

METODE LAPAROSKOPSKE KASTRACIJE KUJA

Končar, Nataša

Master's thesis / Diplomski rad

2022

Degree Grantor / Ustanova koja je dodijelila akademski / stručni stupanj: **University of Zagreb, Faculty of Veterinary Medicine / Sveučilište u Zagrebu, Veterinarski fakultet**

Permanent link / Trajna poveznica: <https://um.nsk.hr/um:nbn:hr:178:950868>

Rights / Prava: [In copyright](#)/[Zaštićeno autorskim pravom.](#)

Download date / Datum preuzimanja: **2024-09-12**



Repository / Repozitorij:

[Repository of Faculty of Veterinary Medicine -
Repository of PHD, master's thesis](#)



SVEUČILIŠTE U ZAGREBU

Veterinarski fakultet

Nataša Končar

**METODE LAPAROSKOPSKE KASTRACIJE
KUJA**

Diplomski rad

Zagreb, 2022.

Ovaj rad izrađen je u Klinici za porodništvo i reprodukciju Veterinarskog fakulteta Sveučilišta u Zagrebu

Predstojnik: Prof. dr. sc. Marko Samardžija

Mentori: Prof. dr. sc. Goran Bačić

Prof. dr. sc. Tugomir Karadjole

Članovi Povjerenstva za obranu diplomskog rada:

1. Izv. prof. dr.sc. Nino Maćešić
2. Prof. dr. sc. Tugomir Karadjole
3. Prof. dr. sc. Goran Bačić
4. Izv. prof. dr. sc. Martina Karadjole (zamjena)

Zahvala

Prije svega zahvaljujem svojoj obitelji na nesebičnoj podršci tijekom svih ovih godina.

Zahvaljujem i svojim mentorima prof. dr. sc. Goranu Bačiću i prof. dr. sc. Tugomiru Karadjoli bez čije pomoći ne bi ovo poglavlje privela kraju.

Za Wanga, Teicu i Wandu.....

POPIS KRATICA

OVH - ovarijohisterektomija

OVT - ovarijektomija

NSPUL - nesteroidni protuupalni lijekovi

CO₂ - ugljični dioksid

POPIS PRILOGA:

SLIKE:

Slika 1. Prikaz reproduksijskog sustava kuje (FRANSSON, 2018.)

Slika 2. Operacijska dvorana za laparoskopiju (Klinika za porodništvo i reprodukciju, Veterinarski fakultet u Zagrebu)

Slika 3. Laparoskopske hvataljke (LHERMETTE i SOBEL, 2008.)

Slika 4. Roaderov šav (FREEMAN, 1999.)

Slika 5. Insuflacija Veresovom iglom (FREEMAN, 1999.)

Slika 6. Tri port metoda triangulacije (FREEMAN, 1999.)

Slika 7. Metoda tri troakara u liniji (FREEMAN, 1999.)

Slika 8. Postavljanje klipsi na mezovarij (FREEMAN, 1999.)

Slika 9. Bipolarna koagulacija mezovarija (FREEMAN, 1999.)

Slika 10. Ligiranje tijela maternice (LHERMETTE i SOBEL, 2008.)

Slika 11. Postavljanje Endoloopa na tijelo maternice (FREEMAN, 1999.)

TABLICE:

Tablica 1. Anesteziološki protokol za ovarijohisterektomiju i ovarijektomiju (GRUBB i sur., 2020.)

SADRŽAJ

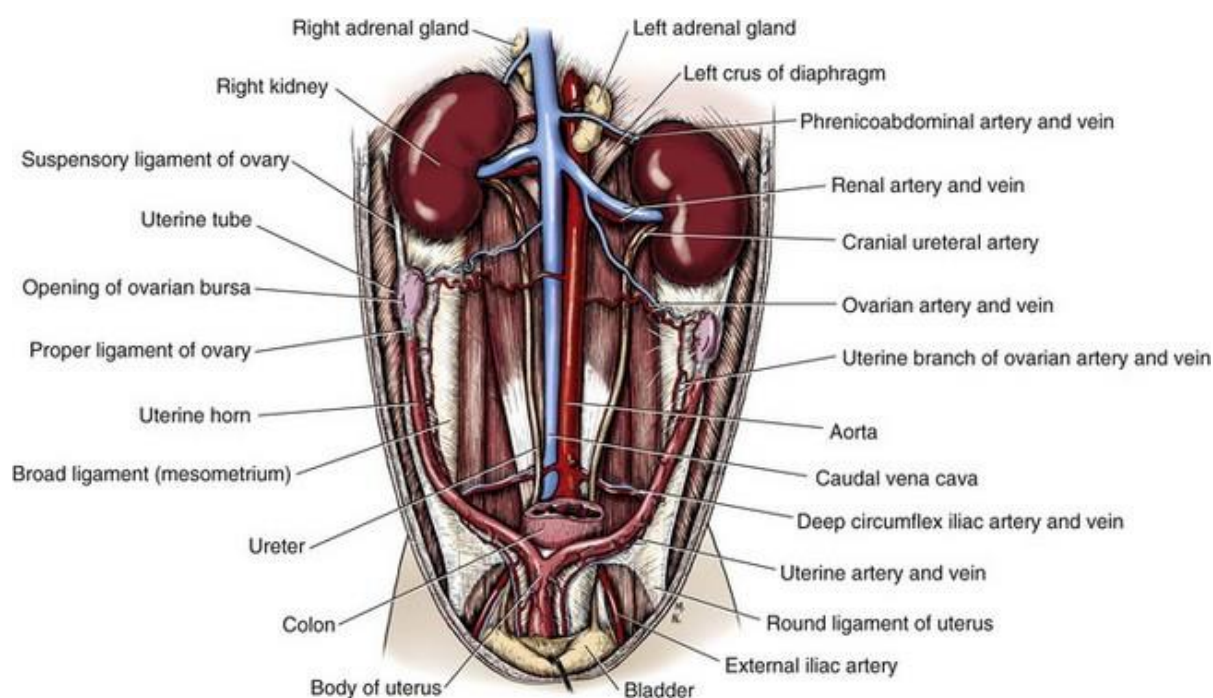
<u>1. UVOD</u>	1
<u>2. REPRODUKCIJSKI SUSTAV KUJE</u>	2
<u>3. ANESTEZIJA</u>	4
<u>3.1. Anesteziološki protokol za ovarijohisterektomiju i ovarijektomiju</u>	4
<u>4. OVARIJEKTOMIJA</u>	6
<u>5. OVARIJOHISTEREKTOMIJA</u>	7
<u>6. MINIMALNO INVAZIVNA KIRURGIJA – LAPAROSKOPIJA</u>	8
<u>7. INSTRUMENTARIJ</u>	9
<u>8. LAPAROSKOPSKA OVARIJEKTOMIJA</u>	11
<u>9. LAPAROSKOPSKI ASISTIRANA OVARIJOHISTEREKTOMIJA</u>	16
<u>10. LAPAROSKOPSKA OVARIJOHISTEREKTOMIJA</u>	18
<u>11. ZAKLJUČAK</u>	22
<u>12. LITERATURA</u>	23
<u>13. SAŽETAK</u>	26
<u>14. SUMMARY</u>	27
<u>15. ŽIVOTOPIS</u>	28

1. UVOD

Laparoskopska kirurgija spada u minimalno invazivne kirurške tehnike kojima se omogućuje detaljan uvid u anatomiju reproduktivnog sustava kuje (FREEMAN, 1999.). Ovarijohisterekтомija (OVH) je kirurški zahvat kojim se kod kuje uklanjaju jajnici i maternica, za razliku od bilateralne ovarijektomije (OVT) kojom se uklanjaju jajnici (FOSSUM, 2019.). Prednosti minimalno invazivnih kirurških zahvata, za razliku od laparotomijskih kirurških zahvata, su bolja preglednost prilikom zahvata, manja trauma abdominalne stijenke kao i kraći postoperativni oporavak (FRÖHLICH, 2008.). Kirurgija reproduktivnih organa ima za cilj onemogućiti estrus i daljnje razmnožavanje kuje te ujedno prevenirati i liječiti patološka stanja reproduktivnih organa (FOSSUM, 2019.). Većina kuja koje dolaze na kirurški zahvat laparoskopske ovarijohisterekтомije i laparoskopske ovarijektomije je zdrava (FOSSUM, 2019.). Optimalno vrijeme za izvođenje kastracije je razdoblje prije prvog estrusa, što je u pravilu između petog i sedmog mjeseca starosti. (ROOTH i OLSON, 2000.). Značajne patologije reproduktivnih organa uključuju patologije na koje utječu reproduktivni hormoni. Istraživanja su pokazala da 50 % svih tumora kod kuje čine tumori mliječne žlijezde. Kastracija nakon trećeg estrusa nema značajniji učinak na prevenciju tumora mliječne žlijezde (SICARD i FINGLAND 2006.). Elektivnom ovarijohisterekтомijom mladih kuja u potpunosti se eliminira rizik razvoja pijometre.

2. REPRODUKCIJSKI SUSTAV KUJE

Reprodukcijski sustav se sastoji od jajnika (ovaria), jajovoda (tubae uterinae), maternice (uterus), rodnice (vagina), stidnice (vulva) i mliječne žlijezde. Cijeli reprodukcijski sustav osim rodnice se nalazi u trbušnoj šupljini. Rodnica se nalazi u zdjeličnoj šupljini (FOSSUM, 2019.). Jajnici se nalaze u dorzalnom dijelu trbušne šupljine, kaudalno od bubrega i ne nalaze se na istoj poziciji. Desni jajnik se nalazi više kranijalno u odnosu na lijevi te leži dorzalno bliže duodenumu, dok se lijevi jajnik nalazi dorzalno bliže crijevima i lateralno od slezene (FOSSUM, 2019.). Jajnici su povezani s rogom maternice (cornua uteri) preko vlastitog ligamenta (ligamentum proprium uteri) i preko suspenzornog ligamenta (ligamentum suspensorius uteri) te s transferzalnom fascijom medijalno (fascia transversalis media) do posljednja dva rebra. Mezovarij (mesovarium) uključuje suspenzorni ligament s venom i arterijom, te promjenjivu količinu masnog i vezivnog tkiva (FOSSUM, 2019.).



Slika 1. Prikaz reprodukcijskog sustava kuje (FRANSSON, 2018.)

Arterije jajnika se razgranjuju iz aorte. Desna vena se ulijeva u stražnju šuplju venu (vena cava caudalis), dok se lijeva prazni u lijevu bubrežnu venu (FOSSUM, 2019.). Maternica se nalazi dorzalno od tankog crijeva i visi na širokom ligamentu (ligamentum latum uteri, mesometrium). Sastoji se od kratkog vrata (cervix uteri) i tijela (corpus uteri). Iz tijela se pružaju dva duga i tanka roga (cornua uteri). Uterina arterija i vene opskrbljuju maternicu s krvi (FOSSUM, 2019.). Cervix se nalazi u kaudalnom dijelu maternice i ujedno je deblji od maternice i rodnice (FOSSUM, 2019.). Rodnica je dugačak organ povezan s vestibulom na mokraćni otvor. Dražica (clitoris) je široka, spljoštena, prožeta krvnim žilama i leži na dnu vestibuluma blizu stidnice. Stidnica je vanjski otvor reproduktivnog sustava. Stidne usne (labia vulvae) su debele i završavaju šiljastim spojnicama (commisura dorsalis et ventralis) te se formiraju u vrh koji zatvara otvor stidnice (rima vulvae). Stidnica i predvorje rodnice je okruženo mišićima musculus constrictor vulvae i musculus constrictor vestibuli (FOSSUM, 2019.).

3. ANESTEZIJA

U veterinarskoj medicini postoji više protokola kod anesteziranja zdrave životinje (FOSSUM, 2019.). Ovarijohisterektomija i ovarijektomija su kirurški zahvati koje karakterizira ozbiljnost kirurške traume stoga je jačina boli varijabilna (FOSSUM, 2019.). Preporuča se korištenje opće anestezije i multimodalnih anestezioloških tehnika kako bi se pružila adekvatna anestezija i analgezija (MATHEWS i sur., 2014.). Multimodalna anesteziološka tehnika obuhvaća istovremenu primjenu nekoliko različitih lijekova i tehnika. Inhalacijska anestezija preporuča se tijekom zahvata kao i mehanička ventilacija zbog insuflacije ugljikovog dioksida koji može stvarati dodatni abdominalni pritisak i moguću hiperkapniju. Radi održavanja tjelesne temperature životinja se postavlja na grijani podložak. Mjehur se prazni prije zahvata ili se postavlja kateter (FREEMAN, 1999.).

3.1. Anesteziološki protokol za ovarijohisterektomiju i ovarijektomiju (GRUBB i sur., 2020.)

opiodi	Butorfanol 0,2 - 0,4 mg/kg im
benzodijazepinski trankvilizatori	Midazolam 0,2 mg/kg iv/im
alpha 2 - agonisti	Deksmedetomidin 17 - 15µg/kg im
neuroaktivni steroidi	Alfaksalon 1-2 mg im
disocijativni anestetici	Ketamin 1-2 mg/kg im

Kod postoperativne analgezije preporuča se upotreba nesteroidnih protuupalnih lijekova (NSPUL).

4. OVARIJEKTOMIJA

Prije elektivne kirurgije odrasla životinja mora postiti 8 do 12 sati prije zahvata, a mlađe životinje 4 do 8 sati prije zahvata (FOSSUM, 2019.). Priprema ventralnog abdomena za zahvat sastoji se od brijanja i dezinficiranja kirurškog polja (FOSSUM, 2019.).

Bilateralna ovarijektomija je kirurški zahvat kojim se uklanjaju jajnici kod kuja. Nakon sedacije životinju se polegne na dorzalnu stranu tijela. Slijedi priprema kirurškog polja što uključuje brijanje i dezinfekciju od ksifoidne regije do pubisa (FOSSUM, 2019.). Incizija dužine od oko 10 cm se vrši skalpelom u linei albi počevši infraumbilikalno medijano (KARADJOLE i MAĆEŠIĆ, 2011.).

Nakon ulaska u abdominalnu šupljinu lociraju se jajnici. Jajnički suspenzorni ligament se tupo preparira i pažljivo kida prstima u blizini bubrega. U mezovariju se načini otvor kaudalno od ovarijalnih žila te se na mezovarij postavljaju Rochester Carmalt hvataljke (KARADJOLE i MAĆEŠIĆ, 2011.). Postavljaju se tri ligature koristeći resorptivni šivaći materijal debljine 2 – 0 USP ili 0 USP. Prva ligatura se postavlja na rog maternice tj. na ligament proprium. Ostale dvije ligature se postavljaju na mezovarij između hvataljki (KARADJOLE i MAĆEŠIĆ, 2011.). Ligature preuzimaju mjesto hvataljki nakon njihova uklanjanja. Jajnik se odstranjuje u cijelosti sa jajničkom burzom rezom iznad proksimalne ligature mezovarija i ligature na vrhu maternice (KARADJOLE i MAĆEŠIĆ, 2011.). Kastracija u ranoj životnoj dobi odgađa zatvaranje zona rasta cjevastih kostiju za otprilike 8 do 9 tjedana, što kasnije rezultira dužim kostima (FOSSUM, 2019.) Kastracija kuje prije trećeg mjeseca starosti povećava rizik od razvoja urinarne inkontinencije nakon kastracije (FOSSUM, 2019.).

5. OVARIJOHISTEREKTOMIJA

Incizija se vrši kaudalno do umbilikusa u kranijalnoj trećini kaudalnog abdomena i dužine je između 10 cm i 15 cm (KARADJOLE i MAĆEŠIĆ, 2011.). Za napomenuti je da kod kuja sa dubokim prsima ili većom maternicom inciziju treba produžiti kranijalno ili kaudalno (FOSSUM, 2019.). Koristeći Mayo škare incizija se može proširiti kranijalno ili kaudalno od incizije koja je napravljena na abdominalnoj šupljini (FOSSUM, 2019.). Rogovi maternice se izvlače iz abdomena i identificira se suspenzorni ligament. Suspenzorni ligament se palpira i pažljivo kida prstima u blizini bubrega. Zatim se načini otvor na širokom ligamentu kaudalno od mezovarija. Stavljaju se 2 ili 3 Rochester Carmalt hvataljke preko mezovarija u blizini jajnika (FOSSUM, 2019.). Mezovarij se odstranjuje tako što se prerezuje ispod jajnika. Jajnici se odstranjuju postavljanjem ligature kaudalno od vlastitog ligamenta, zatim se prerezuje mezovarij i vlastiti ligament (FOSSUM, 2019.). Dvije hvataljke se postavljaju jedna iznad druge dok se treća postavlja preko ligamenta koji spaja jajnik s maternicom. Prateći rog maternice identificira se tijelo. Hvata se rog maternice i prati do suprotnog jajnika, zatim se stavljaju hvataljke i ligature nakon čega se načini otvor na širokom ligamentu. Sa svake strane širokog ligamenta se postavljaju Carmalt hvataljke i zatim se presijeca ligament. Carmalt hvataljke se postavljaju preko tijela maternice kranijalno od cerviksa. Resorptivnim šivaćim materijalom 3 - 0 do 0 USP radi se šav kroz tijelo maternice koristeći vrh igle i okružuje krvne žile s obje strane. Maternica se odstranjuje zatezanjem roga blizu cerviksa pomoću modificiranog Millerovog čvora, presijeca se i odstranjuje iz abdominalne šupljine (KARADJOLE i MAĆEŠIĆ, 2011.). Oprezno se prati da li je nastupilo krvarenje. Krvarenje se zaustavlja dodatnom cirkumferentnom ligaturom (KARADJOLE i MAĆEŠIĆ, 2011.). Trbušna šupljina se zatvara u tri sloja fascia/linea alba, mišići, potkožje i zatim koža (FOSSUM, 2019.).

6. MINIMALNO INVAZIVNA KIRURGIJA – LAPAROSKOPIJA

Minimalno invazivna kirurgija zajednički je naziv za različite kirurške tehnike razvijene kako bi se poboljšao anatomske pristup organima i kirurška preciznost (FREEMAN, 1999.).

Laparoskopija je minimalno invazivna operacijska tehnika. Kod laparoskopije ovarijohisterekтомije i laparoskopije ovarijektomije umjesto jedne dugačke incizije na abdomenu načini se više manjih incizija putem kojih se izvodi kirurški zahvat (FRÖHLICH, 2008.).

Prednosti minimalno invazivne laparoskopije kirurške tehnike naspram laparotomijske kastracije su brojne. Uz već prije spomenutu bolju vidljivost unutarnjih struktura u trbušnoj šupljini, u ostale prednosti spada manji rez i minimalna kirurška trauma, brži oporavak pacijenta, manji rizik od infekcije, manja postoperativna bolnost kao i kraće trajanje operacije i stacionarskog liječenja (FRÖHLICH, 2008.). Preduvjet za laparoskopiju je insuflacija trbušne šupljine s ugljičnim dioksidom. Trbušna šupljina se insufflira s CO₂ pod tlakom od 10 – 12 mmHg. Tijekom operacije pneumoperitoneum se održava automatskim insuflatorom postavljenim na 10 - 12 mmHg. Pneumoperitoneum se postiže na tri načina. Prvi način je zatvorenom tehnikom s Veress iglom kojom se subumbilikalno na abdomenu uradi mala incizija u koju se postavlja Veress igla i uvodi u trbušnu šupljinu. Kako bi se izbjegle ozljede unutarnjih organa odiže se abdominalna stjenka (FRÖHLICH, 2008.). Drugi način je otvorena tehnika po Hassonu s postavljanjem troakara kroz koji se insufflira CO₂. Ova tehnika je razvijena kako bi se izbjegle intraabdominalne ozljede do kojih može doći punktiranjem na slijepo. Kako bi se mogao postaviti troakar radi se incizija na sva tri sloja. Incizija se fiksira šavom. Preko troakara se upuhuje CO₂ u trbušnu šupljinu (FRÖHLICH, 2008.). Treći način je putem optičkog troakara. Ovaj tip troakara u sebi ima šuplji obturator sa lećom u unutrašnjosti u koji se može umetnuti laparoskop. S obzirom na leću troakara, ova tehnika dopušta kontrolirani pristup u abdomen jer se u svakom trenutku mogu vidjeti slojevi tkiva na monitoru (FRÖHLICH, 2008.). Nedostaci laparoskopije su potreba za visoko specijaliziranim osobljem i skupa oprema te sama duljina trajanja zahvata koja ovisi o iskustvu kirurga i dostupnosti instrumenata kao i o samoj vrsti zahvata (FRÖHLICH, 2008.), te mogućnosti razvoja termičkih ozljeda unutarnjih

organa zbog rada s visokofrekventnom strujom te ostale sporadične ozljede (FREEMAN, 1999.).

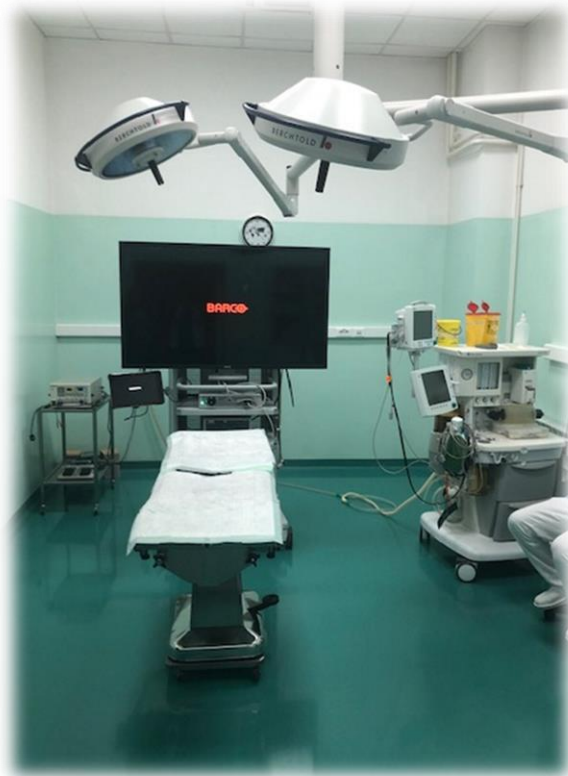Kod kuja bez simptoma može se dijagnosticirati ili potvrditi zatvoreni oblik pijometre te ostale bolesti i stanja poput sindroma zaostalog jajnika, metritisa, alergijskih reakcija na šivaći materijal kao i detektirati promjene na reprodukcijским organima (FREEMAN, 1999.). Laparoskopskim pregledom maternice kuje između 21. i 28. dana skotnosti može se pretpostaviti veličina legla (FREEMAN, 1999.).

7. INSTRUMENTARIJ

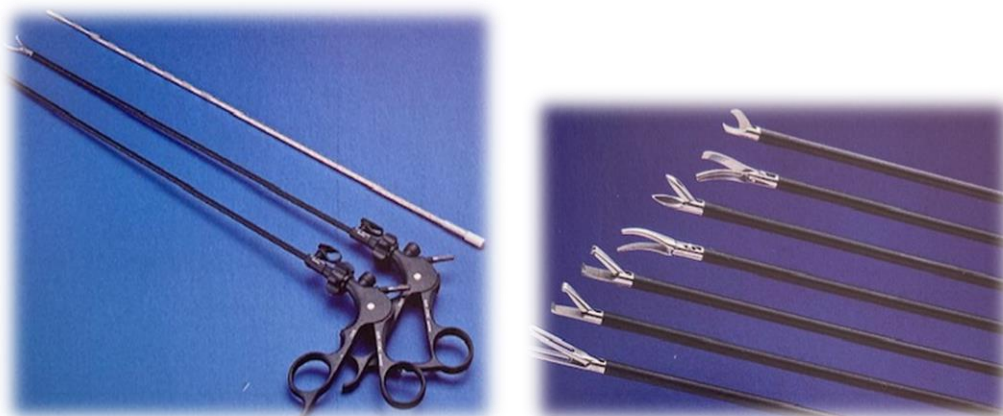Za izvođenje laparoskopije nije potreban samo odgovarajući instrumentarij već i raznolika oprema (FREEMAN, 1999.). Oprema u operacijskoj sali nalazi se na pokretnim kolicima. Oprema uključuje jedan ili dva monitora ovisno da li se zahvat vrši na kranijalnom ili kaudalnom dijelu abdomena ili na oba (FREEMAN, 1999.). Uz monitor se nalazi izvor svjetlosti koji može biti xenon svjetlo ili LED svjetlo, HD kamera i uređaj za reprodukciju slike, insuflator CO₂ i elektrokauter. Insuflator se spaja na cijev za insuflaciju i troakar (FREEMAN, 1999.).

Kod laparoskopske kirurgije najčešći plin koji se koristi za insuflaciju trbušne šupljine je ugljični dioksid. Ugljični dioksid je prikladan plin za ovakav zahvat jer se za razliku od primjene zraka eliminira mogućnost zračne embolije koja u rijetkim slučajevima može biti fatalna za pacijenta (FREEMAN, 1999.). Insuflacija trbušne šupljine vrši se pomoću Veress igle. Dijelovi Veress igle su opruga, brtva, pipac za insuflaciju, šuplja cijev te kratka tupa debela igla. Igla je napravljena s mehanizmom koji štiti unutarnje organe od ozljeda tijekom njezine penetracije (FREEMAN, 1999.). Laparoskopiji tj. teleskopi dolaze u različitim promjerima od 2,7 mm, 5 mm, 10 mm i različitim radnim kutevima (od 0 do 30 stupnjeva) (FREEMAN, 1999.). Troakar je instrument koji služi za penetraciju trbušne šupljine i uvlačenje potrebnih instrumenata. Luer Lock valvula se koristi za spajanje s cijevi za insuflaciju da bi se stvorio pneumoperitoneum. Troakari mogu biti jednokratni, višekratni ili kombinirani i dolaze u različitim veličinama od 2,5 mm, 5 mm, 10 mm i 15 mm (MOORE i RAGNI, 2012.). Troakar se sastoji od tijela, košuljice i obturatora. Obturator (vrh noža troakara) može biti stožasti oštri ili tupi, triangularni i zaobljeni (MOORE i RAGNI, 2012.). Od ostalih instrumenata koristimo: iglo držače, klipse, spuštače čvora,

hvataljke koje mogu biti traumatske i atraumatske, škare i sisaljke (FREEMAN, 1999.).



Slika 2. Operacijska dvorana za laparoskopiju (Klinika za porodništvo i reprodukciju Veterinarski fakultet u Zagrebu)



Slika 3. Laparoskopske hvataljke (LHERMETTE i SOBEL, 2008.)

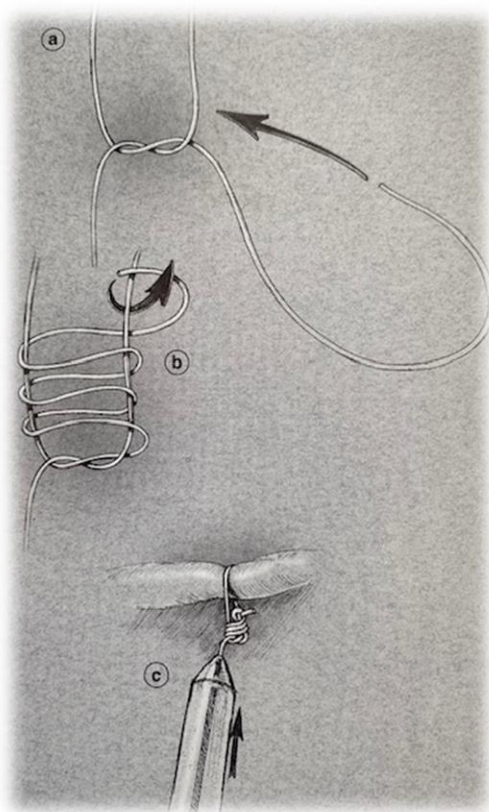
8. LAPAROSKOPSKA OVARIJEKTOMIJA

Instrumentarij potreban za laparoskopsku ovarijektomiju jednak je kao i za laparoskopsku ovarijohisterektomiju (FREEMAN, 1999.). Kod kuja težih od 25 kg za uklanjanje jajnika koristimo troakar od 10-12 mm koji se postavlja između umbilikusa i ksifoidnog nastavka. Troakar od 10 mm se koristi za postavljanje teleskopa (FRÖHLICH, 2008.).

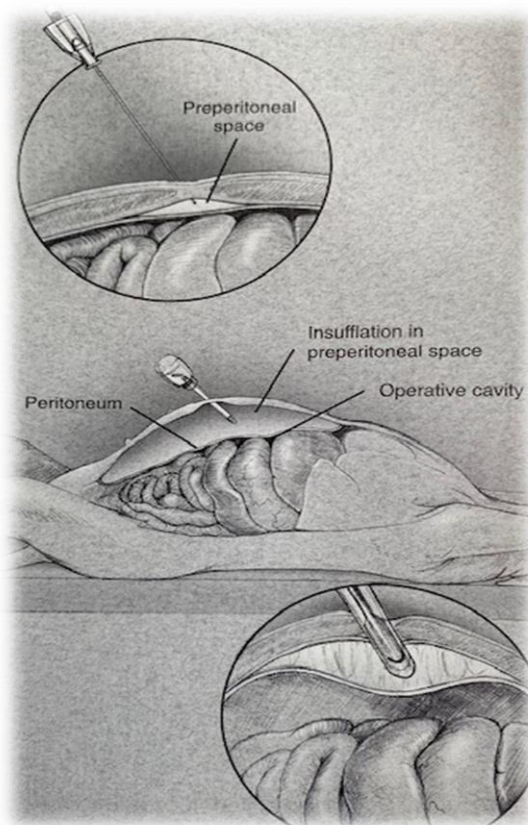
Laparoskopska ovarijektomija može se izvoditi na tri načina tj. korištenjem jedan, dva ili tri troakara. Kod metode jednog troakara radi se incizija od 1 do 2 cm ispod umbilikusa i umeće se troakar promjera 12 mm i radni laparoskop promjera 10 mm. Identificira se jajnik (DUPRE i sur, 2009.). Atraumatska hvataljka umeće se kroz radni kanal laparoscopa. Jajnik se povlači do abdominalne stjenke. Šav se radi jajničkom iglom, prolazi kroz mezosalpinks i ligament ovarii proprium i fiksira izvan tijela koristeći pean. Ligament ovarii proprium, mezovarij i suspenzorni ligament se presijecaju ultrazvučnim skalpelom ili bipolarnom hvataljkom koja u sebi ima nož za presijecanje - LigaSure® (DUPRE i sur., 2009.). Jajnik se izvlači van trbušne šupljine kroz troakar skupa sa laparoskopom. Prije uklanjanja drugog jajnika abdominalna šupljina se reflatira (DUPRE i sur., 2009.). Po završetku ovarijektomije, inspekcijom trbušne šupljine potvrđuje se potpuno uklanjanje jajnika nakon čega se abdominalna šupljina deflatira. Incizija na kojoj je bio troakar se šiva (DUPRE i sur., 2009.). Kod metode dva troakara u liniji, prvi troakar promjera 12 mm postavlja se na slijepo nakon insuflacije. Drugi troakar postavlja se 5 cm kaudalno od umbilikusa. Da bi se izbjegao falciformni ligament troakar se može postaviti blago paramedijalno. Laparoskop se postavlja kroz kranijalni troakar dok se kroz kaudalni troakar uvodi LigaSure® s kojim se ligira i presijeca mezovarij i mezosalpinks. Jajnik se izvlači kroz kranijalni troakar te se isti postupak ponavlja na drugom jajniku. Kod metode tri troakara u medijalnoj liniji, prvi troakar u koji ide teleskop postavlja se 1 cm kaudalno od umbilikusa. Drugi troakar postavlja se između umbilikusa i stidne kosti dok se treći troakar postavlja 2 do 5 cm kranijalno od umbilikusa.

Kod ove metode resekcija jajnika izvodi se od suspenzornog ligamenta sve do ligamenta ovarii proprium. Nakon resekcije jajnika isti postupak ponavlja se i na drugom jajniku (DUPRE i sur., 2009.). Metodom tri troakara metoda triangulacije podrazumijeva se postavljanje jednog primarnog troakara promjera 11 mm u trbušnu šupljinu i dva sekundarna ili radna troakara 5 mm lateralno od medijalne linije s lijeve

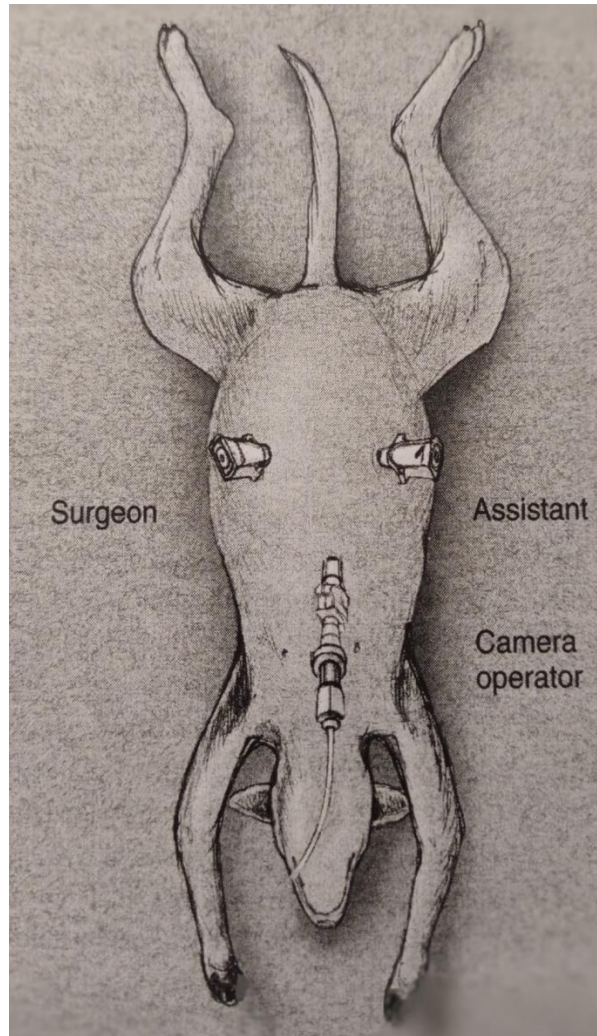
i desne strane između kranijalne i kaudalne abdominalne sise (KARADJOLE, 2006.). Da bi se mogao odstraniti desni jajnik i ujedno dobiti više mjesta na mezovariju kuja se okreće na lijevu stranu pod kutom od 15 stupnjeva i obrnuto kada odstranjujemo lijevi jajnik (KARADJOLE, 2006.). Teleskop se uvodi kroz primarni troakar a radni instrumenti kroz radne troakare. Jajnik se fiksira laparoskopskom hvataljkom nakon čega se radi otvor u mezovariju i koagulacija krvnih žila s bipolarnim hvataljkama spojenim na elektrokauter. Koagulira se i vrh maternice. Mezovarij se presijeca na koaguliranom dijelu distalno od jajnika i na koaguliranom dijelu ligamenta proprium i roga maternice s laparoskopskim škarama spojenim na elektrokauter (KARADJOLE, 2006.). Isti postupak se ponavlja na drugom jajniku. Jajnici se detaljno pregledavaju da se utvrdi potpuno uklanjanje istih dok se abdominalna šupljina pregledava radi mogućeg krvarenja. Nakon pregleda abdominalna šupljina se deflatira i odstranjuju se troakari. Incizije i koža šivaju se pojedinačnim čvorastim šavom koristeći monofilamentni resorbirajući šivaći materijal (KARADJOLE, 2006.).



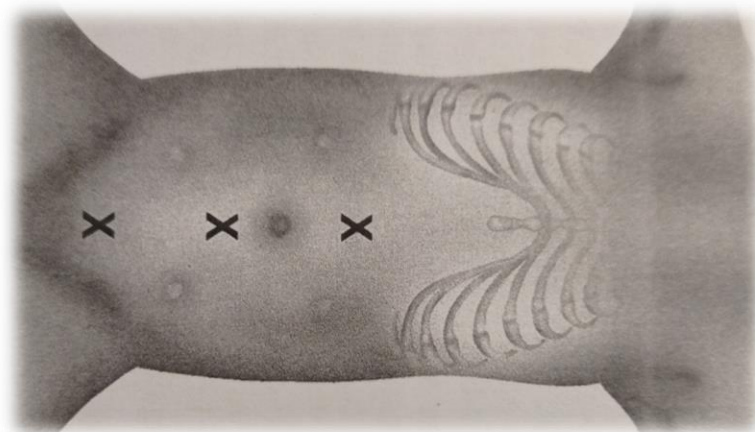
Slika 4. Roderov šav
(FREEMAN, 1999.)



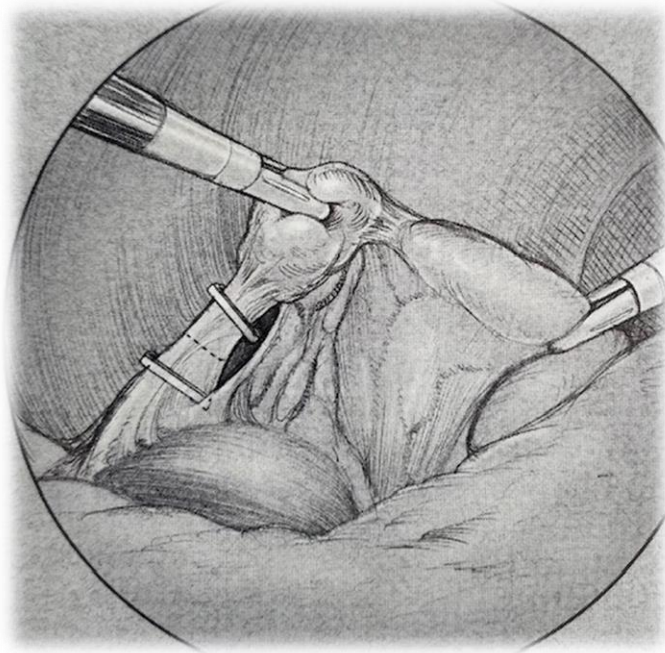
Slika 5. Insuflacija Veressovom iglom
(FREEMAN, 1999.)



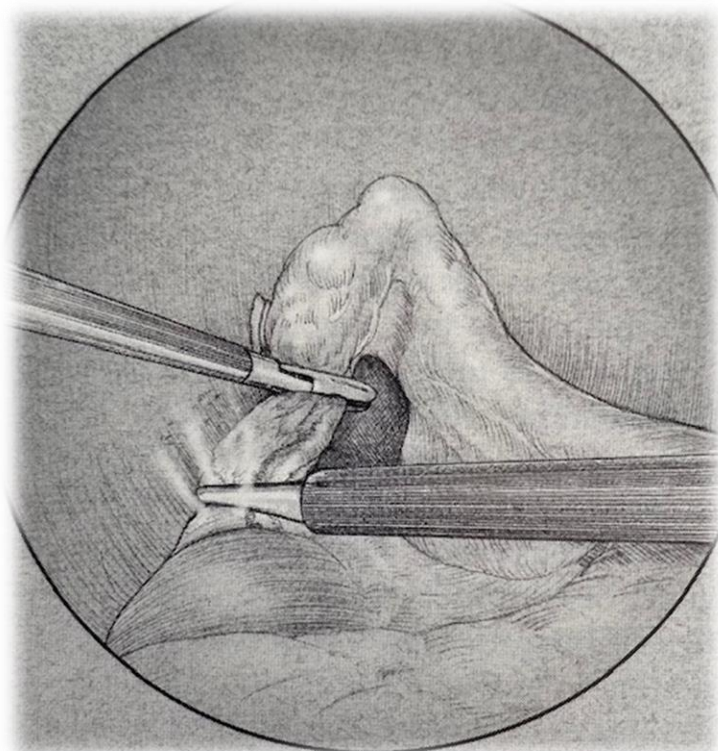
Slika 6. Tri port metoda triangulacije (FREEMAN, 1999.)



Slika 7. Metoda tri troakara u liniji (FREEMAN, 1999.)



Slika 8. Postavljanje klipsi na mezovarij (FREEMAN, 1999.)

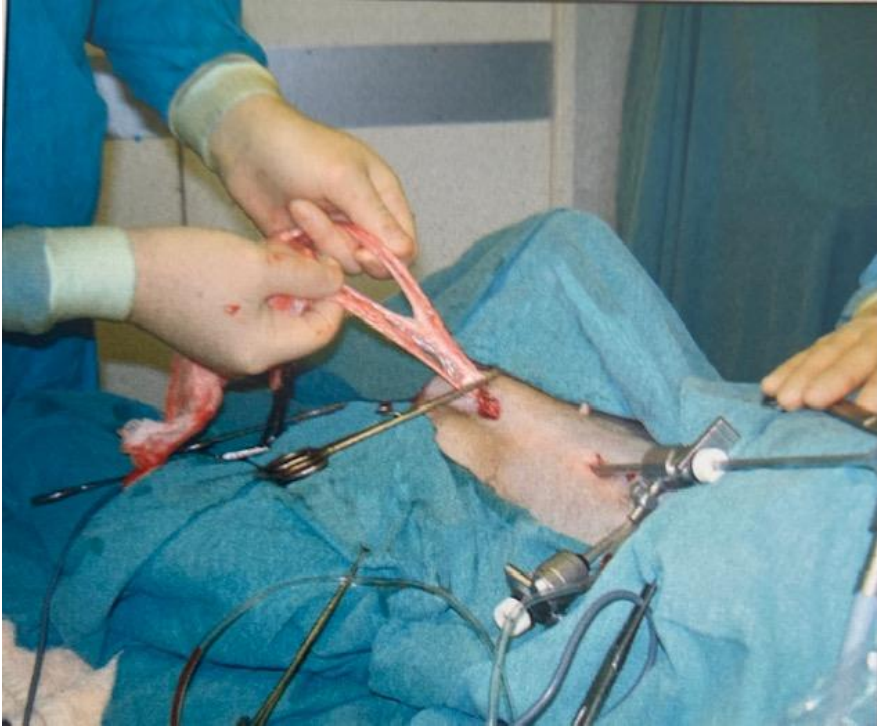


Slika 9. Bipolarna koagulacija mezovarija (FREEMAN, 1999.)

9. LAPAROSKOPSKI ASISTIRANA OVARIJOHISTEREKTOMIJA

Tijekom laparoskopske ovarijohisterektomije pacijent se postavlja dorzalno i u Trendelenburg položaj kako bi se lakše premjestili abdominalni organi do kranijalnog dijela abdomena. Ujedno je potrebno nagnuti pacijenta na lijevu stranu dok se operira desni jajnik i obrnuto (FREEMAN, 1999.).

Zahvat se može izvoditi metodom tri troakara u liniji ili metodom dva troakara u liniji (LHERMETTE i SOBEL, 2008.). Kod metode tri troakara u liniji, abdomen se insufflira koristeći Veress iglu koja se postavlja 3 - 4 cm kranijalno od umbilikusa. Prvi troakar postavlja se 1-2 cm kaudalno od umbilikusa. Veress igla se uklanja. Drugi troakar veličine 5 mm postavlja se na mjestu uklonjene Veress igle. Treći troakar postavlja se 2-3 cm kranijalno od stidne kosti. Kirurg i asistent stoje sa strane pacijenta koji je nagnut prema njima za otprilike 45 stupnjeva (LHERMETTE i SOBEL, 2008.) te se vizualiziraju rogovi maternice i prate do jajnika. Kirurg hvata jajnik atraumatskim hvataljkama. Koristeći se laganom kaudalnom retrakcijom i podizanjem može se identificirati jajnički suspenzorni ligament s krvnim žilama (LHERMETTE i SOBEL, 2008.). Monopolarne ili bipolarne hvataljke koriste se za resekciju mezovarija i koaguliranje ovarijalnih krvnih žila od okolnog masnog tkiva i njihovo zatvaranje na dva mjesta. Hvataljka se tada zamjenjuje škarama i jajnik se oslobađa presijecanjem između kauteriziranih područja krvnih žila (LHERMETTE i SOBEL, 2008.). Kod kuja velikih pasmina zbog čvrstoće ovarijalni ligament možda će se morati presjeći škarama (FREEMAN, 1999.). Zbog mogućnosti krvarenja nakon resekcije jajnika potrebno je obaviti detaljan pregled. Ukoliko je potrebno krvne žile se kauteriziraju koristeći monopolarne ili bipolarne hvataljke (FREEMAN, 1999.). Kuja se rotira na suprotnu stranu. Kirurg mijenja stranu i postupak se ponavlja na preostalom jajniku koji se u ovom slučaju ne oslobađa. Pacijent se vraća u dorzalni položaj (LHERMETTE i SOBEL, 2008.). Nakon izvlačenja jajnika i rogova maternice sa troakrom, laganom retrakcijom se izvlači cervix i tijelo maternice na najkaudalniji trokar. Tijelo maternice se hvata i ligira prije resekcije (LHERMETTE i SOBEL, 2008.). Inspekcijom se provjerava moguće krvarenje te se bataljak maternice vraća u abdomen. Abdomen se deflatira i ostali troakari se odstranjuju. Resorptivnim šivaćim materijalom zatvaramo incizije dok se koža šiva neresorptivnim šivaćim materijalom (FREEMAN, 1999.).



Slika 10. Ligiranje tijela maternice (LHERMETTE i SOBEL, 2008.)

10. LAPAROSKOPSKA OVARIJOHISTEREKTOMIJA

Kuja se postavlja u dorzalni položaj. Na abdomenu se načini incizija u koju se postavlja Veress igla kako bi se postigao pneumoperitoneum. Igla se zatim uklanja i na njezino mjesto postavlja se troakar od 10 do 12 mm (KARADJOLE i sur., 2012.).

U primarni troakar uvlačimo teleskop. Između umbilikusa i stidne kosti lateralno od mliječnih žlijezda postavljamo dva radna troakara kroz koje stavljamo atraumatske hvataljke (KARADJOLE i sur., 2012.). Koristeći bipolarne hvataljke koaguliramo mezovarij i suspenzorni ligament te ih presijecamo (KARADJOLE i sur., 2012.). Tijelo maternice s pripadajućim arterijama također se koagulira bipolarnim hvataljkama. Isti postupak se ponavlja na desnom jajniku i rogu maternice. Uvodi se Endoloop i hvataljke kroz lateralni troakar (KARADJOLE i sur., 2012.).

Teleskop se premješta iz umbilikalnog troakara u jedan od bočnih troakara. Hvataljke se umeću kroz umbilikalni troakar i hvataju jajnik. Jajnik i rog maternice se postavljaju do baze troakara. Iz abdominalne šupljine linearnim pokretom se izvuku troakar, jajnik, rogovi i tijelo maternice. Ukoliko je potrebno incizija se može povećati (FREEMAN, 1999.).

Prilikom zatvaranja abdomena potrebno je sve kvadrante abdomena pažljivo pregledati zbog mogućeg krvarenja. Vensko krvarenje se identificira tako što se svaka ligatura provjeri s tlakom insuflacije smanjenim na 4 do 6 mmHg. Svi operativni otvori veći od 5 mm trebaju se zašiti. Na mjestima troakara od 10 mm postavljaju se dva do tri pojedinačna šava s resorptivnim šivaćim materijalom, a kod incizija od 5 mm šiva se samo koža (FREEMAN, 1999.).

Mogućnosti zbrinjavanja krvožilja, jajnika i maternice:

a) Bipolarna elektrokauterizacija i ultrazvučni nož

Ukoliko je mezovarij prhak i sadrži manje krvnih žila koaguliranje istih izvodi se ultrazvučnim nožem kojim se reducira rizik od oštećenja obližnjih struktura. Koristeći bipolarne i ultrazvučne hvataljke koagulira se tkivo. Mezovarij se izolira dok se hvataljke postavljaju više puta tj. dokle se ne koagulira 1 cm površine mezovarija. Po završetku koagulacije mezovarij se presijeca škarama i provjerava se hemostaza (FREEMAN, 1999.).

b) Monopolarna elektrokauterizacija

Iako efektivna metoda kada se pravilno koristi, ova metoda se ne preporuča zbog prevelikog lateralnog širenja energije i potencijalnih termičkih ozljeda okolnih anatomskih struktura (FREEMAN, 1999.).

c) Endoskopske kopče

Ova metoda se koristi kada nemamo dostupan elektrokauter ili ultrazvučni nož. Aplikator za kopče i troakar moraju biti odgovarajuće veličine. (FREEMAN, 1999.). Mezovarij se podijeli na odgovarajuće manje dijelove kako bi odgovarali veličini kopče. Ovisno o njezinoj širini preporuča se podjela na dva do četiri dijela. Deblji mezovarij i mogućnost krvarenja iz njega može dodatno otežati ovaj zahvat. Po dvije kopče se postavljaju proksimalno i distalno, dok se mezovarij presijeca između njih (FREEMAN, 1999.).

d) Ekstrakorporalno ligiranje

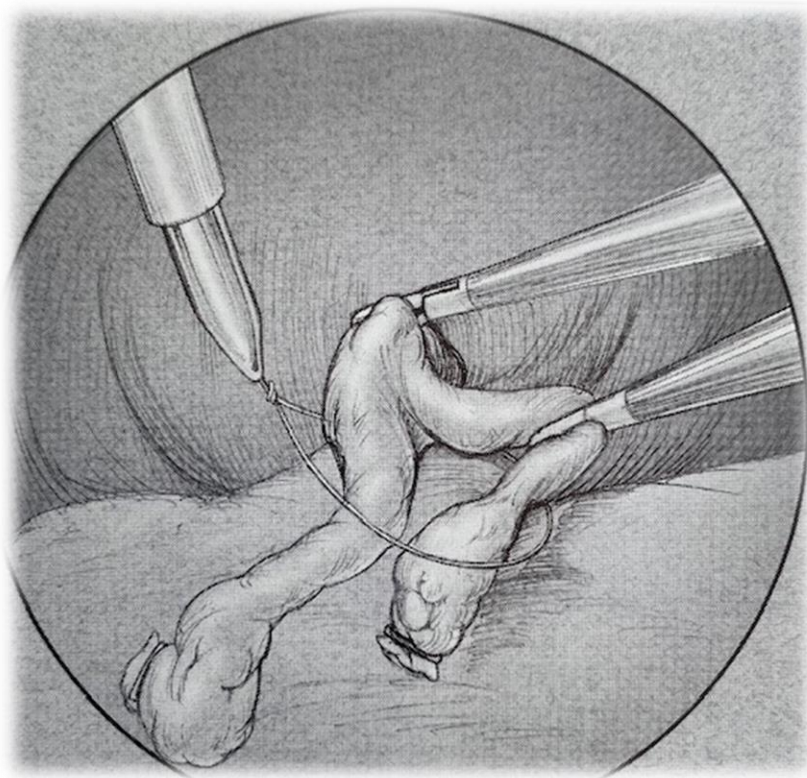
Šavovi se koriste ukoliko tkivo može podnijeti rastezanje i manipulaciju koja se događa prilikom šivanja. Vezivanje šava izvan tijela omogućava ligiranje mezovarija prije presijecanja. Šav se postavlja kroz troakar od 10 mm koji se nalazi nasuprot jajnika i okolo mezovarija (FREEMAN, 1999.). Napravi se Roeder čvor. Alternativno se može koristiti Endoknot u kombinaciji s Roeder čvorom. Najlonska kanula od Endoknota koristi se za zatezanje ligature mezovarija, koji se zatim presijeca između dviju ligatura (FREEMAN, 1999.).

e) Korištenje endostaplera

Endostapler se primjenjuje ukoliko je mezovarij izrazito širok. Nakon presijecanja mezovarija, isti se pažljivo pregledava zbog mogućeg krvarenja koje se zaustavlja bipolarnom elektrokauterizacijom (FREEMAN, 1999.).

f) Ligatura tijela maternice

Endoloop se koristi za ligiranje tijela maternice i njezinih arterija te se postavlja kroz lateralni otvor u blizini bifurkacije maternice. Kroz petlju šava provlače se hvataljke i hvata se jajnik te se rog maternice i jajnik izvlače. Dvije ligature se postavljaju na udaljenost od 1 cm i između njih se presijeca maternica (FREEMAN, 1999.).



Slika 11. Postavljanje Endoloopa na tijelo maternice (FREEMAN, 1999.)

10. ZAKLJUČAK

Laparoskopska kastracija kao minimalno invazivna kirurška tehnika ima brojne prednosti pred laparotomijskom kastracijom, stoga je i njezina primjena u veterinarskoj medicini sve učestalija osobito u posljednjih dvadeset godina.

Primjenom laparoskopske kastracije i minimalnom traumom tkiva smanjuje se rizik od nastanka infekcije, skraćuje se vrijeme oporavka, smanjuje se postoperativni stres i bolnost, smanjuju se kirurške komplikacije kao i postoperativna smrtnost.

Zadaća laparoskopske ovarijohisterektomije i laparoskopske ovarijektomije je kontrola populacije, promjena ponašanja i profilaksa brojnih oboljenja osobito u starijoj životnoj dobi. Većina kuja koje dolaze na laparoskopsku ovarijohisterektomiju i laparoskopu ovarijektomiju je zdrava.

Optimalno vrijeme za izvođenje kastracije je razdoblje prije prvog estrusa, što je u pravilu između petog i sedmog mjeseca starosti. Značajne patologije reprodukcijских organa uključuju patologije na koje utječu reprodukcijски hormoni. Istraživanja su pokazala da 50 % svih tumora kod kuja čine tumori mliječne žlijezde.

Kastracija kuje prije prvog estrusa reducira rizik razvoja tumora mliječne žlijezde na 0,5 %, a nakon prvog estrusa na 8 %. Kastracija nakon trećeg estrusa nema značajniji učinak na prevenciju tumora mliječne žlijezde.

U slučaju potrebne reoperacije laparoskopska kastracija ima evidentnu prednost pred laparotomijskom kastracijom.

Laparoskopska kastracija iziskuje određene preduvjete za izvođenje kao što su znanje i iskustvo, vještina i oprema.

11. LITERATURA

1. DUPRE, G., V.FIORBIANCO, M. SKALICKY, N. GÜLTIKEN, S. SHERTAY, M. FINDIK (2009): Laparoscopic ovariectomy in dogs: Comparison between single and two – portal access U: *Veterinary Surgery*.38. 818-824.
- 2 .FRANSSON, B.A. (2018): *Urogenital System U: Veterinary Surgery Small Animal. Second Edition. Elsevier. St.Louis. 2109.*
3. FOSSUM, T. (2019): *Surgery of the Reproductive and Genital Systems U: Small Animal Surgery. Fifth edition. Elsevier Mosby. St. Louis. 780-788.*
4. FREEMAN, J.L. (1999): *Minimally invasive surgery of the reproductive system U: Veterinary Endosurgery. First edition. Mosby. Cincinnati. 206-211.*
5. FRÖHLICH, C. (2008): *Laparoscopic ovariectomy in female dogs. Department for Companion Animals and Horses of the University of Veterinary Medicine Vienna. Austria. Diploma thesis. 6-10.*
6. GRUBB T., J. SAGER, S. GAYLOR, E. MONTGOMERY, J. PARKER, H. SHAFFORD, C. TEARNEY (2020): *Anesthesia and Monitoring Guidelines for Dogs and Cats. Journal of American Animal Association. 56. 7.*
7. KARADJOLE, T., N. MAČEŠIĆ (2011): *Fiziologija i patologija reprodukcije kuja i mačaka. U: Bolesti i liječenje pasa i mačaka. Veterinarski fakultet Sveučilišta u Zagrebu. 530-547.*
8. KARADJOLE, T. (2006): *Pokazatelji oksidativnog stresa i metaboličkih promjena u akutne faze upale pri laparoskopskoj i laparotomijskoj ovarijektomiji kuja. Sveučilište u Zagrebu Veterinarski fakultet. Disertacija. 34-35.*

9. KARADJOLE, T., N. MAČEŠIĆ, G. BAČIĆ, A. BECK, I. FOLNOŽIĆ, N. PRVANOVIĆ, M. KARADJOLE, S.VIŠNJIĆ (2012): Laparoscopic ovariectomy in a bitch with endometrial hyperplasia - a case study. Veterinarski arhiv. 82 (3) 313-318.
10. LHERMETTE P, D. SOBEL (2008): Rigid endoscopy: Laparoscopy U: Manual of Canine and Feline Endoscopy and Endosurgery. First edition. BSAVA. Gloucester. 158 – 169.
11. MATHEWS K., P. W. KRONEN, D. LASCELLES, A. NOLAN, S. ROBERTSON, P. V. STEAGALL, B. WRIGHT, K. YAMASHITA (2014.): Guidelines for recognition, assesment and treatment of pain. Journal of Small Animal Practice. WSAWA. J. Small Anim. Pract. 55. 31.
12. MOORE, H. A., R. A. RAGNI (2012): Rigid Endoscopy U: Clinical Manual of Small Animal Endosurgery. First edition. Blackwell Publishing. Hoboken. 1-31.
13. ROOT KUSTRITZ, M. V., P. N. OLSON (2000): Early Spay and Neuter. U: Textbook of Veterinary Internal Medicine. Fifth edition. Saunders Company. Philadelphia. 1539-1541.
14. SICARD, G. K., R. B. FINGLAND (2006.): Surgery of the Ovaries and Uterus. U: Saunders Manual of Small Animals. Third edition. Saunders Elsevier. St. Louis. 992-996.

12. SAŽETAK

Metode laparoskopske kastracije kuja

Elektivna kirurgija reproduksijskih organa ima za cilj onemogućiti daljnje razmnožavanje kuje te ujedno prevenirati i liječiti patološka stanja reproduksijskih organa.

Laparoskopska ovarijohisterektomija je kirurški zahvat kojim se kod kuje uklanjaju jajnici i maternica, za razliku od bilateralne laparoskopske ovarijektomije kojom se uklanjaju jajnici.

Laparoskopska kirurgija spada u minimalno invazivne kirurške tehnike kojima se omogućuje poboljšanu uvid u anatomiju reproduksijskog sustava kuje, te omogućava izvođenje invazivnih i kompliciranih kirurških zahvata s nanošenjem minimalne kirurške traume tkiva što umanjuje rizik od infekcije, smanjuje postoperativnu bolnost i ubrzava oporavak te se smanjuju komplikacije i postoperativna smrtnost.

Postoji više metoda za izvođenje laparoskopske ovarijohisterektomije i laparoskopske ovarijektomije koje zahtijevaju odgovarajuću opremu i instrumentarij kao i educirane kirurge.

Ključne riječi: laparoskopija, kastracija, kuja

13. SUMMARY

Methods of laparoscopic sterilization of the bitch

The aim of elective reproductive surgery is to prevent estrus and further reproduction as well as prevention and cure of pathological states of the reproductive system.

Laparoscopic ovariohysterectomy is a surgical procedure which involves the removal of both ovaries and uterus, while laparoscopic ovariectomy removes only the ovaries.

Laparoscopic surgery is a minimally invasive surgical technique. It offers the best insight into the reproductive system of the bitch, it enables surgeons to perform invasive and complicated surgery by causing little surgical trauma, which leads to a lesser need of postoperative pain management and an overall faster recovery as well as a decrease in development of both postoperative complications such as infections and death.

Both laparoscopic ovariohysterectomy and ovariectomy can be performed with the use of different methods.

In order to perform laparoscopic surgery the right instruments and equipment is needed, as well as skilled surgeons.

Keywords : laparoscopy, castration, bitch,

14. ŽIVOTOPIS

Rođena sam u Splitu 12. studenog 1980. gdje pohađam osnovnu i srednju školu.

Nakon završetka srednje Zdravstvene škole upisujem Veterinarski fakultet Sveučilišta u Zagrebu.

Učestvovala sam na Drugom kongresu studenata veterinarske medicine 2007. godine u Zagrebu i na Prvom veterinarskom felinološkom kongresu 2010. godine u Zagrebu.

