

MORFOLOŠKE OSOBITOSTI PTICA KUĆNIH LJUBIMACA

Makovec, Vlatka

Master's thesis / Diplomski rad

2021

Degree Grantor / Ustanova koja je dodijelila akademski / stručni stupanj: **University of Zagreb, Faculty of Veterinary Medicine / Sveučilište u Zagrebu, Veterinarski fakultet**

Permanent link / Trajna poveznica: <https://um.nsk.hr/um:nbn:hr:178:563890>

Rights / Prava: [In copyright](#)/[Zaštićeno autorskim pravom.](#)

Download date / Datum preuzimanja: **2024-07-28**



Repository / Repozitorij:

[Repository of Faculty of Veterinary Medicine -
Repository of PHD, master's thesis](#)



SVEUČILIŠTE U ZAGREBU

VETERINARSKI FAKULTET

Vlatka Makovec

MORFOLOŠKE OSOBITOSTI PTICA KUĆNIH LJUBIMACA

Specijalistički rad

Zagreb, 2021.

SVEUČILIŠTE U ZAGREBU

VETERINARSKI FAKULTET

Vlatka Makovec

MORFOLOŠKE OSOBITOSTI PTICA KUĆNIH LJUBIMACA

Specijalistički rad

Zagreb, 2021.

Mentori: Prof. dr. sc. Srebrenka Nejedli

Specijalistički rad obranjen je dana 05. veljače 2021. u Amfiteatru Zavoda za anatomiju, histologiju i embriologiju Veterinarskoga fakulteta Sveučilišta u Zagrebu.

pred povjerenstvom u sastavu:

1. izv. prof. dr. sc. Danijela Horvatek Tomić
2. doc. dr. sc. Željko Gottstein
3. dr. sc. Marina Tišljar (HVI - Centar za peradarstvo)
4. prof. dr. sc. Ivana Tlak Gajger (zamjena)

Rad ima 120 stranica.

PREDGOVOR

Specijalistički rad izrađen je na Zavodu za anatomiju, histologiju i embriologiju Veterinarskog fakulteta Sveučilišta u Zagrebu pod mentorstvom prof. dr. sc. Srebrenke Nejedli u sklopu poslijediplomskog specijalističkog studija „Uzgoj i patologija egzotičnih kućnih ljubimaca“.

Rad je izrađen u svrhu boljeg razumijevanja morfologije ptica kućnih ljubimaca.

Ovim se putem zahvaljujem mentorici, prof. dr. sc. Srebrenki Nejedli na pomoći pri izradi rada, uloženom trudu i vremenu. Također se zahvaljujem i prof. dr. sc. Danijeli Horvatek Tomić te doc. dr. sc. Željku Gottsteinu koji su sa mnom nesebično dijelili svoja znanja u ambulanti Zavoda za bolesti peradi s klinikom, kao i nastavnom te pomoćnom osoblju Ambulante za ptice.

SAŽETAK

Ptice su poznate po funkciji leta te se u radu nastoje pojasniti morfološke osobitosti koje pridonose tom složenom mehanizmu kao i specifičnosti vezane uz građu tih životinja, koje mogu postati kućni ljubimci.

S obzirom na nedostatak literature na hrvatskom jeziku, obrađena je strana literatura koje je cilj pojasniti embrionalni razvoj, mehanizam kretanja ptica, morfologiju pojedinih sustava te najnovije spoznaje vezane uz pojedine anatomske strukture a kao materijali za izradu ovog rada korišteni su najnoviji članci iz struke kao i sveučilišni inozemni udžbenici, gdje se istražuju mnoge vrste ptica kućnih ljubimaca kao i slobodnoživućih ptica.

Rezultati u literaturi su dobiveni raznim metodama, od anatomske sekcije, histološkog pregleda preparata, mikrografije, radiološke vizualizacije, morfometrijskih mjerenja, elektromiografije, genetskih istraživanja, tomografije, 3D vizualizacije, statističkih analiza te mnogih drugih metoda kako bi se opisala morfologija ptica kućnih ljubimaca.

Interpretacija rezultata kao i zaključak na temelju rezultata nam pomaže razumjeti morfološke osobitosti ptica kućnih ljubimaca u svrhu boljeg rukovanja s pticama kao pacijentima i njihovog liječenja.

SUMMARY

Birds are known for their flight function, and the paper tries to explain the morphological features that contribute to this complex mechanism as well as the specifics related to the structure of these animals, which can become pets.

Given the lack of literature in the Croatian language, foreign literature has been processed as material to explain embryonic development, the mechanism of movement of birds, the morphology of individual systems and the latest acknowledgements related to individual anatomical structures and as materials for this paper university foreign textbooks, researching many various species of birds, from pet birds to free living birds.

Results in the literature were obtained by various methods, from anatomical section, histological examination of samples, micrography, radiological visualization, morphometric measurements, electromyography, genetic research, tomography, 3D visualization, statistical analysis and many other methods to describe the morphology of pet birds.

Interpretation of the results as well as conclusion based on results helps us to understand the morphological characteristics of pet birds for the purpose of better handling of birds as patients and their treatment.

SADRŽAJ

1. UVOD I PREGLED PODRUČJA ISTRAŽIVANJA.....	1
1.1. Podrijetlo ptica.....	1
1.2. Osnovne osobitosti.....	1
1.3. Ptice pacijenti.....	2
2. CILJ ISTRAŽIVANJA.....	3
3. SUSTAVNI PREGLED SPOZNAJA O TEMI.....	4
3.1. Istraživane ptice.....	4
3.2. Kostur ptica.....	4
3.2.1. Tipovi kostiju.....	9
3.2.1.1. Trabekularne kosti.....	9
3.2.1.2. Medularne kosti.....	10
3.2.2. Kostii glave (<i>Ossa crani</i>).....	11
3.2.3. Kostii trupa (<i>Ossa trunci</i>).....	17
3.2.4. Kostii krila i noge (<i>Ossa alae et ossae membri pelvini</i>).....	20
3.2.5. Radiološka vizualizacija.....	25
3.3. Mišićii.....	27
3.3.1. Podjela mišićii.....	27
3.4. Let.....	31
3.5. Dišni sustav.....	34
3.5.1. Dijelovi dišnog sustava.....	34
3.5.2. Zračne vrećice.....	36

3.5.3. Specifičnosti disanja	38
3.6. Probavni sustav	40
3.6.1. Dijelovi probavnog sustava.....	40
3.6.2. Kljun, usna šupljina i <i>oropharynx</i>	40
3.6.3. Voljka.....	43
3.6.4. Želudac, crijeva, kloaka i jetra.....	45
3.7. Krvožilni sustav	55
3.7.1. Dijelovi krvožilnog sustava	55
3.8. Hematopoeza i limfopoeza u ptica.....	58
3.8.1. Hematopoeza u ptica.....	58
3.8.2. Limfopoeza	60
3.9. Živčani sustav	61
3.9.1. Podjela živčanog sustava	61
3.10. Osjetni organi.....	67
3.10.1. Oko.....	67
3.10.2. Uho.....	71
3.11. Spolni i mokraćni sustav.....	73
3.11.1. Spolni sustav	73
3.11.2. Mokraćni sustav	74
3.11.3. Morfometrijsko određivanje spola.....	76
3.12. Endokrini sustav.....	80
3.12.1. Endokrine žlijezde	80
3.13. Koža	81
3.13.1. Koža (<i>Integumentum commune</i>).....	81

3.13.2. Mitarenje.....	89
4. RASPRAVA.....	91
5. ZAKLJUČAK.....	103
6. LITERATURA.....	105
7. ŽIVOTOPIS.....	119
8. PRILOZI.....	120

1. UVOD I PREGLED PODRUČJA ISTRAŽIVANJA

1.1. Podrijetlo ptica

Ptice su jedna od najzanimljivijih vrsta životinja koje obitavaju na Zemlji. Današnje su ptice evolucijski napredovale u onakve kakve ih poznajemo.

Prva poznata ptica otkrivena početkom 1860. bila je *Archaeopteryx*. Imao je perje na krilima i repu, ali za razliku od danas živućih ptica, imao je i zube u kljunu te dugi koščati rep. Mnoge kosti u krilima ptice *Archaeopteryx*, rameni pojas, zdjelica i stopala bili su razdvojeni, nisu bili spojeni i reducirani kao u danas živućih ptica.

1.2. Osnovne osobitosti

Postoje dva osnovna podrazreda ptica koja danas obitavaju na Zemlji, a ti podrazredi se klasificiraju po anatomskoj strukturi prsne kosti (*sternum*): *ratites* (emu, noj, kiwi) i *carinates* (ostatak živućih vrsta).

Ptice su se razvile od gmazova i ostale su mnoge sličnosti. Poput gmazova, i ptice imaju ljuske na kljunu, nogama i stopalima, jedinstveni okcipitalni kondil (*condylus occipitalis*), jednu koščicu u srednjem uhu (*columella*) te donju čeljust (*mandibula*) sastavljenu od 5 povezanih kostiju. Također imaju eritrocite s jezgrom, renalni portalni sistem i izlučuju uratnu kiselinu.

Važno je napomenuti da je koštani sustav ptica strukturalno i metabolički razvijen za let. Prsni udim je formiran u krilo, a kosti su im pneumatizirane (ispunjene zrakom). Zrak u kosti dolazi iz zračnih vrećica koje su povezane s plućima. Pneumatizirane su sve kosti osim kostiju distalno od lakatnog i bočnog zgloba.

1.3. Ptice pacijenti

U veterinarskoj struci, susrećemo se s gotovo svim vrstama unutar razreda *Aves*. Najčešće vrste koje se zaprimaju u veterinarskim ambulantama su ptice koje se drže kao ukrasne ili za razonodu: australske zebe iz porodice *Fringillidae*, kanarinac (*Serinus canaria*), tigrica (*Melopsittacus undulatus*), rozenkolis (*Agapornis roseicollis*), nimfa (*Nymphicus hollandicus*), žako (*Psittacus erithacus*), edel papige (*Eclectus roratus*) ali i slobodnoživuće ptice kao vrapci (*Passer domesticus*), golubovi i više vrsta porodice *Columbidae*, vrana (*Corvus corone*), svraka (*Pica pica*) i druge.

2. CILJ ISTRAŽIVANJA

U znanstvenim radovima i knjigama opisane su poznate i manje poznate činjenice o pticama. Znanstvena literatura je tek u začetku, otvarajući tako prostor mnogobrojnim novim eksperimentalnim radovima u svrhu boljeg razumijevanja funkcioniranja organizama ptica u cjelini.

Značajni podaci mogu se dobiti kroz morfometrijska mjerenja, a sekcija i mikroskopiranje su najzastupljenije znanstvene metode u istraživanju morfologije ptica.

ROHLF i MARCUS (1993.) navode da se morfometrijom opisuju i uspoređuju oblici i strukture vezano uz određeni organizam te varijacije u obliku različitih uzoraka organizama, kao posljedica promjena oblika uslijed djelovanja rasta, eksperimentalnih zahvata ili evolucije.

Kroz opis više vrsta ptica, nekih divljih vrsta ali i kokoši (*Gallus domesticus*) kao univerzalni anatomski model kada su ptice u pitanju, želi se približiti prvenstveno klasičnu anatomsku i histološku građu, kao i morfološke parametre tijela ptica u svrhu boljeg razumijevanja razvoja, prilagodbi i sličnosti/razlika među pojedinim vrstama. Također, pregledom pojedinih organskih sustava opisat će se morfološke osobitosti ptica, a kao podloga za kliničke zahvate u ptica kućnih ljubimaca s naglaskom na novija istraživanja.

3. SUSTAVNI PREGLED SPOZNAJA O TEMI

3.1. Istraživane ptice

Prema podacima iz literature predmet istraživanja bile su brojne vrste ptica, a prvenstveno kokoš (*Gallus domesticus*) kao univerzalni anatomski preparat.

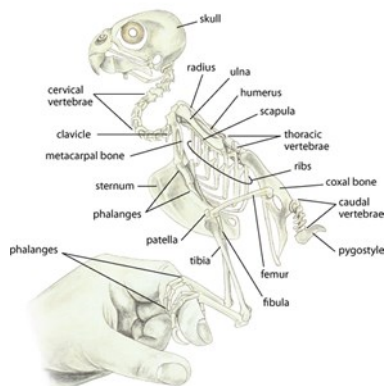
Istraživanja su provedena na mnogim vrstama ptica iz sljedećih redova, gledano abecednim redom:

1. *Anseriformes*
2. *Apodiformes*
3. *Charadriiformes*
4. *Ciconiiformes*
5. *Columbiformes*
6. *Falconiformes*
7. *Galliformes*
8. *Passeriformes* (s naglaskom na zebice)
9. *Pelecaniformes*
10. *Psittaciformes* (s naglaskom na nimfe, tigrice, aleksandre, opatice, žakoa, edele, kakadue, amazone i are)
11. *Strigiformes*

3.2. Kostur ptica

Sve ptice su klasificirane kao članovi carstva Animalia, koljena Chordata, potkoljena Vertebrata, razreda Aves (Linnaeus, 1758.).

Međutim, za razliku od većine drugih kralježnjaka, ptice imaju mnogo lakšu strukturu kostiju i specifičan kostur (Slika 1)



Slika 1. Kostur ptice

(<https://www.merckvetmanual.com/exotic-and-laboratory-animals/pet-birds/management-of-pet-birds>).

Posjeduju pneumatizirane kosti, a neke od njih su: kosti glave (*ossa cranii*), humerus, kralješci (*vertebrae*), prsna kost (*sternum*), klavikula (*clavicula/furcula*), korakoidna kost (*os coracoideum*) i bočna kost tj. zdjelica (*os pelvis*).

Hondrogeneza, inicijalni razvoj skeleta, započinje još u embrionalnom razvoju u ranim stadijima somatogeneze i smatra se najranijom fazom skeletalnog razvoja. Uključuje diferencijaciju progenih stanica, migraciju stanica, tranziciju iz epitelijalnog u mezenhimski oblik, te diferencijaciju i maturaciju hondrocita. Mezenhimske stanice koje prolaze proces hondrogeneze potječu od neuralnog grebena, koji se razvija iz neuralnog ektoderma. Presegmentirani paraaksijalni mezoderm se diferencira u somite da bi stvorio sklerotomni odjeljak koji vodi u

formaciju aksijalnog skeletona. Na somatopleuri lateralnog pločastog mezoderma potiču se inicijalni pupoljci za produživanje u kosti (PINES i RESHEF, 2015.).

Osteoblasti su poligonalne do fuziformne stanice nejasnih granica, a nalazimo ih u koštanoj srži. Njihova citoplazma sadrži brojna Golgijeva tjelešca i bazofilnu okruglu do ovalnu jezgru, ekscentrično položenu, s granuliranim kromatinom i jezgricama.

Osteoklasti su velike višejezgrene stanice, ameboidnog oblika s bazofilnom citoplazmom tj. crvenim citoplazmatskim granulama, a jezgra im je okrugla do ovalna s nukleolima.

Mnoge kosti ptica započinju razvoj od hrskavične osnove koja s vremenom prelazi u koštanu, naročito u dugih kostiju gdje razvoj teče putem perihondralne intramembranozne osifikacije. Tako formirana kost je ograničena rastom u širinu te shodno tome raste u duljinu. Duge kosti se šire, a plosnate se kosti stvaraju intramembranoznom osifikacijom, pri kojoj formiranje kortikalne kosti od strane osteoblasta u periostealnom sloju prati osteoklastična resorpcija na unutrašnjoj endostealnoj površini (WHITEHEAD, 2004.).

U sljedećoj fazi endohondralne osifikacije, hrskavica dijafize se zamijeni koštanom osnovom. Resorpcijom hrskavice, razvojem osteoblasta i osteoklasta te krvnih žila koje prerastaju kosti, dolazi do razvoja trabekularnih i lamelarnih kostiju. Nema pravog epifizealnog rasta.

Hrskavica ostaje kao hijalini dio zglobnih struktura, meniska i intervertebralnih diskova. Kost se razvijaju kao kompaktne, spužvaste i medularne.

Ptičji kostur je specifično prilagođen letu (Tablica 1): lagan je, kompaktan i čvrst te sadrži veće količine kalcijeva fosfata nego što ga imaju kosti sisavaca. Karakteriziran je prominerajućom prsnom kosti, zdjelicom koja uglavnom nema simfizu, prsnim udovima koji formiraju krila i značajnom fuzijom kralježaka (DYCE i sur., 2017.).

Tablica 1. Osobitosti ptičjeg kostura (CARRIL i TAMBUSSI, 2015.).

LAGANE ALI JAKE PNEUMATIZIRANE KOSTI; UNUTARNJA GRAĐA KOSTIJU	UNCINATNI IZDANAK KOJI UČVRŠĆUJE STRUKTURU REBARA
SPOJEVI KOSTIJU NA KRILIMA, NOGAMA, ZDJELICI I KRALJEŽNICI	PRISNA KOST SPECIFIČNE GRAĐE KOJI ODGOVARA PRIHVATU MIŠIĆA I FURCULE
DISTRIBUCIJA MIŠIĆA PREMA ODGOVARAJUĆEM TEŽIŠTU	KRILA SE POKREĆU PREMA NAPRIJED PREKO CENTRALE OSI TIJELA
KRILA IZDUŽENA I IMAJU POTPORU PERJA	KRILA SE EKSTENDIRAJU U RAVNOJ PROJEKCIJI

CARRIL i TAMBUSSI (2015.) su istraživale embrionalni razvoj (kroz 41 stadij) papige opatice (*Myiopsitta monachus*, 200 jedinki) temeljeno na vanjskoj morfologiji (Tablica 2) i usporedbi s galiformnim (*Galliformes*) prekocijalnim vrstama. Zameci su uklonjeni pincetama iz ekstraembrionskih membrana. Svaki je zametak izvagan digitalnom vagom (0,001 g preciznosti) i fiksiran potapanjem u 4 % -tnu neutralnu puferiranu otopinu formaldehida. Vanjska morfologija zametaka u ranim fazama proučavana je pod stereomikroskopom a za poboljšanje vidljivosti određenih struktura korišteno je 0,5 % -tno neutralno crvenilo u PBS-u. Tijekom 35. stadija razvoja i u sljedećim stadijima, u razvoju stopala se događaju značajne promjene. Budući da je kokoš kao daljnji predak papigama *anisodactyl*, a papiga opatica *zygodactyl*, nije iznenađujuće da se velike razlike u razvoju obje vrste događaju u posljednjim fazama rasta. Osim promjene u obliku i rast kljuna pokazao je značajno povećanje veličine u ranim fazama (34 do 36 stadija razvoja) embrionalnog razvoja, uz polagano smanjenje brzine rasta prema kraju embrionalnog razvoja.

Duljina trećeg prsta noge slijedila je sličan obrazac, dok je duljina krila pokazivala brži porast u ranim fazama (34. do 36. stadija razvoja), a zatim je ostala relativno konstantna od 36. do 40 -og stadija razvoja i ponovno se povećavala u završnoj fazi.

Tablica 2. Faze razvoja embrija *Myiopsitta monachus* i njegova prosječna mjerenja od 24-og stadija razvoja nadalje (CARRIL i TAMBUSSI, 2015.).

Stadij razvoja	Broj uzoraka	Masa (g)	Mjera od vrha glave do donjeg dijela prsne šupljine (mm)	Kljun (mm)	Autopodium krila (mm)	Duljina III. prsta uključujući kandže (mm)
24	3	0.103 ± 0.049	5.147 ± 0.689	–	–	–
25	14	0.131 ± 0.028	7.041 ± 1.827	–	–	–
27	16	0.234 ± 0.033	9.718 ± 2.106	–	–	–
29–30	7	0.344 ± 0.044	10.236 ± 1.743	–	–	–
31–33	16	0.412 ± 0.052	13.007 ± 2.282	–	–	–
35	11	0.780 ± 0.080	18.008 ± 1.024	3.458 ± 0.285	4.736 ± 0.531	2.363 ± 0.221
36–37	28	1.095 ± 0.124	20.888 ± 1.928	4.420 ± 0.502	5.483 ± 0.620	3.159 ± 0.396
38–39	24	1.561 ± 0.281	23.950 ± 3.502	5.160 ± 0.354	5.838 ± 0.388	3.773 ± 0.375
40	28	2.509 ± 0.431	29.079 ± 4.021	6.022 ± 0.543	5.965 ± 0.600	4.368 ± 0.479
41	13	3.810 ± 0.385	30.033 ± 3.962	6.808 ± 0.328	7.117 ± 0.620	4.893 ± 0.339

3.2.1. Tipovi kostiju

3.2.1.1. Trabekularne kosti

Spužvaste kosti također zvane i trabekularne kosti su lagane i porozne i zatvaraju brojne prostore koje kostima daju izgled spužve ili pčelinjeg saća.

Matriks ili okosnica je organiziran u trodimenzionalnom letvičastom obliku koštanih izdanaka koje se zovu trabekule. Prostori između su često popunjeni s koštanom srži ili krvnim žilama. Trabekularne kosti u mlađih ptica sadrže osteoblaste što nije slučaj u starijih ptica. U starijih ptica hrskavičnu plohu rasta zamjenjuje kost.

Mnoge kosti sadrže unutarnju letvičastu strukturu trabekula (lat. *trabecula* = male zrake) koje potpomažu strukturu, naročito blizu zglobova (DOUBE i sur., 2011.). Trabekule pružaju značajnu potporu koštanoj strukturi. DOUBE i sur. (2011.) smatraju da strukturalno lameliranje trabekularne kosti može biti rezultat fenotipske adaptacije, u kojoj je koštano tkivo kod različitih životinja identično i prilagođava se vanjskim čimbenicima poput mehaničkog opterećenja.

U 18 različitih terestrijalnih vrsta ptica, 24 bedrene kosti, DOUBE i sur. (2011.) su metodom rendgenskog mikrotomografskog (μ CT) skeniranja trabekularne kosti s dva mjesta pomoću trodimenzionalne analize slike (projekcije su rekonstruirane u tomografske rezove korištenjem modificiranog algoritma konusnog snopa Feldkamp) za utvrđivanje standardiziranih mjerenja strukture trabekularne kosti i izračunom mjerenja došli do sljedećih zaključaka: volumen kostiju / totalni volumen je ostao relativno konstantan kroz različit raspon u različitim veličina životinja, ali je pokazao slabo, značajno pozitivno skaliranje u kondilima bedrene kosti. Ptice su imale niži volumen kostiju / totalni volumen bedrene kosti sisavaca ($0,19 \pm 0,10$ nasuprot $0,37 \pm 0,10$, Welch t-test $p < 0,001$), a glava bedrene kosti imala je veći volumen kostiju / totalni volumen kondila

(sisavci: $0,42 \pm 0,08$ nasuprot $0,31 \pm 0,08$, Welch upareni t-test $p < 0,001$; ptice: $0,27 \pm 0,09$ nasuprot $0,13 \pm 0,05$, Welch upareni t-test $p < 0,001$).

3.2.1.2. *Medularne kosti*

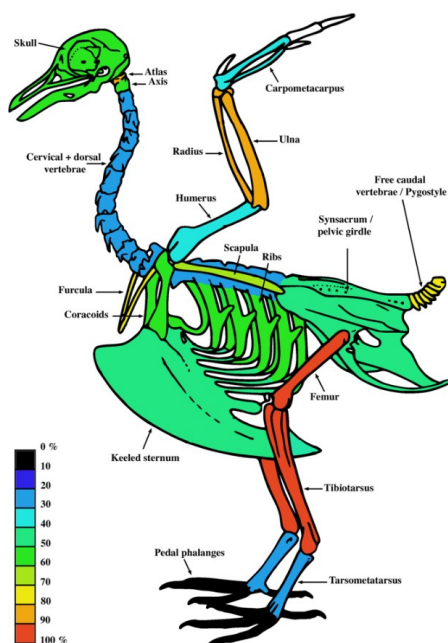
Medularne kosti su najčešće kosti zdjeličnog uda: *os femoris*, *os tibiotarsale*, kao i kosti prsnog uda: *radius* i *ulna*.

Medularna kost formira se kod ptica koje polažu jaja kao odgovor na gonadalne steroide i najviše je ovisna o estrogenu od svih vrsta kostiju. Djeluje kao labilni rezervoar za opskrbu ljuske jajeta kalcijem (DACKE, 1993.).

Medularna kost opisana je kao sekundarno koštano tkivo koje se razvija u koštanim šupljinama dugih kostiju pri reprodukciji ženskih ptica, osigurava Ca^{2+} za jajnu ljusku i nema biomehaničku funkciju. Ptičja medularna kost je vrlo krta i krhka vrsta kosti u koje se koštani šiljci medularne kosti lako odvajaju od prvobitnog sloja (SCANES, 2000.).

CANOVILLE i sur. (2019.) opisuju rasprostranjenost medularnih kostiju u različitim područjima kostura ptica, korištenjem CT uređaja (Slika 2). Rezultate su temeljili na nizu podataka kroz 38 uzoraka (40 ženki ptica) koji predstavljaju postojeću raznolikost ptica. Slikovito su prikazali kako se odnosi udio jedinki u uzorku (izraženo u %) s udjelom medularnih kostiju u pojedinom elementu kostura. Na primjer, 30 do 40% ispitivanih uzoraka pokazalo je prisutnost medularne kosti u humerusu. Skeletna shema koja se ovdje koristila reprezentativna je za općeniti kostur ptica koji prikazuje sve razmatrane elemente, bez obzira na vrstu. Njihovi rezultati potvrđuju prethodne hipoteze da je raspodjela medularnih kostiju izravno povezana s raspodjelom crvene koštane srži

i obrnuto je povezana s kombiniranom koštanom raspodjelom pneumatičnosti i žutom koštanom srži. Opseg raspodjele pneumatiziranih kostiju povezan je s tjelesnom veličinom i životnim navikama ptica. Otuda proizlazi da malene ptice i neke ptice koje rone posjeduju veći udio medularnih kostiju, dok je distribucija medularnih kostiju strogo ograničena na velikim pticama.



Slika 2. Ukupna rasprostranjenost i prevalencija medularne kosti u različitim područjima kostura ptica (CANOVILLE i sur., 2019.).

3.2.2. **Kosti glave (*Ossa crani*)**

U ptica papiga lubanja je oblikovana u čvrstu ali laganu formu u kojoj najprije uočavamo dvije velike očne duplje - *orbitae* podijeljene intraorbitalnim septumom, uokvirene s *os lacrimale*, *processus postorbitalis*, *procesus orbitalis*, odnosno koštanim segmentima orbite. S ventralne strane u papiga orbita nije koštane strukture nego je zaokružena mišićima čeljusti. Lubanja spada u pneumatizirane kosti.

Dvanaest odraslih mužjaka i devet odraslih ženki nimfi (*Nymphicus hollandicus*) snimljeno je digitalnim rendgenom u različitim projekcijama. Radiografska anatomija ovih ptica bila je slična onoj drugih *Psittacida*. Međutim, otkrivene su neke posebnosti svojstvene ciljnoj vrsti, poput prisutnosti četiri fleksorne zone u lubanji (kraniofacijalni, nosni, jugalni i palatalni luk), kompletna koštana orbita koja sadrži suborbitalni luk, 34 – 38 kralježaka a od toga: 10 ili 11 cervikalnih, 8 ili 9 torakalnih, 9 ili 10 lumbosakralnih, 5 ili 6 kaudalnih kralježaka i *pigostyl* koji sadrži 2 spojena kralješka, osam ili devet pari rebara i *os notarium* koji se sastoji od spojenih T2 – T6 kralježaka (SILVA i sur., 2020.).

IWANIUK i NELSON (2002.) istražuju može li se endokranijalni volumen upotrebljavati kao pouzdana procjena veličine mozga kod ptica, uspoređujući endokranijalni volumen s masom mozga kod 81 vrste (dva reda: *Passeriformes* i *Psittaciformes*) koristeći apsolutne vrijednosti u odnosu na tjelesnu veličinu (Tablica 3). Rezultati su potkrijepljeni korelacijskim analizama (ANCOVA – analiza kovarijance) koje su pokazale značajnu pozitivnu vezu između endokranijalnog volumena i moždane mase. Koeficijent korelacije bio je visok ($r = 0,98$). Kao najznačajnije mjerenje, vrijedi spomenuti usporedno mjerenje kod 24 tigrice (*Melopsittacus undulatus*). Sve glave su sakupljene na isti način kao i ostale ptice iz lokalne veterinarske klinike nakon obdukcije. Glave su škarama secirane na dva dijela, mozak i mozgovne ovojnice su uklonjene i izvagane. Lubanjska šupljina je zatim očišćena i osušena, a dvije polovice lubanje bile su ponovo zalijepljene. Endokranijalni volumen je zatim izmjeren istim postupcima kao i za ostale vrste i transformiran koristeći vrijednosti gustoće od 1,036 g / mL. Zatim su izvedene obje uparene usporedbe i korelacije kako bi se utvrdile značajne razlike između dva mjerenja. Zaključak je kako je moguće koristiti parametre endokranijalnog volumena za predikciju veličine mozga u ptica.

Tablica 3. Tjelesna masa, moždana masa, i endokranijalni volumen, (prosjek \pm SD) za red Psittaciformes ((IWANIUK i NELSON, 2002.).

PSITTACIFORMES	n (iz literature)	Prosjek tjelesne mase (g)	Moždana masa (g)	n	Prosjek tjelesne mase (g)	Endokranijalni volumen (mL)
<i>Agapornis roseicollis</i>	1	54.5	2.09	2	48.0 \pm 1.4	2.0
<i>Alisterus scapularis</i>	6	235.0	5.16 \pm 0.47	9	160.4 \pm 13.6	4.2 \pm 0.41
<i>Cacatua galerita</i>	7	900.0	5.16 \pm 1.29	10	750.0	13.70 \pm 1.00
<i>Cacatua roseicapillus</i>	7	320.0	7.06 \pm 0.48	10	351 \pm 32.5	6.35 \pm 0.523
<i>Glossopsitta concinna</i>	5	64.0	2.86 \pm 0.24	8	59.2 \pm 13.9	2.86 \pm 0.01
<i>Glossopsitta porphyrocephala</i>	3	43.8	1.97 \pm 0.06	9	45.7 \pm 4.1	1.89 \pm 0.08
<i>Melopsittacus undulatus</i>	31	32.8 \pm 8	1.54 \pm 0.04	2	29.0	1.18 \pm 0.04
<i>Neophema pulchella</i>	1	38.0	1.35	2	30.0	1.43 \pm 0.11
<i>Neopsephotus bourkii</i>	2	26.95	1.26	8	44.0 \pm 1.4	1.14 \pm 0.14
<i>Nymphicus hollandicus</i>	6	50.92	2.37 \pm 0.08	7	83.0 \pm 0.8	2.47 \pm 0.03
<i>Pionus menstruus</i>	1	325.0	5.47	1	247.0	5.70
<i>Platycercus elegans</i>	8	116.0	3.93 \pm 0.17	9	128.6 \pm 16.1	3.70 \pm 0.64
<i>Platycercus eximius</i>	6	110.0	3.35 \pm 0.11	10	104.0 \pm 4.8	2.85 \pm 0.06
<i>Polytelis alexandrae</i>	1	76.0	3.17	4	73.0	2.54 \pm 0.27
<i>Polytelis swainsonii</i>	2	149.0	3.27 \pm 0.81	6	142.6 \pm 2.1	3.46 \pm 0.09
<i>Psittacula krameri</i>	4	134.2	4.11 \pm 0.43	1	140.0	3.40
<i>Trichoglossus haematodus</i>	4	122.0	4.23 \pm 0.34	9	116.0 \pm 16.2	3.59 \pm 0.17

Kosti lubanje čvrsto su spojene u odraslih ptica. Elementi gornje čeljusti su povezani s nekoliko oblika zglobnih struktura: *diartosis* (zglobne čahure), *syndesmosis* (povezivanje putem fibroznih struktura), *synchondrosis* (hrskavične strukture), *synostosis* (koštane strukture) (CARRIL i sur., 2015.).

Sjekutična kost (*os incisivum*) tvori koštanu osnovu za gornji kljun, gornja čeljust (*maxilla*) za postrane i stražnje djelove, a nosna kosti (*os nasale*) za stražnji dio gornjeg kljuna. Donja čeljust (*mandibula*) čini koštanu osnovu donjeg kljuna.

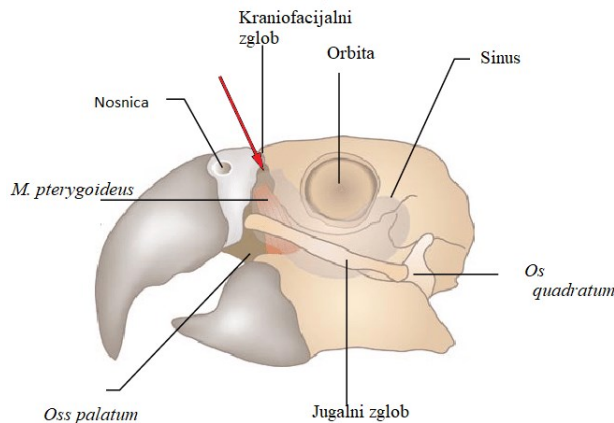
GUSSEKLOO i CUBO (2013.) ukazuju da postoji povezanost morfologije lubanje i povećanja mišićne mase lubanje s letom. U svojem su istraživanju koristili veliki broj vrsta ptica neletačica kako bi dokazali utječe li let modernih ptica na morfologiju lubanje. Diskriminantne analize i razdvajanje varijacija (matematičke i statističke analize) pokazuju povezanost morfologije lubanje i izostanak sposobnosti leta u ptica. Lubanje *paleognathae* ptica koje ne lete imaju specifičnu građu nepca, izraženu prsnu kost, uglavnom su trkačice i vrlo su masivnog kostura.

Kranijalna kineza nije jedinstvena za ptice već je raširena među ribama, vodozemcima (fosili) i gmazovima. Potječe od ranih kralježnjaka i direktna je posljedica evolucije i čeljusti i njihovih suspenzornih mehanizama od lukova prednjih škrga riba aghnata (BOCK, 1964.).

Nekoliko desetljeća kasnije, BOUT i ZWEERS (2001.) dolaze do zaključka da se kranijalna kineza može smatrati posljedicom općeg dizajna lubanje, a ne kao adaptacija.

Lubanjske i lične kosti povezuju se zglobno preko kvadratne kosti (*os quadratum*). Ova kost povezuje se s mandibulom, jagodičnom kosti (*os zygomaticum*), krilastom kosti (*os pterygoideum*), *os quadratojugale* i temporalnom kosti (*os temporale*).

U papiga je dobro razvijen kraniofacijalni zglob (Slika 3).



Slika 3. Građa lubanje papiga

(https://www.researchgate.net/figure/A-lateral-view-of-the-skull-of-a-blue-and-gold-macaw-Ara-arauna-showing-the_fig11_285761277).

Os nasale je smještena dorzalno na lubanji, i u mnogih ptica, npr. papiga, čini fleksibilan hrskavični spoj s čeonom kosti (*os frontale*), što zajedno omogućuje gornjoj čeljusti da bude podignuta u isto vrijeme kada se mandibula spušta što omogućava znatnije otvaranje usta u ptica. Maksila (*maxilla*) se zglobno povezuje s dugom i tankom *os jugale*, homologom zigomatičnog luka u sisavaca (DYCE i sur., 2017.). *Os jugale* je oralni dio jagodične kosti (*os zygomaticum*), a aboralni dio *os quadratojugale* uzglobljuje se s *os quadratum*.

Pomicanje gornjeg dijela kljuna rezultira kretanjama kvadratne kosti (*os quadratum*) kao i krilaste kosti (*os pterygoideum*) i nepčane kosti (*os palatinum*) (BELLS, 2006.).

Ptice kao primjerice papige i kakadui mogu pomicati gornji i donji kljun nevezano jedan za drugi. Značajka takvog čeljusnog aparata je odsustvo postorbitalnog ligamenta tj. kompletna koštana orbita te prisutnost jednostavnih prihvatnih površina kvadrato - mandibularnog zgloba.

Mišić *m. depressor mandibulae* radi ono što mu i samo ime implicira, spušta donji dio kljuna odnosno mandibulu. *M. adductor mandibulae externus*, *m. adductor mandibulae caudalis* i *m. pseudotemporalis superficialis* djeluju na podizanje donjeg kljuna.

Povećanjem razmaka gornjeg i donjeg kljuna, povećava se mogućnost pozicioniranja hrane u kljunu koja je povezana s hranjenjem sjemenkama i čišćenjem orašastih plodova, a također je povezanana i s nekim specifičnim ponašanjima (HARRISON i LIGHTFOOT, 2006.).

S kliničkog aspekta, osim poznavanja anatomije kljuna, važno je poznavati i vaskularizaciju i inervaciju kljuna, s obzirom na korektivne radnje koje radimo na kljunu ptica kućnih ljubimaca.

OLSEN (2003.) je u svom radu opisao sljedeće: arterijska krv u kljun dolazi iz vanjske karotidne arterije, koja se odvaja kako bi formirala maksilarna i mandibularne arterije. Maksilarna arterija se dalje dijeli na facijalnu arteriju koja ide na žvačne mišiće i kvadratnu kost; submandibularnu arteriju koja prelazi rostralno na kožu i u duboke slojeve mandibularnog keratina; i nepčanu arteriju koja ide do mukoze gornje čeljusti, ždrijela, nepca i do keratina premaksile i gornjeg kljuna.

Mandibularna arterija se grana u dva ogranka: jezičnu arteriju koja se proteže do vrha mandibule oko simfize, dubokih tkiva mandibularnog keratina, mukoze na donjem dijelu usne šupljine, jezika i submandibularnog tkiva te žlijezde slinovnice. Druga grana prolazi uz rub kljuna i opskrbljuje površnije slojeve mandibularnog keratina. Unutar kljuna nalaze se brojne arteriovenske anastomoze koje sudjeluju u termoregulaciji. Venske grane koje okružuju arterije omogućavaju izmjenu topline.

Kod ptica generalno, živčani su završeci gornjeg kljuna maksilarni i oftalmični ogranci trigeminalnog živca a oni donjeg dijela mandibularnog ogranka.

Oftalmički živac opskrbljuje nepce, rub gornjeg kljuna i osjetni organ vrha kljuna. Maksilarni živac je u potpunosti aferentan i opskrbljuje receptorne završetke lateralnog dijela gornjeg kljuna. Mandibularni živac je somatski aferentni i eferentni, a prolazi cijelu dužinu mandibularnog kanala i pruža grane na kožu povezane s donjim kljunom, uključujući i vrh mandibule (SPEER i POWERS, 2016.).

3.2.3. **Kosti trupa (*Ossa trunci*)**

Broj vratnih kralježaka se brojčano razlikuje od onih u sisavaca, a kreće se u rasponu od 8 - 25 kralježaka. Atlas je prvi vratni kralježak, kranijalno se uzglobljuje s kondilom zatiljne kosti, a kaudalno s aksisom koji ima izraženi trnasti izdanak, zatim slijede kralješci koji su slični po obliku (ZOBUNDŽIJA i sur., 1996.).

Kralježnica (*columna vertebralis*) se dijeli na vratni, prsni, slabinski, križni i repni dio.

Broj prsnih kralježaka varira od 7 - 10, no u mnogih su vrsta prvih 3 - 5 kralježaka spojeni u jednu kost zvanu *os notarium* koja osigurava zaštitu unutarnjim organima. *Os notarium* karakteristično je prisutna u 17 porodica ptica. Slijedi par slobodnih prsnih kralježaka, a ti se kralješci međusobno uzglobljuju sinovijalnim zglobovima (DYCE i sur., 2017.).

Zygapophysis je jedan od četiri izdanka svakog kralješka koji se projicira od kralježnog luka ili baze transverzalnog izdanka. *Pars craniale zygapophyses* jednog kralješka i *pars caudalis zygapophyses* kralješka stvaraju slobodno pomicajuće sinovijalne zglobove sa svake strane (BAUMEL i sur., 1993.).

Posljednja dva prsna kralješka se spajaju sa slabinskim, križnim i prvim repnim kralješcima u jednu kost (*synsacrum*). Te su kosti povezane jačom ili slabijom vezom, ovisno o vrsti. *Synsacrum* je struktura kostura ptica i njihovih predaka dinosaura. *Synsacrum* i *os notarium* stapaju se u jednu kost *os lumbosacrale* koja čini dorzalni dio trupa rigidnim, a ta rigidnost se ekstemira lateralno i kaudalno u spoju s dugim kostima privjesnog kostura.

Rep ptica sastoji se od 5 - 9 repnih kralježaka. Završni element repnih kralježaka je *pygostil*, koji je zapravo jedna kost sastavljena od fuzioniranih repnih kralježaka (FELICE i O'CONNOR, 2014.). Ptice posjeduju specijalizirani rep koji služi kao sastavni dio letačkog aparata, nadopunjujući ulogu krila u olakšavanju kretanja u zraku. Oblik krila i pera repa utječu na aerodinamička svojstva ptice.

Ptičji je rep jedna vrlo promjenjiva struktura, koji modernim pticama služi kao sastavni dio aparata za letenje. Uloga repa je potpomognuti dizanje prilikom leta, umanjiti povlačenje cijelog tijela, te stabilizirati i održavati kretanje tijekom leta. Rep služi kao mjesto prihvata repnih pera.

Općenito obilježja skeleta ptica su: neki od kralježaka su spojeni a rebra završavaju uncinantnim izdankom (*processus uncinatus*). Postoje rebra koja se nazivaju „lebdeća rebra“ (*costae fluctuantes*) i ne dotiču sternum pa su to asternalna rebra koja završavaju slobodno. Prava rebra tj. sternalna rebra (*costae verae*) imaju vertebralni i sternalni dio koji se međusobno uzglobljuju i prihvaćaju na prsnu kost (*sternum*) (BAUMEL i sur., 1993.).

Nedavna su istraživanja pokazala važnu ulogu uncinantnog izdanka na rebrima kao jednog od pomoćnih struktura disanja. Gotovo sve vrste postojećih ptica imaju uncinantne izdanke koji se protežu od sredine vertebralnih rebara. Ti su izdanci sastavni dio mehanike ventilacije kod ptica, aktivni su i pri udisaju i izdisaju, ali imaju i određenu ulogu tijekom kretanja. Morfološka varijacija

uncinantih izdanaka ukazuje na to da su ograničenja koja su postavljena na tijelu prilagodbom na različite oblike kretanja ključna za razumijevanje razlika u načinu na koji ptice dišu. Ovi se izdanci pronalaze i u dinosaura teropoda, pružajući daljnje dokaze da su oni predak modernih ptica, ali također ističući unutarnju fleksibilnost u dišnom sustavu ovih životinja (CODD, 2010.).

Sternum je velika nesegmentirana kost, čiji izdanci formiraju značajan ventralni dio prsne šupljine. On je prihvaćanje velikih letnih mišića. U mnogih dobrih letača je istaknuta *carina* (DYCE i sur., 2017.).

DÜZLER i sur. (2006.) su proveli morfometrijska mjerenja prsne kosti (*carina* ili *crista sterni*) u trideset životinja iz 3 različita habitata: 14 iz skupine letačica (crveni sokol, ćelavi ibis, golub, bijela roda i sova ušara), 8 iz skupine plivačica (mužjaka pataka i guske) i 8 hodačica (pijetao i pura). Lešine ptica su bile kuhane u vodi do kad se mišićno tkivo odijelilo od kostiju, a potom su se kosti izbjeljivale s 10 % - 15 % NaHCO_3 i osušile. Osteometrijska mjerenja provedena su digitalnim kaliperom (Tronic, 150 mm). U karinatnih vrsta sternum je podijeljen u 3 glavna dijela: *corpus sterni*, *rostrum sterni* i *carina sterni*. Mjerene su širina i visina prsne kosti – između dva kranio-lateralna izdanka prsne kosti (Tablica 4), između srednjeg dijela kranijalne granice prsne kosti i najviše točke prsnog grebena te lateralnih krajeva korakoidnih kostiju te se došlo do sljedećeg zaključka: prsne kosti ptica letačica, plivačica i hodačica posjeduju anatomske različite komponente. Gledajući kroz brojke, širina sternuma je između 24 - 65 mm u ptica letačica, u plivačica 55 - 67 i hodačica 32 - 93 mm. Visina prsne kosti u letačica je 23 - 63, plivačica 29 - 48 i hodačica 55 - 136 mm. Širina prsne kosti u plivačica je veća nego duljina, dok je suprotno u hodačica, a u ptica letačica su približno iste.

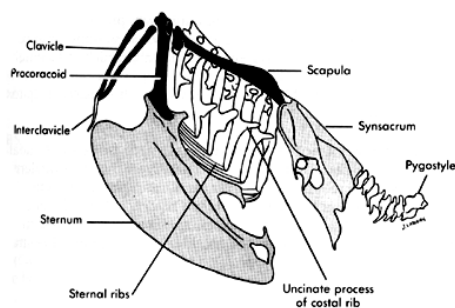
Tablica 4. Morfometrijska analiza sternuma (DÜZLER i sur., 2006).

Vrsta	Š/V (mm)	Udaljenost između lat. korakoida/V (mm)
Patka	1.86	1.33
Guska	1.61	1.23
Crveni sokol	1.17	0.89
Golub	1.18	0.83
Ćelavi ibis	0.97	0.63
Sova ušara	1.04	0.84
Bijela roda	1.04	0.65
Puran	0.65	0.47
Kokot	0.58	0.44

Kranijalni dio sternuma, s dorzalne strane nosi zglobne plohe za prihvat masivnih korakoidnih kostiju (DYCE i sur., 2017.).

3.2.4. Kostii krila i noge (*Ossa alae et ossae membri pelvini*)

Ključna kost (*clavicula*) s korakoidnom kosti (*os coracoideum*) i lopaticom (*scapula*) čine kosti ramenog pojasa (Slika 4).



Slika 4. Kostii ramenog pojasa (<https://www.pinterest.ca/pin/388294799103736888/>).

Humerus, krajnji proksimalni element prsnog uda, podržava većinu naprezanja krila, ultimativno prenesenih kroz lakatni zglob. Pored toga, proksimalna epifiza ove kosti jest područje pričvršćivanja važnih letnih mišića. Naime, mišići važni u spuštanju (*m. pectoralis*) i podizanju krila (*m. deltoideus* i *m. supracoracoideus*) vežu se za proksimalnu epifizu humerusa (SERRANO i sur., 2020.).

U svom su istraživanju SERRANO i sur. (2020.) koristili geometrijsku morfometriju (slikanje, digitalizaciju i mjerenje) u mjerenju humerusa na 153 uzorka iz 73 porodice i 23 reda modernih ptica (vrste su klasificirane prema lokomotornoj funkciji krila kao: letačice te ptice koje rone). Morfološke varijacije povezane s pojedinačnim vrijednostima tjelesne mase pokazuju da teže ptice imaju dulje i vitkije humeruse (tj. manje robusne) u usporedbi s lakšim pticama. Razlike između letačica i neletačica nisu bile statistički značajne. Izračuni vezani za humerus ptica podložniji su utjecaju duljine nego širine, što je u skladu s prethodnim istraživanjima koja sugeriraju da se dužina kosti povećava brže od njihovog promjera kod velikih ptica.

NUDDS (2007.) istražuje alometriju kostiju krila pomoću usporedne analize korištenjem neovisnih kontrasta za ispitivanje alometrijskog skaliranja duljina ptičjeg krila i kosti u ptica. Podaci se sastoje od mjerenja duljine humerusa za 748 postojećih vrsta iz 69 obitelji koje su odredili SIBLEY i AHLQUIST (1990.). Sva mjerenja kostiju krila (NUDDS i sur., 2004.) i mjerenja raspona krila (RAYNER, 1985.) nisu dostupna za svaku vrstu, pa se veličine uzorka razlikuju ovisno o tome koja se varijabla analizira te se u analizi ne pojavljuju vrste za koje nema izmjera. Ispitane duljine su: duljina humerusa, ulne, karpusa te ukupna duljina prsnog uda. Tjelesne mase su preuzete od DUNNING (1993.). Filogenija je bila kontrolirana izračunavanjem standardiziranih neovisnih kontrasta koji koriste CAIC, verzija 2.6.9 (PURVIS i RAMBAUT, 1995.). Kao prva, korištena je filogenija SIBLEY i AHLQUIST (1990.), a kao druga, filogenetska

hipoteza koju je predložio CRACRAFT (1981.). Linearni odnosi između morfometrijskih mjera uspoređeni su korištenjem regresije reducirane glavne osi modela RMA (Model II) (SOKAL i ROHLF, 1995.). Regresijske analize korištenjem neovisnih kontrasta provedene su po PURVIS i RAMBAUT (1995.) te oni dolaze do sljedećeg zaključka: iako je veličina povezana s aerodinamičkim osobitostima ptica, postoji mogućnost da su dulja krila u većih ptica povezana s veličinom ovisno o varijacijama u letu. Također, mnoge manje ptice izvode zahtjevni let s lebdenjem, što pogoduje kraćoj duljini krila, dok mnoge velike ptice lete lepršanjem ili jedrenjem gdje je dulje krilo povoljno.

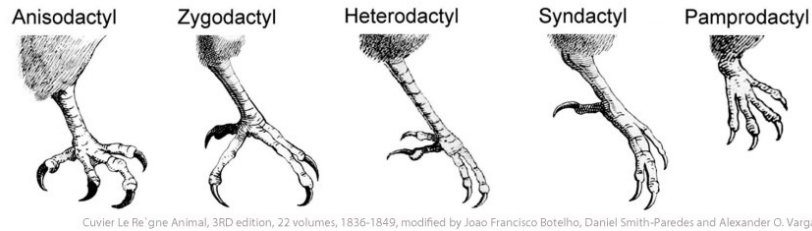
Veličina krila varira između vrsta a ovisi o tome je li ptica vrsna letačica ili slabiji letač. Također morfologija krila može poslužiti i za identifikaciju vrste. Krila su jedna od najprepoznatljivijih karakteristika ptica, čak i ptice neletačice imaju prilagođena krila koje im služe za plivanje, samoobranu ili udvaranje.

Prvi prst ili *pollex* podržava alulu, malo pero koje služi za kontrolu protoka zraka oko krila.

Duljina i promjer karpusa (*ossa carpi*) i metakarpusa (*ossa metacarpi*) elementa krila koji podupiru primarno perja krila varira među funkcionalnim skupinama, odražavajući različite biomehaničke zahtjeve svakog stila leta. Karpus i metakarpus su spojeni u jedinstvenu strukturu: *carpometacarpus*.

U ptica je ulna veća od radiusa za razliku od sisavaca. Intraosealna aplikacija lijeka se najčešće primjenjuje u distalni dio ulne ili proksimalni dio tibie.

Neke vrste kao papigašice imaju dva prsta okrenuta nazad (1 i 4.) a dva naprijed (2 i 3.), i po tome su zigodaktili (Slika 5).



Slika 5. Tipovi prstiju u ptica (<https://birdnationblog.wordpress.com/2016/11/01/meet-the-feet/dactyl-illustration1/>).

Pticama noge služe za trčanje, stajanje, sjedenje ili skakanje. Različite vrste ptica su razvile različite duljine nogu kao i položaj prstiju, ovisno o potrebama.

Ptice posjeduju mehanizam koji im omogućuje pasivnu fleksiju prstiju noge, a sastoji se od dvije komponente: automatskog digitalnog fleksornog mehanizma (ADFM) i digitalnog mehanizma zatvaranja tetiva (DTLM). Prostorna organizacija mišića koji imaju središnju ulogu u DTLM-u (*m. flexor digitorum longus* i *m. flexor hallucis longus*) jednaka je u papiga i domaće kokoši. Nabori tetivnih ovojnica i kvržice na tetivama fleksornih mišića slabije su razvijeni u domaće kokoši, dok su u papiga nabori i kvržice jasno definirani, a njihove morfološke razlike vidljive. Hondrogeni elementi nedostaju ili su jedva zamjetni u tetivama papiga. Mogući uzrok ovoj pojavi mogla bi biti razlika u opterećenju koje trpe tetive zbog različitih biomehaničkih prilika. Papige su primarno vezane za krošnje drveća gdje se vrlo spretno kreću prihvatom za grane. Ovo je istraživanje proizvedeno na prototipu, pojednostavljenom dvodimenzionalnom modelu stopala, na tarzometatarzalno - falangealnom zglobu sa distalnim elementima prvog i trećeg prsta. (TRBOJEVIĆ i sur., 2018.).

Homeobox geni su glavni kontrolni geni u razvoju koji djeluju na samom vrhu genetske hijerarhije i reguliraju aspekte morfogeneze i stanične diferencijacije u životinja (MARK i sur., 1997.).

Navedeni geni usmjeravaju razvoj tetrapodnih prstiju. Na ekspresiju Hox gena mogu utjecati endogeni spolni steroidi tijekom razvoja. U ovom je istraživanju mjerena duljina prstiju te druge morfološke osobine ptica iz tri reda (*Passeriformes* - *Passer domesticus* i *Tachycineta bicolor*; *Psittaciformes* - *Melopsittacus undulatus*; *Galliformes* - *Gallus domesticus*) (Tablica 5).

Kada su objedinjeni podaci za sve četiri vrste nakon što su izvedeni prosjeci desne i lijeve strane svake jedinke i z - transformirani dobiveni omjeri, ustanovljeno je da mužjaci imaju značajno veći prst 2P : 4P nego ženke (tablica 5). Čini se da su tetrapodi seksualno dimorfni za duljine 2P : 4P, gdje je omjer veći kod mužjaka, što je različito od nekih drugih vrsta ptica i gmazova, gdje je 2P : 4P manji kod mužjaka (LOMBARDO i sur., 2008.).

Tablica 5: Spolne razlike na lijevoj i desnoj strani 2P : 4P u običnog vrapca, lastavica, tigrica i kokoši (LOMBARDO i sur., 2008.).

	Mušjak	Ženka	Rezultati t-testa	Broj stupnjeva slobode	P-vjerojatnost	Cohenov d, mjera veličine efekta
Obični vrapac						
Desno-2P:4P	0.924 ± 0.012 (n = 58)	0.897 ± 0.089 (n = 62)	1.42	118	0.16	0.26
Lijevo-2P:4P	0.919 ± 0.133 (n = 57)	0.895 ± 0.098 (n = 62)	1.22	117	0.23	0.24
Lastavica						
Desno-2P:4P	0.944 ± 0.105 (n = 33)	0.902 ± 0.100 (n = 38)	1.70	69	0.09	0.42
Lijevo-2P:4P	0.965 ± 0.091 (n = 32)	0.961 ± 0.119 (n = 38)	0.17	68	0.87	0.04
Tigrica						
Desno-2P:4P	0.705 ± 0.081 (n = 10)	0.710 ± 0.141 (n = 19)	0.10	27	0.92	0.04
Lijevo-2P:4P	0.761 ± 0.116 (n = 12)	0.685 ± 0.125 (n = 15)	1.62	25	0.12	0.63
Kokoš						
Desno-2P:4P	0.881 ± 0.094 (n = 12)	0.874 ± 0.056 (n = 12)	0.31	22	0.76	0.13
Lijevo-2P:4P	0.869 ± 0.034 (n = 12)	0.853 ± 0.053 (n = 12)	0.85	22	0.40	0.34

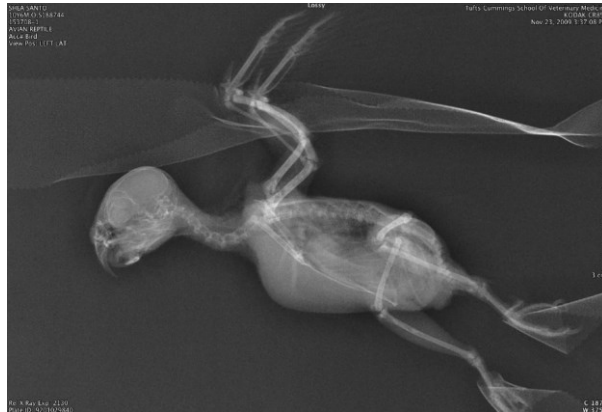3.2.5. Radiološka vizualizacija

Poznavanje osobitosti koštanog sustava ptica, uvelike olakšava interpretaciju radioloških nalaza (Slika 6).

CAVINATTO i sur. (2016.) opisuju kostur papige *Amazona aestiva* i uspoređuju ga s predstavnicima drugih vrsta papiga amazona. U istraživanju su koristili 22 jedinke *Amazona aestiva*, po dvije jedinke *Amazona vinacea*, *Amazona rhodocorythae*, *Amazona farinosa* i jednu jedinku *Amazona brasiliensis* i *Amazona pretrei*. Snimljeni su rendgenski snimci pod 40kV cijelog tijela, u desnom ili lijevom bočnom položaju. Nevezano uz vrstu, lubanje papiga su klasificirane kao prokinetičke, zbog slobodnih pokreta u svom rostralnom dijelu.

U većini slučajeva kralježnica se sastojala od: 12 vratnih kralježaka, 6 prsnih kralježaka, sinsakruma (koji nastaje spajanjem posljednjih prsnih kralježaka, 7 lumbosakralnih kralježaka i prvog repnog kralješka, pet repnih kralješaka) i *pigostylus* (formiran od posljednjih repnih kralježaka). Unatoč preciznim razlikama, prsni i zdjelčni privjesni kostur pokazao se vrlo sličnim onima koji su primijećeni kod drugih rodova ptica. Pored toga, nije bilo seksualnog dimorfizma s obzirom na anatomske karakteristike. U radiografskim snimkama je vidljivo da je atlas uzak i ima kružni oblik te da artikulira s jedinim kondilom okcipitalne kosti. Na vratnim kralješcima vidljivi su izdanci C2 do C5, C7 i C8 te C11 i C12. U papiga amazona nema spajanja prsnih kralježaka zbog velikih interspinoznih ligamenata između trnastih izdanaka. Kod većine ptica pronađeno je sedam pari rebara. Međutim, u deset primjeraka *Amazona aestiva* opažen je dodatni par „lebdećih rebara“, tako da ove ptice imaju ukupno osam pari rebara. Kod proučavane vrste dobro je razvijen korakoidni izdanak, smješten na medijalnom rubu srednje trećine tijela korakoidne kosti. Prisutnost samo jedne falange na prvom prstu razlikuje se od tipičnog uzorka dvaju falangi koji se

nalaze kod golubova, kokoši i pataka. Sve istraživane ptice imale su na nogama tri falange na drugom prstu, četiri falange na trećem prstu i na petom pet falangi.



Slika 6. Rendgenski snimak ptice tigrice (<https://lisshea.com/petinfo/medical/radiograph.html>).

3.3. Mišići

3.3.1. Podjela mišića

MIŠIĆI
1. <i>Musculi nonstriatis dermatis</i>
2. <i>Musculi subcutaneum</i>
3. <i>Musculi capitis:</i>
a. <i>Musculi bulbi oculi</i>
b. <i>Musculi mandibuale</i>
c. <i>Musculi apparatus hyobranchialis</i>
d. <i>Musculi larynegeales</i>
4. <i>Musculi vertebrales</i>
5. <i>Musculi intercostales</i>
6. <i>Musculi trunci</i>
7. <i>Musculi membri thoracici (alae)</i>
8. <i>Musculi membri pelvinei</i>
9. <i>Musculi caudae et cloacae</i>

Mišićje anatomski možemo podijeliti na glatko mišićje i poprečnoprugasto mišićje. Što se tiče poprečnoprugastog mišićja, najznačajniji su *m. pectoralis* te *m. supracoracoideus*, koji pridonose funkciji leta. Mišići pjevala su mali i ne mogu se često razlučiti od ostalog mišićja. Ptice nemaju ošit stoga imaju jedinstvenu tjelesnu šupljinu. *M. supracoracoideus* djeluje pri podizanju krila, a *m. pectoralis* pri spuštanju krila.

Koncentracija mioglobina raste s razvojem životinja, tako da je u embrionalnom skeletnom mišićju kao i mladih životinja u nižoj koncentraciji.

Boja mišićnih vlakana ovisi samo o koncentraciji mioglobina. Tamnije, crveno mišićje ima dobru prokrvljenost kapilarne mreže, bolje je opskrbljeno mastima i mitohondrijima. Crveno mišićje u ptica uglavnom je zastupljeno 70 % a bijelo 30 %.

Prsno mišićje ptica je načelno sastavljeno od tri tipa mišićnih vlakana: bijela, crvena i intermedijarna vlakna. Crvena mišićna vlakna posjeduju aerobni metabolizam s većim udjelom mioglobina, masti i mitohondrija dok bijela vlakna posjeduju anaerobni glikolitički metabolizam s manje mioglobina, masti i mitohondrija te intermedijarni tip vlakana koji je između prva dva tipa. Crvena mišićna vlakna služe za spore tonične pokrete, a bijela za tetaničke kontrakcije. Dokazano je da su tipovi vlakana direktno povezani s inervacijom. Postoji i pozitivna korelacija u povezanosti koncentracije mioglobina, kapilarne gustoće, distribucije kapilarne mreže i vremena kontrakcije.

Prsni mišić (*m. pectoralis*) je najveći mišić u ptica. Sastoji se od tri dijela koji su prema Nomina Anatomica Avium (BAUMEL i sur. 1993.) označeni kao *m. pectoralis pars subcutanea thoracicus*, *m. pectoralis pars propatagialis* i *m. pectoralis pars subcutanea abdominalis*, a prema starijoj nomenklaturi označeni su kao *m. pectoralis superficialis (major)* i *m. pectoralis profundus (minor)*. Kod papiga cijeli je prsni mišić građen od malih, crvenih vlakana s jakom aktivnošću oksidativnih enzima (KOZARIĆ, 1988.).

U ptica letačica oba prsna mišića su crvene boje, s time da je *m. pectoralis major* sastavljen od samo jednog tipa mišićnih vlakana, crvenih mišićnih vlakana a *m. pectoralis minor* od crvenih i bijelih mišićnih vlakana.

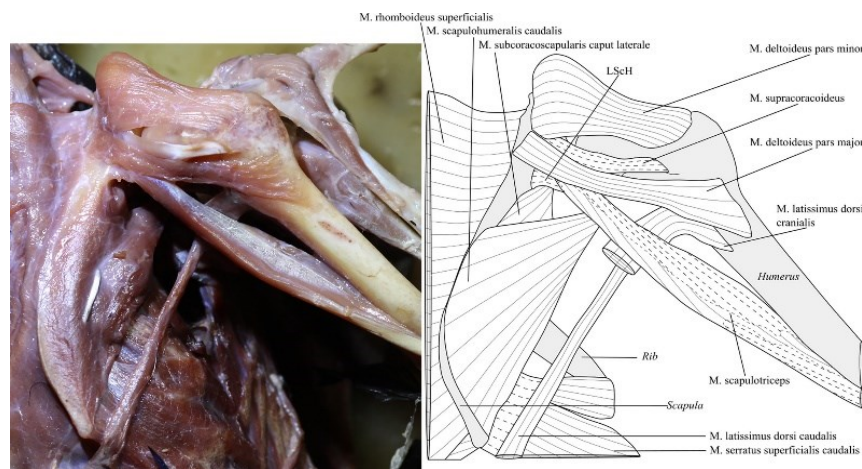
M. pectoralis je veliki mišić (oko 8 – 11 % tjelesne mase) koji se pričvršćuje na humerus. Njegov glavni dio *m. sternobrachialis* polazi od proširenog sternalnog grebena, s više anteriornih vlakana koja proizlaze iz furcule, ili "kosti želja". Mnogo manji dio *m. thoracobrachialis* polazi dorzalno od rebara. Vlakna *m. thoracobrachialis* i kaudalni dio *m. sternobrachialis* ubacuju se na unutarnju aponeurozu koja se spaja s više kranijalnih vlakana *m. sternobrachialis* prije nego što se mišić prihvati na humerus. Osim što djeluje mehanički tijekom udarca, *m. pectoralis* također podiže krilo. Manji *m. supracoracoideus* nalazi se do *m. pectoralis*, i također se prihvaća za sternalni greben i čini oko jedne petine *m. pectoralis* u masi (približno 2 % tjelesne mase). Pomoću svoje tetive koja proizlazi i djeluje dorzalno na ramenu kao kotur, *m. supracoracoideus* uzdigne i podupire krilo tijekom udarca što je istraživano na golubovima, grlicama, nimfama, tigricama, svrakama i nekim drugim vrstama ptica (BIEWENER, 2011.).

M. cleidohyoideus se prihvaća za klavikulu kaudalnim krajem i proteže se kranijalno vrlo blizu grkljanu, a u nekih vrsta ptica jezičnoj kosti.

BIEWENER (2011.) u svom radu, *in vivo* istraživanjem dolazi do zaključka da se *m. pectoralis* i *m. supracoracoideus* skraćuju uvelike u duljini za razliku duljine vlakana u mirovanju (33 – 42 %), a dva manja mišića, *m. triceps brachii* i *m. biceps brachii* djeluju u manjem rasponu kontraktilnosti (12 – 23 %).

RAZMADZE i sur. (2018.) opisuju mišićje, ligamente i zglobne strukture u papige žakoa (afričke sive papige) (Slika 7). Istraživanje je provedeno na 3 uzorka žakoa (*Psittacus erithacus*) s Instituta za ekologiju i evoluciju Ruske akademije znanosti u Moskvi. Za usporedbu i raspravu dodatno je seciran po jedan primjerak sljedećih vrsta ptica: *Garrulus glandarius* i *Pica pica* (Passeriformes), *Psittacus erithacus timneh*, *Psittacula krameri*, *Poicephalus senegalensis*, *Cacatua ducorpsii* (Psittaciformes), *Falco tinnunculus* i *Falco vespertinus* (Falconiformes), *Dryocopus martius* i

Dendrocopos major (Piciformes), *Columba livia* (Columbiformes) i *Coracias garrulus* (Coraciiformes). Korišteni su kosturi iz usporedne osteološke zbirke Borissiak Paleontološkog instituta Ruske akademije znanosti u Moskvi. Svježi uzorci secirani su pod stereomikroskopom Carl Zeiss Stemi SV 11. Fotografije su snimljene Canonom EOS 600D, a ilustracije su pripremljene u softveru Inkscape. Sustavno su secirali mišiće i izvršili analizu mase. Mjerenje mišićne mase dobiveno je na najbližih 0,00001 g. Podaci su obrađeni u Microsoftovom programu Excel 2003 SP3. Dobiveni podaci korišteni su za kvalitativne funkcionalne značajke, a anatomska nomenklatura slijedi Nomina Anatomica Avium (BAUMEL i sur. 1993.). Opisivanjem morfoloških značajki navode da interpretacija njihovih opažanja vodi do zaključka da je let direktno povezan sa s vertikalno orijentiranim anatomskih struktura ptičjeg tijela.



Slika 7. Dorzalni pogled na srednji mišićni sloj desnog ramenog pojasa i rame afričke sive papige (<https://onlinelibrary.wiley.com/doi/pdf/10.1111/joa.12861>).

HEDRIC i sur. (2003.) navode kako nimfe ($n = 5$) moduliraju snagu prsnog mišića povezano s brzinom leta. Ptice su osposobljene za letenje brzinom od 1 ms^{-1} do 15 ms^{-1} u zračnom tunelu Concord Field Station.

Trening je trajao mjesec dana, a obuhvaćao je najmanje pet 30-minutnih treninga leta u tjednu. Režom od 2 centimetra napravljen je otvor preko ventralne površine prsnog mišića, a na koži leđa napravljen je otvor od 1 centimetar. Ovi rezovi su omogućili da EMG elektroda i sonomikrometralne kristalne elektrode potkožno prođu kroz aksilu i ispod krila do otvora preko *m. pectoralis*. Potom su implantirani jedan par 1-mm kristala sonomikrometra (Sonometrics Inc.) i bipolarnu EMG elektrodu paralelno s osi fascije srednjeg kranijalnog dijela sternobrahijalnog dijela prsnog mišića. Autori dolaze do zaključka da je izlazna snaga mišića primarno modulirana snagom mišića više nego naprežanjem ili frekvencijom. Dodatna sila i snaga proizlaze iz samog mišića više nego kontraktilnom dinamikom (sile i dužine u odnosu na fazu aktivacije).

Najčešća mjesta aplikacije lijekova u ptica su *m. pectoralis major* i *m. iliotibialis* (zdjelični mišić).

DYCE (2017.) navodi da bi trebalo izbjegavati aplikacije lijekova u prsnu muskulaturu, naročito kod ptica letačica koje isključivo ovise o toj funkciji.

3.4. Let

Let se ovisno o vrsti ptica može manifestirati u nekoliko oblika: 1. lepršanje, 2. let u određenom smjeru sa zamahivanjem krila i 3. jedrenje (KOZARIĆ, 1988.).

Pokret krila se sastoji od dvije komponente: jaki udarac krilima te potom klizni pokret. U pravilu prsni mišići pridržavaju tijelo tijekom leta, a krila su ekstenzirana.

Aktivni let zahtijeva veliku metaboličku sposobnost i prema tome potrošnju velike količine kisika (O₂) da bi se stvorio adenzin - trifosfat (ATP). Štoviše, ptice imaju nešto veću tjelesnu temperaturu (40 – 42 °C) u usporedbi s 38 °C u sisavaca. Dnevna potrošnja energije u ptica je

visoka, ptica od 380 g troši oko 74 % više energije dnevno u usporedbi sa sisavcem ekvivalentne tjelesne mase (MAINA, 2014.)

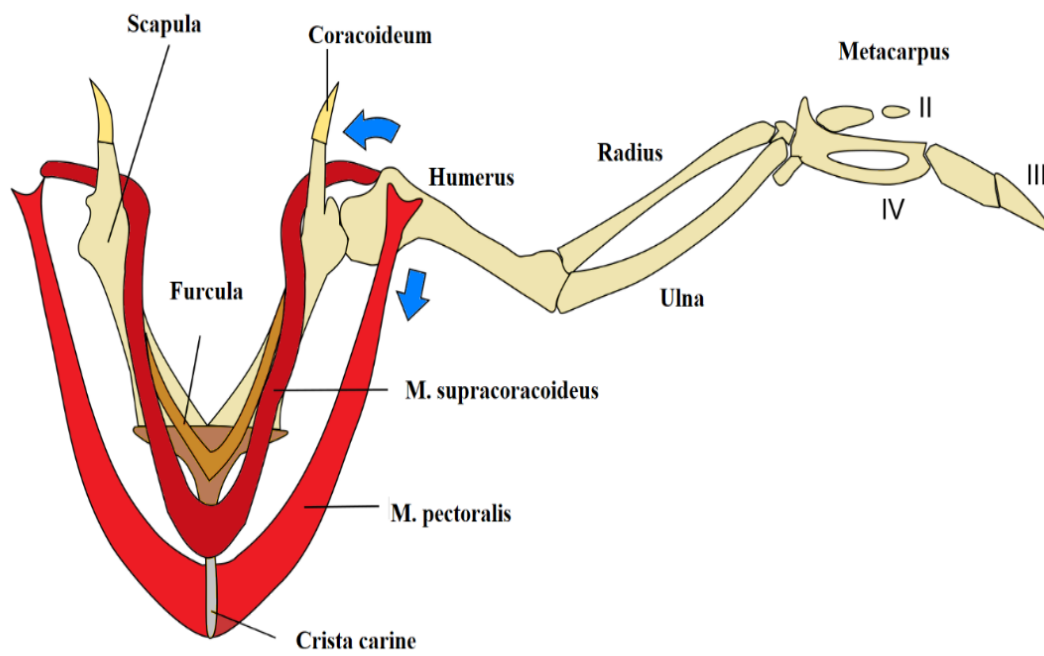
Prsni pojas u ptica je vrlo složena struktura koja varira u morfologiji ovisno o vrsti ptice. Lijeva i desna ključna kost, klavikula (*clavicula*) spojene su u jednu kost furkulu (*furcula*) (Slika 8). Klavikula je rudimentirana kost u mnogih papiga kao i npr. u sova.

Morfologija furkule je povezana s tipom letenja te ona štiti prsnu šupljinu i organe prsne šupljine prilikom leta. Furkula služi u stabilizaciji ramenog zgloba i kao opruga prilikom letenja. Ovaj se dio kostura razvija iz dermalnog kostura.

U mnogim se studijama razrađuje ideja kako je razvoj furkule direktno povezan s mehaničkim podražajima te je dokazano da klavikularne i intraklavikularne komponente furkule svaka drukčije odgovaraju na pokretljivost embrija te intraklavikularna komponenta treba i statičke i dinamičke komponente za normalan razvoj, a statičko opterećenje za sam rast u duljinu (POLLARD, 2017.).

MITCHELL i sur. (2017.) su ukazali na to da ptice letačice (u 87 postojećih vrsta ptica, iz 22 reda i 64 familije) koje lete lebdenjem imaju veću gustoću Haversovih kanala nego ptice koje lete klizećim letom. Ovo je rezultat koji je vjerojatno povezan s činjenicom da furkula ptica koje lebde pruža manju silu uzgona kod širenja krila, a više depresivnu silu za razliku od furkule ptica drugih vrsta.

Ptice koje lete lebdenjem imaju furkulu koja je više oblika slova U ili cirkularna nego one koje lete klizećim letom i imaju manji raspon varijacija. Ovi rezultati ukazuju da je oblik furkule funkcionalno povezan s generalnim značajkama u zahtjevima leta kroz 53 muzejska primjerka ptica (HUI, 2002.).



Slika 8. *Furcula* u ptica (<https://www.aavac.com.au/files/2012-08.pdf>).

3.5. Dišni sustav

3.5.1. Dijelovi dišnog sustava

DIŠNI SUSTAV
1. <i>Cavum nasi</i>
2. <i>Larynx</i>
3. <i>Trachea</i>
4. <i>Syrinx</i>
5. <i>Pulmo</i>
2. <i>Bronchus primarius</i>
3. <i>Bronchi secundarii</i>
4. <i>Bronchii medioventrales</i>
5. <i>Bronchi mediodorsales</i>
6. <i>Bronchi lateroventrales i laterodorsales</i>
7. <i>Parabronchus</i>
8. <i>Saccobronchus</i> spaja parabronhe i povezuje se sa zračnim vrećicama
9. <i>Sacci pneumatici</i>

Prema BURGGREN i sur. (2016.) središnja točka organogeneze, rasta i sazrijevanja ptičjeg embrija (ili, embrija sisavaca) jeste regulatorna kontrola srca, krvnih žila i pluća usmjerena na početak disanja.

Pluća su vaskularizirana pulmonarnom arterijom, interparabronhijalnim arterijama, interparabronhijalnim arteriolama te plućnim kapilarama koje su mjesto izmjene plinova.

MAINA i sur. (1982.) istražuju pluća u sedam redova, 19 ptičjih vrsta i 107 jedinki putem svjetlosne mikroskopske morfometrije. Prosječne zapremnine oba plućna krila zajedno su se kretale u rasponu od 0,15 do 95,31 cm³. Histološki preparati po jednog plućnog krila svake vrste su bili analizirani brojanjem u Zeissovom komorici da bi se ustanovila volumna gustoća i posljedično tome apsolutni volumeni. Srednja volumna gustoća tkiva bila je najveća u 11 vrsta vrapčarki (53,5 %), a najniža u dvije vrste močvarica (34,6 %); tako da je za svih 8 nevrpapčarki vrsta iznosila 42,6 %. U radu se raspravlja o mogućem značaju ovih varijacija u odnosu na različite potrebe za kisikom za ove skupine ptica. Parabronhi su pokazali manje varijacije u stupnju razvoja interparabronhijalne septe, atrijske, interatrijske septe i atrijskih mišića. Promjer parabronhija kretao se u rasponu od oko 0,34 mm kod vrapčarki do oko 0,63 mm u divlje guske (*Anser anser*). Tjelesna masa plućnog volumena je snažno korelirala (0,995); alometrijska funkcija koja se odnosi na volumen pluća i tjelesnu težinu iznosila je 29,5 (alometrijski koeficijent 0,988).

DUBACH (1981.) istražuje kvalitativne osobitosti dišnog sustava domaćeg vrapca, tigrice i ljubičastouhog kolibrića. Osvrnuti ćemo se na rezultate dobivene u tigrice. Volumen pluća i zračnih vrećica izmjeren je iz silikonskih odljeva. Kvantitativni sastav pluća i njihovih dijelova mjeren je na plućnim prerezima, relativni volumen parabronhija na histološkim prerezima i volumni sastav kapilarne mreže krvi i zraka parabronha elektronskim mikroskopom. Elektronskim mikroskopom mjeri se i površina gdje se vrši izmjena plinova te debljina difuzijske barijere zrak - krv. Volumen pluća i zračnih vrećica čini 14 – 22 % ukupnog tjelesnog volumena, a pluća samo 2,3 – 2,9 %. Površina izmjene plinova varira, u tigrice je 61 cm² / g. Vrlo tanka barijera rezultira

difuzijskom membranskom sposobnošću od 0,122 O₂/mm Hg·min·min·g. Ova nam studija ukazuje na važnost i zapremninu zračnih vrećica.

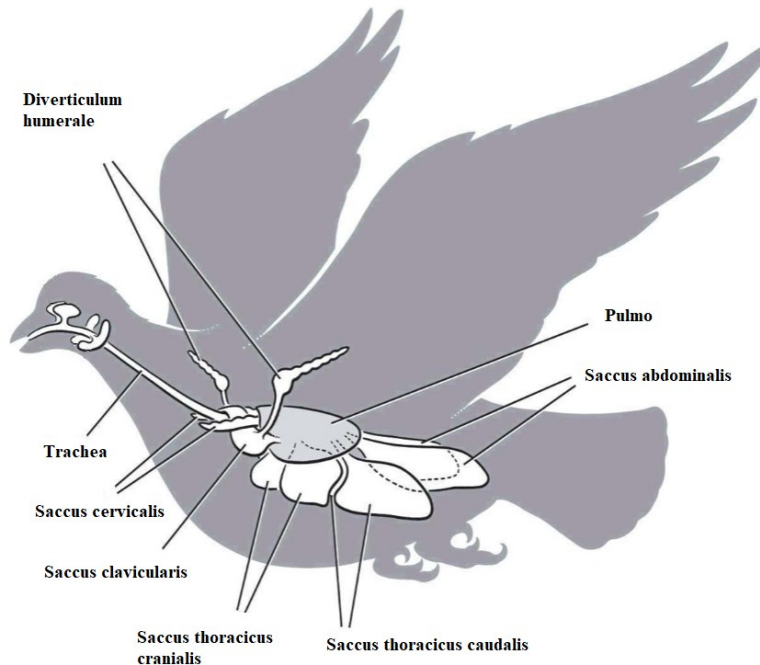
Kontrolni sustav uključuje motorne neurone (ispuštaju neurotransmitere), endokrine organe (otpuštaju cirkulirajuće hormone) i stanične receptore na organima efektora koji su stimulirani sa otpuštenim neurotransmiterima i hormonima.

3.5.2. Zračne vrećice

Zračne vrećice (*sacci pneumatici*) u većine vrsta nalazimo kao 9 vrećica: *saccus cervicalis* (parne), *saccus clavicularis* (neparna), *saccus thoracicus cranialis/caudalis* (obje parne), *saccus abdominalis* (parne) (Slika 9).

Zračne vrećice su tanke membranozne strukture koje su povezane s primarnim ili sekundarnim bronhima i zaprimaju najviše volumena respiratornog sustava. Obložene su jednostavnim skvamoznim epitelom koji je podržan tankim slojem vezivnog tkiva.

Zračne su vrećice slabo vaskularizirane sistemskom cirkulacijom i ne sudjeluju direktno u značajnijoj izmjeni plinova, ali se ponašaju kao mijeh koji ventilira pluća (POWELL i SCHEID 1989.).



Slika 9. Zračne vrećice ptice

<https://docplayer.biz.tr/13874376-Kuslarda-hava-keselerinin-sacci-pneumatici-morfolojisi-ve-fonksiyonel-ozellikleri.html>).

Cervikalne vrećice su direktno povezane s prvim medioventralnim sekundarnim bronhom. Klavikularna zračna vrećica direktno se povezuje s trećim medioventralnim sekundarnim bronhom te indirektno s parabronhima. Kranijalne torakalne vrećice povezane su s trećim medioventralnim sekundarnim bronhom dok je kaudalna skupina sastavljena od parnih kaudalnih torakalnih vrećica povezanih direktno s lateroventralnim sekundarnim bronhom. Parne abdominalne vrećice povezane su s intrapulmonalnim primarnim bronhom.

U mnogih vrsta postoji dobro razvijena parabronhalna mreža između primarnih i lateralnih bronha te kaudalnih zračnih vrećica. Potonja mreža se ne otvara direktno s mnogobrojnim jedinstvenim parabronhima putem cijevi u primarne i lateralne bronhe koje vode u zračne vrećice već se parabronhi akumuliraju u jedan parabronh (DUNCKER, 1971.).

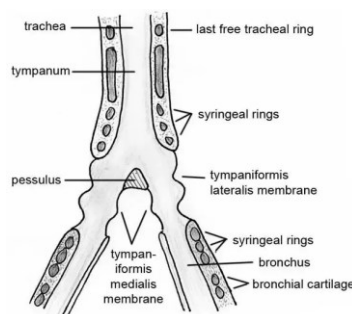
MACKLEPRANG i GOLLER (2013.) istražuju ventilacijske obrasce u ptica pjevačica: zebe (*Taeniopygia guttata*) i žutoglavog kosa (*Xanthocephalus xanthocephalus*). Zrak u ptica teče neprekidno i jednosmjerno kroz parabronhe. Smatra se da će se ovaj jednosmjerni protok zraka održavati kombiniranim djelovanjem suženja dišnih putova na presudnim ušćima bronha i zračnih vrećica. Ako je tumačenje ovog istraživanja ispravno takav bi mehanizam mogao biti koristan u izbjegavanju hiperventilacije za vrijeme brzog disanja kada ptice pjevaju.

3.5.3. Specifičnosti disanja

Kompletni ciklus disanja se sastoji od dva seta udaha i izdaha. Izmjena kisika i ugljičnog dioksida odvija se samo u plućima. Zračne vrećice su poprilično velike i zauzimaju oko 15 % volumena tjelesne šupljine.

Postoje tri tipa pjevala (*syrinx*): traheobronhalni, trahealni i bronhalni (BAUMEL i sur., 1993.).

Traheobronhalni oblik je najčešći u ptica (Slika 10).



Slika 10. Dišni sustav ptica sa naglaskom na pjevalo

(<https://birdsofseabrook.app.clemson.edu/taxa/t000c-evidence3.html>).

LARSEN i GOLLER (2002.) istražuju muskulaturu pjevala na uzorku 3 mužjaka nimfi (*Nymphicus hollandicus*). Nakon anestezije, pticama su implantirane trahealne kanile. Kod istraživanih ptica (n = 3), izravna opažanja pokazuju da su čak i za vrijeme mirnog disanja lateralne timpaniformne membrane (LTM) djelomično aducirane u lumen dušnika i formiraju uski utor. Kontrakcija površnog intrinzičnog mišića, *m. syringealis superficialis*, aducira LTM-ove dalje u lumen dušnika, ali ne zatvara otvor pjevala u potpunosti. Unutarnji intrinzični mišić, *m. syringealis profundus*, provlači LTM-ove kranio-bočnim kretanjem u obliku parnog, izbočenog polukruga. Slabo razvijeni vanjski *m. sternotrachealis* povećava napetost u LTM-u.

Saccus esophagi je proširenje jednjaka koji služi kao komorica za proizvodnju tipičnih zvukova za vrijeme parenja. Ptice mogu komunicirati proizvodeći zvukove.

3.6. Probavni sustav

3.6.1. Dijelovi probavnog sustava

PROBAVNI SUSTAV
1. <i>Cavum oris et lingua</i>
2. <i>Oropharynx</i>
3. <i>Oesophagus</i>
4. <i>Gaster:</i>
- <i>proventriculus gastris (pars glandularis)</i>
- <i>ventriculus gastris (pars muscularis)</i>
- <i>pars pylorica gastris</i>
5. <i>Intestinum:</i>
- <i>intestinum tenue</i>
- <i>intestinum crassum</i>
- <i>cloaca</i>
6. <i>Hepar</i>
7. <i>Pancreas</i>

3.6.2. Kljun, usna šupljina i *oropharynx*

Ptice su specifične po tome što nemaju žvačne mišiće ali imaju keratinizirani kljun (nemaju zube), koji prvenstveno služi za ishranu i čišćenje, te kao sredstvo obrane i sl.

Rub kljuna - *tomia*, je modificiran prema hranidbenim obilježjima ptice. Iznutra je kljun pun zadebljanja, kao što su poprečni grebeni za lakše čišćenje sjemenki (ZISWILER, 1965.; HOMBERGER, 1980.). Nosnice su smještene u bazalnoj trećini gornjeg kljuna. Epidermis ramfoteke (*rhamphoteca*) sadrži kornificirane stanice, a debeo je naročito na tomijalnim rubovima (LUCAS i STETTENHEIM, 1972.). Kalcijeve soli se talože u citoplazmi stanica između proteina keratina i pridonose jačini i tvrdoći ramfoteke. Čvrstoća kljuna ovisi o položenosti sloja keratina povezanog s tankim dermalnim slojem koji naliježe na kost (STETTENHEIM, 2000.).

Relativno kruta, ali savitljiva keratinizirana kutikula pokriva ventralnu i lateralnu površinu vrha jezika u papiga (HOMBERGER i BRUSH, 1986.).

Stanice epidermisa proizvode beta keratin kojeg nalazimo na nogama i na kandžama.

Dermis sadrži najmanje dva tipa somatosenzornih receptora - Herbstova tjelešca (lamelarna) koja su vrlo osjetljiva na vibracije i Grandryjeva tjelešca koja reagiraju na brze kretnje (GOTTSCHALDT, 1985.). Također, u ovom dijelu dermisa možemo naći i krvne žile, živčane završetke kao i perineuralne ovojnice i termoreceptore.

Kljun odnosno *rhamphoteca* se sastoji od *maxilae* odnosno gornje čeljusti i *mandibulae* odnosno donje čeljusti i njihovog čvrstog keratiniziranog pokrova. Obje su čeljusti povezane s lubanjom pokretnim zglobovom te se mogu pomicati zasebno, a sastoje se od modificiranog epidermisa, sa stanicama *stratum corneum* i sadrže slobodan kalcijev fosfat i kristale hidroksilapatita kao i obilne količine keratina. Čvrsta ovojnica koja pokriva gornji dio kljuna se naziva *rhinotheca* (maksilarni dio), a ona na donjem dijelu kljuna je *gnathoteca* (mandibularni dio).

Na gornjem kljunu razlikuje se obično vrh, hrbat i baza kljuna (*apex, dorsum et basis rostri*) a na donjem dno, bradni kut i rubovi (*fundus, angulus mentalis et margo sinister i dexter rostri*) (ZOBUNDŽIJA i sur., 1996.).

M. protractor pterygoidei (podizač gornjeg dijela kljuna) i *m. depressor mandibulae* (spušta donji dio kljuna) su direktno vezani uz otvaranje kljuna (BOCK, 1999.).

Pokretanjem maksile upravljaju mišići: *m. pseudotemporalis* koji vrši depresiju gornjeg kljuna, *m. profundus* koji povlači krilastu i nepčanu kost, *mm. protractori* koji podižu gornji kljun i *mm. ptergoydei et quadrati* koji pomiču kvadratnu i nepčanu kost prema naprijed.

MARTINEZ i sur. (2003.) su istraživali građu jezika u trigrica, makroskopski i elektronskom mikroskopijom kao konvencionalnom metodom te NaOH maceracijskim tehnikama. Makroskopskom analizom uočeno je kako je prisutan medijalni žlijeb duž jezika koji se proteže od medijalnog prema kaudalnom području. Također, uočen je i poprečni žlijeb. Dorzalni dio jezika je relativno glatke površine obložen keratiniziranim slojevitim pločastim epitelom. Jezične papile nisu detektirane na rostralnom ni srednjem području, već samo na korijenu jezika, a one su zakrivljene i nagnute kaudalno. U blizini grkljana (*larynx*) primijećene su brojne strukture izgleda poput jezičnih papila. Ovo je područje također bilo obloženo slojevitim epitelom.

Orofarinks (*oropharynx*) je složena struktura gastrointestinalnog trakta. AIZAWA i sur. (2013.) istražuju morfološke osobitosti gastrointestinalnog trakta modrožute are (*Ara ararauna*), na uzorku od dva mužjaka i jedne ženke modrožutih ara te anatomskom sekcijom istražuju osobitosti orofarinksa. Orofarinks je „V“ oblika, a bočno je spljošten. Frenulum jezika i svod grkljana (sadrži vretenasti glotis i istaknute mukozne papile) tvore dno orofarinksa. Nepce je tvrdo, bez ikakvih tragova *rugae palatinae* ili *raphe palatine*. Glatki greben proteže se kaudalno od *choana* do zajedničkog otvora Eustahijeve cijevi.

Tvrdo nepce (*pallatum durum*) je u središnjem dijelu otvoreno pukotinom. Ptice nemaju razvijeno meko nepce (*pallatum molle*).

3.6.3. Voljka

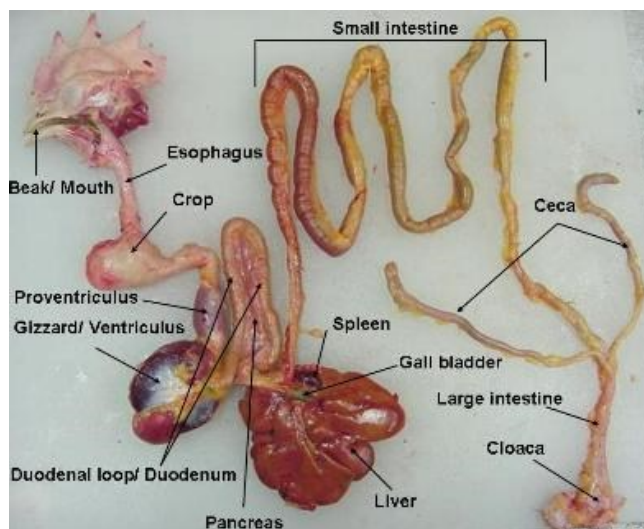
Ptičja voljka (*ingluvies*) je prisutna u većini omnivornih, granivornih i herbivornih ptičjih vrsta te je primarno mjesto kolonizacije mikroorganizama koji su vrlo važni za funkcioniranje ostatka gastrointestinalnog trakta. KIEROŃCZYK i sur. (2016.) opisuju građu i funkciju voljke kod različitih vrsta ptica pregledom prijašnjih radova. Voljka je prisutna u većine svejednih i biljojedinih vrsta ptica te igra važnu ulogu u skladištenju i vlaženju hrane, a predstavlja i barijeru za patogene mikroorganizme smanjenjem vrijednosti pH. Ima ključnu ulogu u pojačavanju učinkovitosti egzogenih enzima (fitaza i mikrobne amilaze, β -glukanaza), kao i u aktivnosti bakteriocina u nekih vrsta ptica te u proizvodnji tzv. "ptičjeg mlijeka". Funkcionalnost ovog organa ovisi o brojnim čimbenicima, uključujući dob, prehranu, itd. Neka od novijih istraživanja govore da ovaj dio gastrointestinalnog trakta igra važnu ulogu u regulaciji urođene imunosti ptica.

Voljka je tubularni organ, koji zapravo predstavlja jednostrano proširenje jednjaka (Slika 11). Leži s desne strane dušnika (KIEROŃCZYK i sur., 2016.) i prihvaća se na ključnu kost (*clavicula*), a također i na prsnu kost s *m. compressor ingluvialis* (LANGENFELD, 1992.).

Također, *m. cucullaris capitis pars clavicularis* i *m. levator ingluviei* drže voljku u poziciji (MCLELLAND, 1993).

U papiga voljka leži u kaudalnom vratnom dijelu jednjaka i ima dva obostrana proširenja – veće na desnoj strani i manje na lijevoj (NIETHAMMER, 1993.).

Presjek kroz voljku peradi omogućuje razlikovanje sljedećih dijelova: nepotpuno keratinizirani stratificirani skvamozni epitel, *lamina propria*, mukozne žlijezde - *gll. ingluviales* (blizu su ezofagealnog područja ili nedostaju), *muscularis mucosae*, *submucosa*, unutrašnji cirkularni sloj i longitudinalni sloj mišića (MCLELLAND, 1991; DONELEY, 2010).



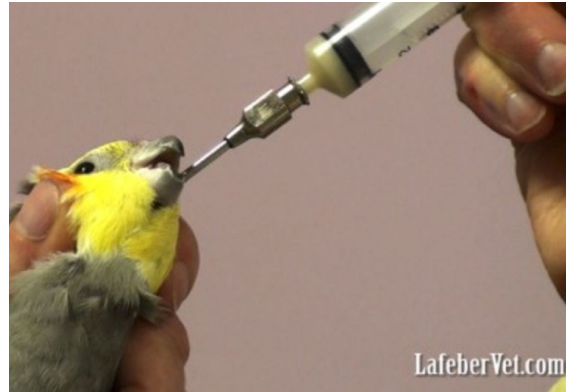Slika 11. Probavni sustav kokoši (*Gallus domesticus*)

(<https://the-chicken-chick.com/whats-scoop-on-chicken-poop-digestive/>).

Tunica mucosae ingluviei sadrži *plicae et rugae ingluviei* (MCLELLAND, 1993).

STEVENS i HUME (1998.) ukazuju da omnivorne i herbivorne, uključujući i granivorne vrste karakterizira veća voljka nego u karnovirnih vrsta ptica.

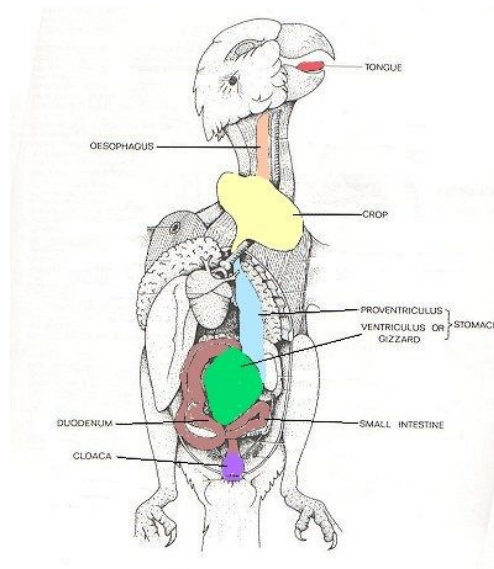
Poznavanje probavnog sustava je bitno radi enteralne aplikacije hrane direktno u voljku. Hrana se najčešće aplicira sondama. Da bismo proveli taj zahvat, najprije moramo palpirati voljku koja bi trebala biti prazna, no ako to nije, tada ju ispiremo blagim otopinama oralnih dezinficijenasa. Ovaj je zahvat najbolje je raditi s pomoćnikom koji će fiksirati životinju, pridržati glavu i ispružiti vrat dok će ordinarijus provesti sondu uz lijevu komisuru kljuna (Slika 12), nakon čega životinja proguta sondu koja se može pipati preko kože na ulazu u prsnu šupljinu.



Slika 12. Sondiranje nimfe (<https://lafeber.com/vet/tube-feeding-birds/>).

3.6.4. **Želudac, crijeva, kloaka i jetra**

Želudac se u ptica sastoji od žljezdanog želuca, proventrikula (*proventriculus glandularis*) i mišićnog želuca ventrikula ili mlina (*ventriculus muscularis*) (Slika 13).



Slika 13. Probavni sustav ptice tigrice

(<https://www.budgie-info.com/budgie-digestion.html>).

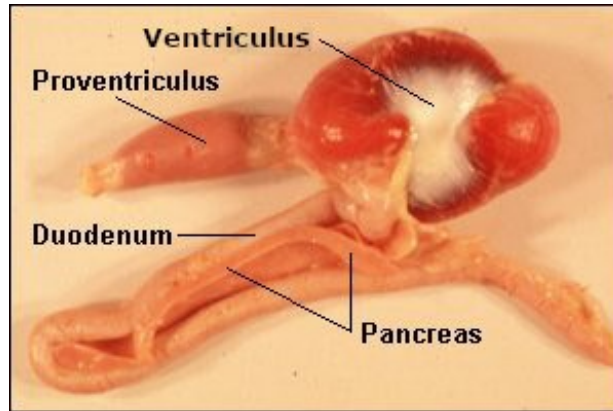
Proventrikul je žljezdani dio želuca koji predstavlja ekvivalent želucu sisavaca a oblikom je fuziformni organ koji varira u veličini i obliku u različitim ptičjih vrsta i relativno je malen u granivornih vrsta (KING i McLELLAND, 1984). Smatra se organom koji je specifično debljih stijenki u granivornih vrsti s obzirom na vrstu hrane koju uzimaju. Proventrikul i ventrikul su inervirani vagalnim i perivaskularnim živčanim vlaknima celijačnog i mezenteričnog pleksusa.

Mišićne su stanice inervirane kolinergičnim vlaknima, dok noradrenergična vlakna inerviraju mnoge krvne žile (DENBOW, 2015.).

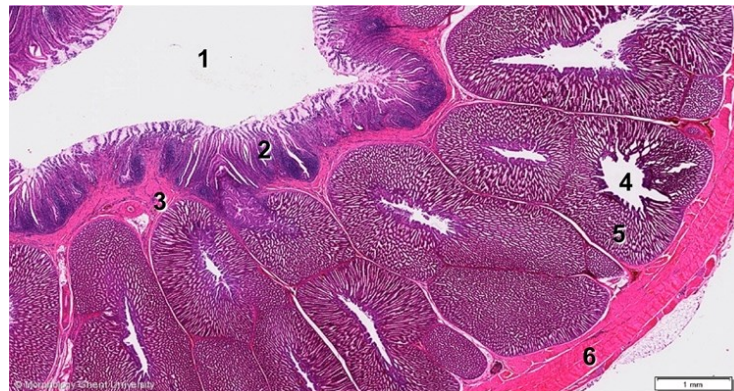
Proventrikul i ventrikul (Slika 14) djeluju kao stroj koji pokreće ingesta naprijed i nazad između dvije komponente kako bi došlo do optimizacije mehaničkih i enzimatskih procesa.

U granivornih, herbivornih i insektivornih vrsta, ventrikul je vrlo dobro odvojen od proventrikula i sastoji se od 4 poluautonomna područja (McLELLAND, 1991.). Glavna funkcija ventrikula je rotacija i usitnjavanje (tritracija) ingesta kako bi se smanjila veličina čestica hrane i povećala njihova površina za pojačavanje želučane proteolize, a tu je i refluks ingesta između duodenuma i ventrikula, koji je jedinstveni za ptice. Želudac većine granivornih ptica nema uzdužna mišićna vlakna.

CATROXO i sur. (1997.) su istraživanjem na 4 muška adulta granivorne vrste crvenokrestog kardinala (*Cardinalis cardinalis*) analizirali histološke rezove želuca. Nakon eutanazije inhalacijom etera, probavna cijev je bila otvorena i fragmenti želuca (proventrikul i ventrikul) odmah su fiksirani u Bouinovoj tekućini tijekom 24 sata. Nakon dehidracije etilnim alkoholom u povećanim koncentracijama (70 do 100 %), fragmenti su ugrađeni u parafin, rezani na 5 µm debele rezove i obojeni hematoksilin - eozinom i polikromatski. Uočeno je da stijenkku želuca (proventrikula i ventrikula) čine sljedeći slojevi: sluznica (*tunica mucosa gastris*), submukoza (*tela submucosa gastris*), mišićnica (*tunica muscularis gastris*) i seroza (*tunica serosa*). Sluznica proventrikula i ventrikula je puna nabora prizmatičnog jednoslojnog epitela. Iznad sluznice ventrikula je gusta kutikula. U lamini propriji u oba područja nalaze se jednostavne tubularne žlijezde. Submukozu proventrikula zauzimaju duboke proventrikularne žlijezde (Slika 15). Zbog nepostojanja mišićne sluznice, submukoza ventrikula se ne može razlikovati od lamine proprije. Sluznica proventrikula sastoji se od uzdužnog unutarnjeg sloja, kružnog intermedijarnog sloja i diskontinuiranog uzdužnog glatkog mišićnog sloja. Ventrikul se sastoji od unutarnjeg uzdužnog sloja i vanjskog kružnog sloja mišića. Seroza proventrikula i ventrikula je sastavljena od vezivnog tkiva obloženog mezotelijem, koji sadrži krvne žile, živce kao elemente seroznog pleksusa i masno tkivo.



Slika 14. Prikaz proventrikula i ventrikula (<https://sites.google.com/site/brdsndw0rds/bird-s-body-plan/digestion>).



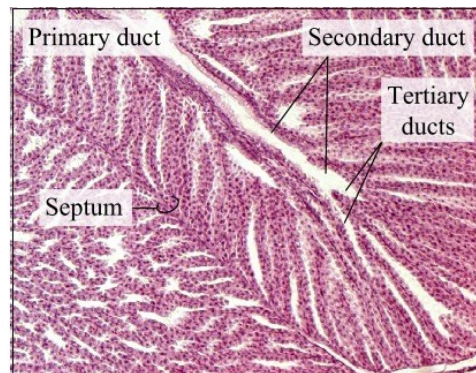
Slika 15. Proventrikul ptica – histološki presjek

(<http://www.histology-of-birds.com/galleries.php?id=14>).

U svih ptica, isključivši karnivore i piscivore, nedostaju longitudinalni nabori karakteristični za mukoznu površinu jednjaka.

Otvori želučanih žlijezda (Slika 16) su vidljivi golim okom na rubu papile koja strši u lumen proventrikula. Stanice koje luče sluz također tvore glavni kanal želučane žlijezde, a alveole žlijezda obložene su peptičkim stanicama koje luče klorovodičnu kiselinu (HCl) i pepsinogen.

Pepsinogen se brzo pretvara u pepsin. Kiselina i pepsin su prisutni u proventrikulu. Lipaza je pronađena u želučanim sekrecijama koje su najvjerojatnije dio duodenalnog refluksa (DENBOW, 2015.). Izlučevine parijetalnih i peptičkih stanica u ptica proizvode se pomoću jedne vrste stanica (LANGLOIS, 2003.).



Slika 16. Otvori želučanih žlijezda (<http://bszm.elte.hu/anatomy/birds/52f/>).

Intermedijarna zona koja dijeli proventrikul i ventrikul sadrži osobitosti oba organa (LUMEIJ, 1994.).

Unutrašnji sloj ventrikula ptica sastoji se od jednostavnog kolumnarnog epitela s kriptama te sadrži otvore tubularnih žlijezda.

Kripte i žlijezde su poredane prema glavnim stanicama koje proizvode sekret bogat proteinima a također sadrži i endokrine stanice. U vrsta s dobro razvijenim ventrikulom nalazimo sloj koilina (karbohidrat - proteinski kompleks) kao zaštitni sloj kojeg luče žlijezde ventrikula. Kutikula je kompleks karbohidrat proteina s dvije različite komponente: tvorba povezanih vertikalnih štapića i horizontalnog matriksa (McLELLAND, 1991.).

Vertikalni štapići se sastoje od proteina kojeg proizvode glavne stanice, a koji se stvrdnjavaju u kriptama i lagano strše izvan površine ventrikularnog epitela. Horizontalni matriks je prvenstveno formiran od sekreta površinskog epitela, ali i deskvamiranih epitelnih stanica. Smatra se da je ovaj proces nastajanja čvrstog sloja u biti posljedica smanjenja pH vrijednosti kada klorovodična kiselina difundira kroz kutikulu (KING i McLELLAND, 1984.). Kutikula je voodootporna i obično je smeđe, zelene ili žute boje zbog refluksa žučnih pigmenata iz duodenuma. Djeluje kao abrazivna površina i stalno se obnavlja kako se stanjuje. Također, štiti mukožu od djelovanja enzima (KLASING, 1999.).

Pilorus se proteže s desne strane ventrikula i povezuje ventrikul i duodenum (McLELLAND, 1991.).

Pilorični sfinkter regulira prolazak hrane između želuca i duodenuma, usporavajući prolazak velikih čestica u duodenum (KLASING, 1999.).

Ptice se izliježu sa sterilnim probavnim traktom. Mikrobiološka kolonizacija probavnog sustava u altricijalnih ptica javlja se tijekom roditeljskog hranjenja te unosom mikroorganizama putem kloake. Ovi procesi rezultiraju uspostavljanjem normalne gastrointestinalne flore, koja se uglavnom sastoji od Gram - pozitivnih bakterija (npr. *Bacillus*, *Corynebacterium*, *Lactobacillus*, *Staphylococcus* i *Streptococcus*) u većini vrapčarki i papiga (LANGLOIS, 2003.).

Crijeva se sastoje od tankog crijeva (*intestinum tenue*): *duodenum*, *jejunum* i *ileum* i debelog crijeva (*intestinum crassum*): slijepo crijevo (*cecum*) (ovisno o vrsti ptica) i kolon (*colon*) te završavaju kloakom (*cloaca*). Između zavoja duodenuma leži gušterača (*pancreas*).

Ona je podijeljena u 3 režnja te sadrži i egzokrine (amilaza, lipaza, proteolitički enzimi te natrijev hidrogenkarbonat) i endokrine žlijezde, s vidljivim otočićima. Završni dio gušterače se izljeva u ascendentni dio dudodenuma.

Slijepo crijevo u papigašica je rudimentirano i nedostaje (TAYLOR i MURRAY, 1999.), dok je kod nekih ptica to parni organ.

Kloaka predstavlja zajednički otvor probavnog i urogenitalnog sustava. Kloaka se anatomski dijeli na *proctodeum*, *ureodeum* i *coprodeum* s dva više - manje prstenasta nabora. U nekih pustinjskih ptica (npr. tigrica) *coprodeum* je prekriven resicama i predstavlja mjesto apsorpcije vode (DYCE i sur., 2017.) te je bogat mukoznim žlijezdama.

RICKLEFS (1996.) istražuje morfometriju probavnog trakta 34 vrste vrapčarki. Apsorptivna površina crijeva i debljina mišićnice te mukozni slojevi crijeva bili su povezani s veličinom tijela, a druga mjerenja su pokazala alometrijske konstante blizu 0,3. Relativno su dulja crijeva ptica koje jedu voće i sjemenke, stoga mogu probaviti hranu s većim udjelom ugljikohidrata. Na jejunumu se mogu pronaći mala izbočenja koja su ostaci Meckelovog divertikuluma i embrionalne veze sa žumanjčanom vrećicom. Crijevna apsorptivna površina ovisi o duljini crijeva i broju crijevnih resica. U ovoj studiji, broj crijevnih resica je pokazao male varijacije među vrstama i nije bio značajno povezan s tjelesnom masom.

Mikrobiom crijeva je izuzetno važan za zdravlje domaćina te sudjeluje u mnogim ključnim fiziološkim i biokemijskim funkcijama, sintezi vitamina i sazrijevanju imunološkog sustava crijeva. Mikrobne zajednice crijeva sastoje se od stabilnih i prolaznih stanovnika koji se mogu okupljati kroz stohastičke procese povezane s okolinom ili interakcijom s domaćinima (LIU i sur., 2019.).

Mikrobiom i mikrobiota: iako se ponekad koriste kao sinonimi, ovi pojmovi općenito su namijenjeni za opisivanje suptilno različitih stvari. Mikrobiom se odnosi na zajednicu mikroorganizama unutar određenog okoliša (npr. ptičjeg crijeva), dok mikrobiota opisuje kolektivne genome svih tih mikrobnih vrsta (WAITE i TAYLOR, 2015.).

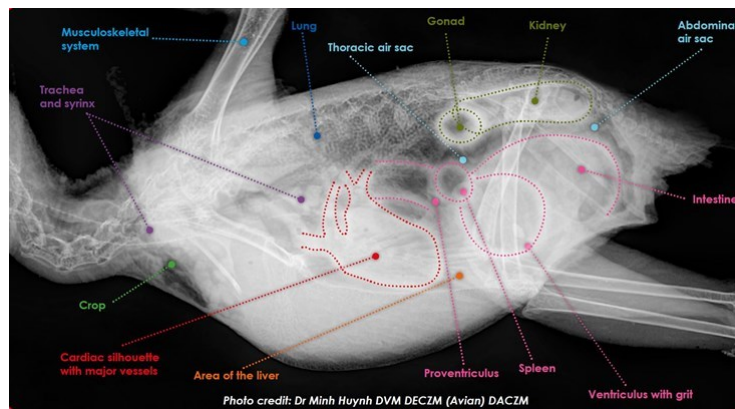
LIU i sur. (2019.) su istraživali uzorke fecesa 37 jedinki u 9 različitih vrsta papiga. Papige su pripadale u osam rodova i dvije obitelji, uključujući *Psittacus erithacus* (n = 4), *Ara ararauna* (n = 4), *Amazona aestiva* (n = 5), *Myiopsitta monachus* (n = 5), *Psittacula eupatria* (n = 3), *Psittacula derbiana* (n = 5), *Eclectus roratus* (n = 5), *Cacatua ducorpsii* (n = 3) i *Probosciger aterrimus* (n = 3). Svih 37 uzoraka fecesa prikupljeno je odmah nakon izlučivanja i pohranjeno u tekućem dušiku za laboratorijske eksperimente - ekstrakciju DNA, PCR amplifikaciju i sekvencioniranje. Ukupna DNK iz fekalnih uzoraka ekstrahirana je metodom heksadeciltrimethylamonij bromida. Predlošci DNK otopljeni su u 40 μ L vode. Koncentracija i čistoća ekstrahirane DNK izmjerene su primjenom Qubit® 2.0 fluorometra (Thermo Fisher Scientific, SAD) i 1%-tnom elektroforezom agaroznog gela. Zatim su korišteni uzorci DNA s koncentracijama između 29,60 do 47,20 ng / μ L za PCR. Da bi se osigurala točnost, sve PCR reakcije su izvedene s Phusion® High-Fidelity PCR Master Mixom (New England Biolabs, USA). Mješoviti PCR proizvodi u rasponu od 400 do 450 bp prikupljeni su iz 2 % agaroznog gela pomoću GeneJET- a za ekstrakciju iz gela (Thermo Fisher Scientific, SAD). Dijelovi koji se koriste za sekvenciranje generirani su korištenjem Ion Plus Fragment Library Kit 48 rxns (Thermo Fisher Scientific, SAD). Kvaliteta dijelova određena je Qubit® 2.0 fluorometrom. Visokokvalitetne sekvence sekvencionirane su na Ion S5™ XL platformi (Thermo Fisher Scientific, SAD). Izdvojene su kulture: Firmicutes (55.45 \pm 33.85%), Proteobacteria (27.03 \pm 25.35%), Actinobacteria (10.68 \pm 19.48%), Bacteroidetes (4.58 \pm 5.71%) i Cyanobacteria (1.17 \pm 3.16%) koje su ujedno dominantni rodovi koji su otkriveni u svih fekalnih

uzoraka. Na razini koljena: *Lactobacillus* ($31.05 \pm 35.84\%$), *Ralstonia* ($12.11 \pm 18.49\%$), *Clostridium sensu stricto 1* ($8.76 \pm 17.77\%$), *Candidatus Arthromitus* ($5.08 \pm 14.86\%$), *Acinetobacter* ($3.82 \pm 7.36\%$), *Kocuria* ($3.75 \pm 12.69\%$), *Escherichia-Shigella* ($3.29 \pm 3.98\%$), *Planococcus* ($3.21 \pm 13.65\%$), *Rhodococcus* ($2.48 \pm 5.97\%$) i *Staphylococcus* ($2.45 \pm 3.35\%$) kao dominantne komponente mikrobioma crijeva u istraženih papiga. U fekalnim uzorcima *E. roratus* pronađeni su mnogi kloroplasti, što ukazuje da papige preferiraju voće i povrće. Međutim, obilje kloroplasta u fecesu također može biti uzrokovano slabijim probavnim kapacitetom. Bogatstvo laktobacila pronađeno je u fekalnim uzorcima *M. monachus*, *P. erithacus* i *P. eupatria*, što bi moglo ukazivati na to da su papige jele više komercijalne hrane. Dokazano je da se neke bakterije mogu prenijeti s generacije na generaciju. Mikrobiom crijeva oblikovan je u sinergiji domaćina i faktora iz okoliša. *Lactobacillus* štiti domaćina od potencijalnih invazija štetnim bakterijama.

Ptičja jetra ima mnogo manje vezivnog tkiva od jetre sisavaca i nema pravu lobularnu strukturu. U ptičjih vrsta jetra je veća nego u sisavaca u usporedbi s veličinom tijela. Visceralni peritoneum pokriva jetru i adherira na njezinu površinu. Jetra je višenamjenski organ, koji sudjeluje u izlučivanju žuči i metabolizmu lipida, ugljikohidrata i proteina, kao i nizu drugih metaboličkih funkcija. Slično sisavcima, i jetra ptica uključena je u niz metaboličkih i homeostatskih funkcija i smatra se biokemijskom tvornicom odgovornom za većinu procesa sinteze, metabolizma, izlučivanja i detoksikacije. Jetra proizvodi razne proteine, uključujući proteine krvi, enzime, hormone, tvari za zgrušavanje i imunološke čimbenike. Djeluje kao endokrina i egzokrina žlijezda (ZAEFARIAN i sur., 2019.).

Jetra je podijeljena u dva režnja s time da je desni režanj veći. Režnjevi su odijeljeni fisurom. Režnjići su šesterokutnog oblika, a sastavljeni su od hepatocita i ne-parenhimskih stanica položenih u stijenci sinusoida te Kupferovih stanica.

Jetra je smještena u kranijalnom dijelu jedinstvene tjelesne šupljine (Slika 17) a režnjevi jetre nalaze se uz srce te se svojom građom prilagođava obrisima unutarnjih površina tjelesne stijenke, kao i srcu, plućima te perikardijalnoj šupljini, mlinu, slezeni, žučnom mjehuru i crijevima.



Slika 17. Radiološki položaj jetre

(<https://blog.imv-imaging.co.za/blog/2019/march/basics-of-avian-radiography/>).

Funkcionalna jedinica jetre, hepatocit, je složena stanica s velikom jezgrom i mnogim mitohondrijima koji sadrže granule. Lizosomi, endoplazmatski retikulum, Golgijev aparat i drugi organeli također se nalaze u hepatocitima. Hepatociti se protežu uzdužno od središnje vene. Na svakom kutu heksagonalnog režnjića nalazi se portalna trijada koja se sastoji od arterije, vene i žučnog kanala (ZAEFARIAN i sur., 2019.).

3.7. Krvožilni sustav

3.7.1. Dijelovi krvožilnog sustava

<p>1. <i>Truncus pulmonalis (a. pulmonalis);</i></p> <p>2. <i>Aorta ascendens</i> koja se dalje grana u <i>arteriae coronariae;</i></p> <p>3. <i>Arcus aortae</i> koji se dalje grana u <i>truncus brachiocephalicus sinister et dexter - arteria carotis communis, arteria carotis interna et externa, a. carotis cerebrialis, arteria ophtalmica interna et externa, a. subclavia, a. axillaris, a. radialis, a. ulnaris</i></p> <p>4. <i>Aorta descendens et pars synsacralis aortae</i> koja se dalje grana u <i>a. celiaca, a. mesenterica cranialis et caudalis, a. renalis cranialis, a. iliaca externa et interna, a. ischiadica, a. poplitea, a. mediana caude, a. medullae spinalis</i></p>	<p>1. <i>Vv. pulmonales</i></p> <p>2. <i>Vv. cardiaca</i></p> <p>3. <i>V. cava cranialis:</i></p> <ul style="list-style-type: none"> - <i>v. cephalica rostralis</i> - <i>v. cephalica caudalis (uklj. v. encephalicae et sinus durae matris)</i> - <i>v. jugularis</i> - <i>sinus venosus vertebralis (pars cerviothoracica)</i> - <i>v. subclavia</i> - <i>v. axillaris</i> <p>4. <i>V. cava caudalis:</i></p> <ul style="list-style-type: none"> - <i>v. illiaca communis, interna et externa</i> - <i>sinus venosus vertebralis (pars caudalis)</i> - <i>systema portale renis</i> - <i>v. ischiadica</i> <p>5. <i>Systema portale hepatis:</i></p> <ul style="list-style-type: none"> - <i>v. portae dextrae et sinistrae hepatis</i>

Ptičje srce je stožastog oblika. Prosječno srce zauzima 0,2 % tjelesne težine u porodice *Tinamidae* do 2,4 % u *Trochilidae* (HARTMAN, 1955.), za razliku od 0,24 - 0,79 % u većine sisavaca, tako da je srce ptica s obzirom na tjelesnu težinu u prosjeku 40 % veće od srca sisavaca te ima dvostruko više otkucaja nego ono u sisavaca.

Ptičje srce nalazi se kranijalno unutar jedinstvene tjelesne šupljine na ventralnoj srednjoj liniji. Desni i lijevi režanj jetre obuhvaćaju vrh srca sa svake strane. Kao i kod sisavaca, srce ima četiri komore. Srce (*cor*) građeno je od: desne pretkljetke (*atrium dextrum*), desne kljetke (*ventriculus dexter*), lijeve pretkljetke (*atrium sinistrum*) i lijeve kljetke (*ventriculus sinister*). Pretkljetke dijeli *septum interatriale*. Mišićna stijenka lijeve kljetke dva je do tri puta deblja od desne i stanjuje se prema vrhu. Desna kljetka tvori šupljinu u obliku polumjeseca koja se ne pruža sve do vrha srca. Stanice srčanog mišićja ptica imaju jednu petinu do jednu desetinu promjera srčanih miocita sisavaca, a nedostaju im M - linije i poprečni tubuli (T - tubuli) koji se nalaze u srčanom mišiću sisavaca. Manji promjer stanica miokarda ptica isključuje potrebu za T - tubulima i omogućava brzu depolarizaciju miokarda (STRUNK i WILSON, 2003.).

U desni atrij ulijeva se parna kranijalna *v. cava cranialis (sinistra et dextra)* i jedinstvena *v. cava caudalis*. Pulmonarne se vene spajaju u jedan ogranak i ulaze u lijevi atrij.

U svrhu razumijevanja građe ptičjeg srca te mehanizama koji reguliraju srčanu miogenezu, MOYNIHAN i sur. (2010.) opisuju građu ptičjeg srca tvrdeći da je slična onoj kod sisavaca, ali ipak pokazuje odstupanja. Srce s 4 komore (dvije pretkljetke i dvije kljetke) odvaja plućnu od systemske cirkulacije. Čitav organ obavijen je perdikardom (*pericard*) koji izgleda poput dvostruke vreće i tvori perikardijalnu šupljinu (*cavum pericardii*) u kojoj se nalazi malo tekućine, *liquor pericardii*. Srce se u ptica nalazi u jedinstvenoj tjelesnoj šupljini. Ptičje srce značajno je teže razmjerno svojoj tjelesnoj težini od svih ostalih kralježnjaka.

Kombinacijom veličine srca i većeg udarnog volumena u ptica se dovodi dovoljno kisika mišićnom tkivu za održavanje leta.

Nedavnim su mjerenjima SILVA i sur. (2020.) uočili snažnu korelaciju i omjer od 43 % između širine srca i celomne šupljine te umjerenu korelaciju i omjer od 36 % između duljine srca i duljine sternuma. Za radiološka mjerenja srčane siluete u zdrave plavočele amazone nije bila potrebna sedacija. Dobivene vrijednosti u ovom istraživanju mogu se upotrijebiti za pomoć u otkrivanju kardiomegalije ili mikrokardija kod papagaja plavočele amazone. Uzorak se sastojao od 34 zdrave, odrasle plavočele amazone (*Amazona aestiva*) nepoznatih spolova sa srednjom tjelesnom težinom od 393 grama, a od svake ptice dobivena su tri rendgenska snimka toraksa (ventrodorzalni, desni bočni i lijevi bočni).

Jugularnom se venepunkcijom vadi krv u najviše ptičjih vrsta (CAMPBELL, 1988.).

Desna jugularna vena (*v. jugularis dextra*) je pogodnija za venepunkciju jer je veća od lijeve.

Također, krv se može izvaditi i iz krilne vene (*v. ulnaris*), medijalne metatarzalne vene (kaudalna tibijalna) ili rezanjem kandži iako je taj uzorak krvi onda znatno onečišćeniji.

Za intravensku aplikaciju obično se koriste jugularna (*v. jugulare*), ulnarna (*v. ulnaris*) i medijalna metatarzalna vena. Ptičje vene obično su krhke i lako se oštećuju. Uz to, ulnarni živac (*n. ulnaris*) nalazi se pored *v. ulnaris* i treba ga izbjegavati (HERNANDEZ-DIVERS, 2002.).

3.8. Hematopoeza i limfopoeza u ptica

3.8.1. Hematopoeza u ptica

Eritropoeza, granulopoeza i trombopoeza se primarno odvijaju u koštanoj srži ptica kao primarnom krvotvornom organu. Ovi procesi započinju u kasnijoj fazi razvoja embrija kao i tek izleženih ptica. Koštana srž mladih životinja je crvena, a s povećanjem dobi se transformira u žutu.

Proksimalni dio tibiotarzususa odmah ispod koljenog zgloba je preferirano mjesto za sakupljanje koštane srži u mnogih ptica (CAMPBELL, 1988.).

Koštana srž u kojoj se proizvode krvne stanice nalazi se uglavnom u lopatici, furkuli, ulni, radiusu, bedrenoj kosti, tibiotarzususu i repnim kralješcima.

Rana hematopoeza započinje u žumanjčanoj vreći, te kako se embrio razvija, započinje i hematopoeza u organima, prvenstveno u jetri i slezeni a potom u koštanoj srži (BIENZLE i SMITH, 1999.).

Eritropoeza započinje u centralnim dijelovima skeleta i kasnije se seli u aksijalni dio, a od toga dvije trećine se događaju u bedrenoj kosti. Eritropoetin je glikoprotein zaslužan za diferencijaciju, a proizvodi se u bubrezima. Ptičja eritropoeza započinje u šupljini vaskularnih sinusoida koštane srži. Endotelijalne stanice sinusoida sadrže nezrele stanice eritroidne linije.

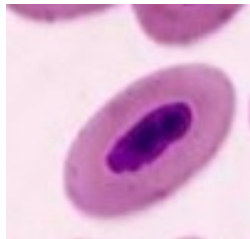
Razvoj eritrocita možemo podijeliti u nekoliko faza: rubriblast → proeritroblast → prorubricit → bazofilni eritroblast → bazofilni rubricit → rani polikromatski eritroblast → rani polikromatski rubricit → kasni polikromatski eritroblast → kasni polikromatski rubricit → ortokromatski eritroblast → polikromatski eritrocit → zreli eritrocit.

Jezgra je u eritrocitu ptica permanentna, dok se rubriciti nalaze i u perifernoj krvi.

Kako eritrociti sazrijevaju, tako mijenjaju oblik jezgre koji prelazi iz okruglog oblika u elipsoidni, a kromatin se kondenzira i poraste količina hemoglobina te shodno tome poraste i količina citoplazme.

Zreli ptičji eritrocit je ovalan s centralno pozicioniranom jezgrom (Slika 18).

Bezjezgreni, ovalni eritrociti (ertitroplastidi) su rijedak nalaz u perifernoj krvi ptica (CAMPBELL, 1988.).



Slika 18. Ptičji eritrocit

(<https://www.sciencedirect.com/science/article/abs/pii/S1094919408000248>).

Za vrijeme embrionalnog razvoja, granulocitopoeza se odvija u slezeni, jetri, plućima, timusu, gonadama, gušterači te koštanoj srži.

Granulocite dijelimo na: heterofile, bazofile i eozinofile. Diferencijacija prolazi kroz sljedeće stadije: mijeloblast (granuloblast), progranulocit (promijelocit), mijelocit, metamijelocit i zreli granulocit.

Monociti se za vrijeme embrionalnog razvoja razvijaju u žumanjčanoj vreći, a kasnije u koštanoj srži i jetri. Monociti i limfociti su mononukleari koje se može pronaći u perifernoj krvi.

Makrofagi su primarno stanice koje sudjeluju u metabolizmu željeza pri izgradnji i razgradnji hemoglobina, te sadrže željezo i citoplazmu, dok su trombociti male stanice ovalnog oblika.

3.8.2. **Limfopoeza**

Limfopoeza se odvija u koštanoj srži, slezeni, jetri, crijevima, te cekalnim tonzilama. Limfociti se diferenciraju kao B limfociti koji su primarno zaduženi za humoralni imunitet te T limfociti primarno zaduženi za stanični imunitet.

B limfociti se konačno diferenciraju u Fabricijevoj burzi (*Bursa Fabrici, bursa cloacalis*), a T limfociti u timusu. Iz žumanjčane vreće se zametne stanice sele u timus, slezenu, jetru, Fabricijevu burzu i koštanu srž. T limfociti iz timusa odlaze u slezenu, jetru, crijeva i cekalne tonzile.

Razvoj limfocita kreće od limfoblasta odnosno prolimfocita u kojeg se mikroskopski uočava kromatin raspršen bez nukleola. U stadiju zrelog limfocita se uočava svijetloplava citoplazma te raspršeni grudasti kromatin.

Fabricijeva burza je limfatični vrećasti organ smješten na dorzalnoj stijenci proktodektuma i prisutan je samo u ptica (DELVES, 1998.). Ovaj organ producira B limfocite koji odlaze u jetru, slezenu, crijeva i cekalne tonzile. Najintenzivnije funkcionira 4 tjedna po izljetanju da bi zatim involuirao kroz naredna 3 - 4 mjeseca.

Slezena je za vrijeme embrionalnog razvoja jedno od prvih mjesta eritropoeze i granulocitopoeze, a ti procesi jenjavaju nakon izljetanja. U odraslih se ptica u slezeni nalaze T i B limfociti.

Građa specifičnog imunskog sustava u ptica uključuje primarno limfoidno tkivo, npr. timus ili Fabricijevu burzu, a sekundarno slezenu, Harderovu žlijezdu, ezofagealne i želučane tonzile,

Paeyerove ploče, Meckelov diverticulum i limfoidne folikule u cekumu, kao i limfatično tkivo crijeva i bronha.

BRANTON i sur. (1988.) istražuju poziciju Meckelovog divertikuluma u brojlera starih 49, odnosno 52 dana, na ukupno 104 jedinice. Mjerena je duljina od mlina do Meckelovog divertikuluma te duljina od Meckelovog divertikuluma do cekuma. Statistička analiza podataka izvršena je putem analize varijance. Utvrđene su značajne razlike ($P < 0.5$) za spol, a ispitivanja ukupne crijevnne duljine izražena su u postocima tijesne težine. Podaci iz ove studije potvrđuju da se Meckelov divertikul nalazi otprilike na 56,5 % udaljenosti od mlina do kloake, tj. distalno od apsolutne središnje točke tankog crijeva.

Limfatično tkivo povezano s konjunktivom i s Harderovom žlijezdom igra važnu ulogu u humoralnoj imunološkoj obrani (BAYON i sur., 2007.).

3.9. Živčani sustav

3.9.1. Podjela živčanog sustava

Živčani sustav ptica možemo podijeliti na centralni i periferni dio živčanog sustava.

Centralni živčani sustav (*systema nervosum centrale*):

1. *Rombencephalon – methencephalon i myelencephalon*
2. *Mesencephalon*
3. *Prosencephalon – diencephalon, telencephalon*
4. *Medulla spinalis*

Periferni živčani sustav (*systema nervosum periphericum*):

1. *PARS SOMATICA*

- *Nervi craniales*
- *Nervi spinales*
- *Nn. cervicales*
- *Plexus brachialis*
- *Nn. thoracici*
- *Nn. cysacrales*
- *Nn. Caudales*

2. *PARS VISCERALIS*

- *Divisio craniosacralis*
- *Divisio thoracolumbalis*

Voljni dio živčanog sustava spada u somatski živčani sustav, dok su refleksne radnje podražene autonomnim sustavom.

Leđna moždina (*medulla spinalis*) prolazi kroz *canalis vertebralis* i ima dva proširenja, vratno i slabinsko iz kojih nastaju dva živčana spleta: brahijalni i lumbosakralni.

Veliki mozak (*cerebrum*) i mali mozak (*cerebellum*) dobro su razvijeni kao i u mnogih sisavaca, te ptice imaju 12 pari mozgovnih živaca.

Kao u sisavaca, bazalni ganglij u ptica i gmazova je podijeljen na ulaznu zonu koja se zove *striatum* i izlaznu zonu *pallidum*, a *striatum* šalje svoje informacije u *pallidum* (REINER i sur., 1998.).

Doprinos sličnosti mozgovu ptica i sisavaca daju veliki (*cerebrum*) i mali mozak (*cerebellum*) koji su u ptica veliki i dobro razvijeni kao u mnogih vrsta sisavaca, a očigledno mnogo bolje razvijeni

nego u bilo koje postojeće vrste gmazova. Površina mozga u ptica je relativno glatka za razliku od one u sisavaca jer nemaju razvijene mozgovne brazde i vijuge.

U usporedbi s leđnom moždinom sisavaca, najizraženija odstupanja su nedostatak *caudae equine* i *filum terminale* (HARRISON i LIGHTFOOT, 2006.).

Eminentia sagittalis u ptica prima somatosenzorne i vizualne informacije od talamusa, te je vrlo dobro izražena u papiga.

Ptice imaju velike oči i izražen optički lobus i *tectum mesencephali* koji se nalazi u srednjem mozgu (*mesencephalon*). Izražena je *chiasma optici*.

Mnoge vrste ptica nemaju izoštren njuh i njušne su im lukovice manje, osim u nekih vrsta papiga.

Retinalni nastavci su povezani s *tectum mesencephali - pars optica retinae*. *Tectum mesencephali* sinonimi: *lobus opticus*, *tectum opticum* – smatra se primarnim vizualnim centrom (BAUMEL i sur., 1993.).

U ptica *tectum mesencephali* pokazuje visoki stupanj laminarne diferencijacije, s 15 citološki različitih slojeva (HUNT i BRECHA, 1984.).

Mozak ptica je po teoriji Edingera, začetnika komparativne neuroanatomije, gotovo čitav sastavljen od bazalnog ganglija koji je povezan samo s instinktivnim ponašanjem i voljnim ponašanjem koji je kod sisavaca potaknut neokorteksom (JARVIS i sur., 2005.).

Najprije se razvio „stari mozak“, *paleocephalon* (također zvan i bazalni ganglij), koji je kontrolirao instinktivno ponašanje, nakon čega je uslijedio razvoj novog mozga *neocephalon* (koji se još naziva *pallium* ili plašt telencefalona), koji kontrolira naučeno ponašanje i inteligenciju.

U ptica, otkriće da strukture nazvane *hiperstriatum*, *neostriatum* i *archistriatum* nisu ni *striatum* ni *pallidum*, postavile su pitanje koji dio telencefalona predstavljaju (JARVIS i sur., 2005.).

WANMI i sur. (2018.) su istraživali mozak divlje afričke senegalske papige (*Poicephalus senegalus versteri*) na uzorku od 10 jedinki, miješanih spolova. Kada su papige izvagali, eutanazirale su se upotrebom pentobarbital natrija u količini od 40 mg po tjelesnoj težini prije ekstrakcije mozga. Ekstrakcija mozga postignuta je rezanjem od lijevog dorzalnog orbitalnog ruba do desnog dorzalnog ruba suprotne strane preko frontalne kosti kirurškim skalpelom; napravljen je još jedan rez od lateralnog kantusa do točke nosnica s obje strane. Kako bi se izložio mozak, napravljen je poseban rez na bočnom kantusu oka s obje strane preko *foramen magnum*. Dio tvrde mozgovne ovojnice (*dura mater*) *falx cerebri* odvojen je, čime je izložen mozak in situ. Uzorci su bili izvagani i mjereni Vernier kaliperom MG6001DC (preciznost od 0.01 cm). Nakon morfometrijskih mjerenja, dobiveni su sljedeći rezultati: prosječna tjelesna i moždana težina papiga bila je 163 ± 4036 g, odnosno $4,78 \pm 0,21$ g; srednja duljina i širina mozga bile su $3,66 \pm 0,19$ cm, odnosno $2,40 \pm 0,07$ cm; srednja duljina i širina prednjeg mozga bile su gotovo iste veličine, ali nisu statistički značajne; srednja težina, duljina i širina lijeve i desne hemisfere mozga bile su značajne $p < 0,05$; srednja masa i duljina mozga bila je $0,97 \pm 0,13$ g i $1,01 \pm 0,07$ cm; srednji mozak i optički lobus su derivati mezencefalona kod ptica sa srednjim težinama $0,28 \pm 0,04$ g, odnosno $0,24 \pm 0,06$ g; mozak je imao prosječnu težinu, dužinu i širinu od $0,77 \pm 0,05$ g, $2,15 \pm 0,14$ cm, odnosno $1,50 \pm 0,05$ cm (Tablica 6) i lijeva hemisfera je bila značajno veća, $p < 0,05$ ukazujući na to da je kod te vrste ptica veća aktivnost na ovoj polutki.

Tablica 6. Tjelesna masa ptica i masa pojedinih mozgovnih komponenti u gramima, n = 10 (WANMI i sur., 2018.).

	Težina/g	Duljina/cm	Širina/cm
Organi	Mean ± SEM	Mean ± SEM	Mean ± SEM
Tjelesna masa	163 ± 4.36	---	---
Mozak	4.78 ± 0.21	3.66 ± 0.19	2.06 ± 0.07
Prednji mozak	3.37 ± 0.23	2.50 ± 0.80	2.40 ± 0.17
Lijeva polutka mozga	2.39 ± 0.18*	2.40 ± 0.06*	1.19 ± 0.09*
Desna polutka mozga	2.27 ± 0.16*	2.20 ± 0.02*	1.12 ± 0.05*
Mali mozak	0.97 ± 0.13	1.01 ± 0.07	0.88 ± 0.09
Srednji mozak	0.28 ± 0.04	0.56 ± 0.07	0.39 ± 0.05
Optički lobus	0.24 ± 0.06	0.61 ± 0.54	0.28 ± 0.04
Most	0.18 ± 0.02	0.76 ± 0.05	0.31 ± 0.04
Produžena moždina	0.67 ± 0.07	0.80 ± 0.05	0.64 ± 0.05
Moždano deblo	0.77 ± 0.05	2.15 ± 0.14	1.50 ± 0.05

(SEM – standardna pogreška, n – broj uzoraka, * - značajno)

Slični argumenti su kasnije utvrđeni za ptičji gornji *hyperstriatum* (poznatiji kao *Wulst* – *hyperpallium*) koji također ima serijski povezane neuronske tipove koji odgovaraju onima pronađenima u neokorteksu sisavaca (SHIMIZU, 1995.). *Wulst* je njemački izraz za ispupčenje ili greben.

Ptičji *pallium* je organiziran u 4 dijela: *hyperpallium* (gornji dio starog hyperstriatuma), *mesopallium* (srednji dio paliuma odnosno donji dio hyperstriatuma), *nidopallium* (zametni palium, stari neostriatum), *acropallium* (luk paliuma, većinski dio *archistriatuma*).

CARRIL i sur., 2016. su istraživali morfologiju mozga neotropskih papiga i došli do sljedećeg zaključka: papigašice su vrlo raznolika skupina s naprednim kognitivnim sposobnostima i visoko razvijenim lokomotornim i prehranbenim ponašanjem. Koristili su računalnu tomografiju i trodimenzionalni (3D) softver za vizualizaciju. Njihovi su rezultati pokazali sljedeće: postoje dvije izrazito različite moždane morfologije, jedna se smatra „orašastim tipom“ (četverokutasta i šira nego duža), a druga je zaobljenog oblika (uža i rostralno sužena). Papigašice imaju vidljiv zarez između hemisfere koja dijeli *bulbus olfactorius*. Pleziomorfne (i najčešće promatrane) karakteristike neotropskih papiga su rostralno konusni telencefalon u dorzalnom pogledu, izrazito povećana dorzalna ekspanzija *eminie sagittalis* i vidljiva *fissura mediana* te postoji pozitivna povezanost između tjelesne mase i volumena mozga. Papige karakteriziraju visoke vrijednosti kvocijenta encefalizacije (što znači da mozak napreduje u svojoj veličini bez drugih srazmjernih fizioloških promjena) koje sugeriraju visoku zapreminu mozga u odnosu na njihovu tjelesnu masu i endokranijalna morfologija papigašica u cjelini je karakteristična u odnosu na ostale ptice.

KAWABE i sur. (2013.) istražuju veličinu mozga povezanu s oblikom orbite u 61 odraslih ptica iz 22 reda u svrhu detekcije alometrijskih promjena u ptičjem mozgu, LaTheta mikro-CT skenerom (Hitachi Aloka Medical). Uvjeti istraživanja su bili: jačina uređaja 50 kV, 0,5 mA i debljina reza 48–480 µm. Digitalizirali su 3D koordinate 20 homolognih orijentira i osam orijentirnih točaka iz mozga i lateralnog semicirkularnog kanala, i 9 iz orbite. Potom je uslijedila analiza glavnih komponenti pomoću programa Morphologica, da bi se dobili 3D profili.

Autori prvo dolaze do zaključka da je veličina mozga povezana s relativnim smanjivanjem telencefalona i ventralnom rotacijom stražnjeg dijela mozga. Drugo, mozak nagnut kranijalno i ventralno fleksiran ima tendenciju razvoja prema kružnoj orbiti, dok je kod užeg i više kranijalno nagnutog mozga orbita izdužena. Kombinirajući rezultate PCA i drugih analiza, zaključili su da je veličina i oblik orbite važan čimbenik koji utječe na oblik mozga i raznolikost oblika mozga u ptičjih vrsta.

3.10. Osjetni organi

3.10.1. Oko

OKO
<i>1. Bulbus oculi</i>
- <i>Tunica fibrosa bulbi</i>
- <i>Tunica vasculosa bulbi</i>
- <i>Tunica interna bulbi</i>
- <i>Iris</i>
- <i>Camera interior et posterior bulbi</i>
- <i>Camera vitrea bulbi</i>
<i>2. Organa oculi accessoria</i>

Oko (*organum visus*) se sastoji od očne jabučice koja se nalazi unutar orbite te dodatnih organa oka.

Očna jabučica ptica smještena je duboko u očnoj šupljini – orbiti te se dijeli na tri tipa: tubularni (noćno aktivne ptice), globularni (neke grabljivice, vrapčarke i papige) i spljoštene (dnevno aktivne ptice). Očna jabučica (Slika 19) je građena od vanjske fibrozne tunike (*tunica fibrosa*) koja se sastoji od rožnice (*cornea*) i bjeloočnice (*sclera*).

Bjeloočnica očne jabučice može biti građena od 10 - 18 košćica (*ossiculae*) ili hrskavica hijaline građe. Košćice bjeloočnice pružaju kruti oblik očima ptica, a to nije način na koji oči sisavaca dobivaju svoj oblik (OROSZ, 2013.). Sklerotični prsten je zapravo niz košćica u obliku prstena koje se nalaze unutar bjeloočnice oka, čiji unutarnji promjer okružuje promjer rožnice (HALL, 2008.).

Sklerotični prsten drži očnu jabučicu na mjestu s obzirom na to da nisu izrazito razvijeni mišići očne jabučice.

Mišići očne jabučice građeni su od: 4 ravna mišića (*m. rectus temporalis et nasalis, m. rectus dorsalis et ventralis*), 2 kosa mišića (*m. obliquus dorsalis et ventralis*) a trećeg očnog kapka od jednog piramidalnog (*m. pyramidalis membranae nictitans*) i jednog kvadratnog mišića (*m. quadratus membranae nictitans*).

Ptice imaju gornju i donju vjeđu te treću vjeđu (*membrana nictitans*), od čega je donja vjeđa najpokretnija (DE CARVALHO i sur., 2018.). *Membrana nictitans* potpomaže u izlučivanju suza koje se proizvode u Harderovoj žlijezdi.

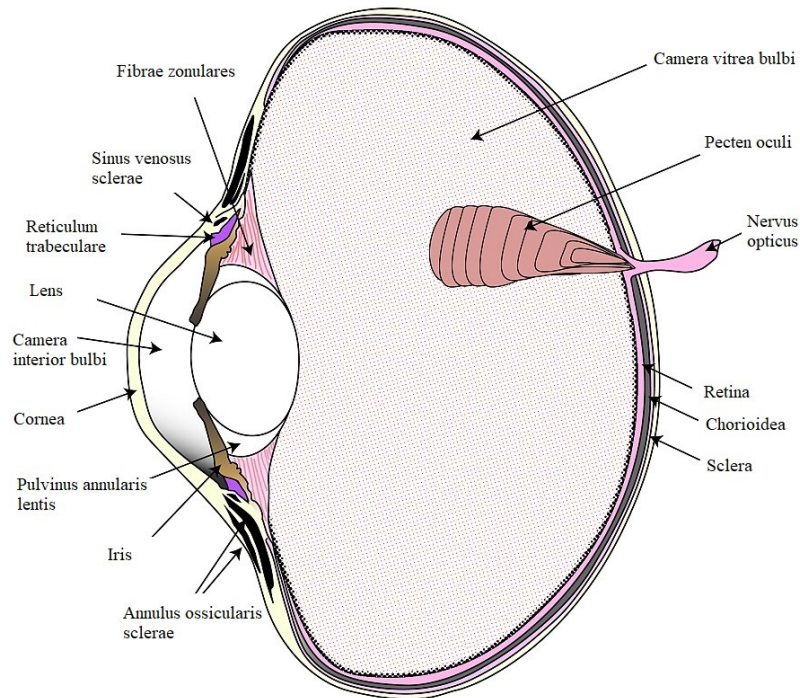
U ptica *tapetum lucidum* nije izražen, a cilijarno tijelo ima brojne nabore te je šarenica različito pigmentirana. Retina je spljoštena što znači da naliježe blizu fokusa kroz koji ulazi svjetlo.

Ptičji cilijarni mišić sastoji se od 3 dijela: Bruckovih, Cramptonovih i Mullerovih mišići. Ptice akomodiraju vid mijenjanjem oblika leće i rožnice.

Lentikularna akomodacija se može opisati kao proces u kojem se kontrahiraju cilijarni mišići, potiskujući tako cilijarne izdanke (*procc. ciliares*) koji vrše pritisak na leću (SIVAK i sur., 1999.).

Za razliku od sisavaca orbita u ptica ne sadrži masni jastučić.

Poznato je da je infraorbitalni sinus povezan s cervikocefaličnim sustavom zračnih vrećica.



Slika 19. Ptičje oko

(<http://www.poultryhub.org/physiology/body-systems/nervous-systems-important-sensory-organs/>).

Senzorni organ vida kod ptica je visoko specijaliziran za prilagodbu njihovim životnim uvjetima, a oštrina vida je 2 do 8 puta veća od onog u sisavaca.

Njihova vizualna polja su do 360° a raspon stereopsisa je 0° do 70°, maksimalna prostorna frekvencija (vještina razlikovanja određenog pokreta u jednostavnim slikama) je preko 160 slika / sekundi (10 - 15 u ljudi) i minimalno otkrivanje pokreta preko 15 ° / sat (pokreti koji se izvode vrlo sporo) (BENNET i CUTHILL, 1994.).

Pecten oculi je jedna od struktura istraživanih u ptica kućnih ljubimaca. MICALLI i sur. (2012.) izrađuju studiju o morfologiji i morfometriji *pecten oculi* u tigrica, točnije 4 odrasla mužjaka tigrica. *Pecten oculi* je visoko vaskulariziran i pigmentirani organ smješten u staklastom tijelu ptičjeg oka. Nakon eutanazije i ekstrakcije desnih očnih jabučica, ovaj je organ ispitivan svjetlosnom, transmisijskom i skenirajućom elektronskom mikroskopijom, a obavljena je i morfometrijska studija na uzorcima svjetlosnom i transmisijskom elektronskom mikroskopu u različitim dijelovima organa. U tigrica je *pecten oculi* složene nabrane strukture. Njegov bazalni dio ima je kranio - kaudalni položaj a tijelo se sastoji od 10 - 12 nabora koji su apikalno spojeni gustim pigmentiranim mostom. Kapilare pecten su debelih stijenki i formirane od pericita i endotelnih stanica. Intersticijske pigmentne stanice smještene su između kapilara i ispunjene su granulama melanina. Pecten bi mogao imati veliku ulogu vezano uz mrežnicu te koriokapilare.

Šarenica je u ptica općenito smeđa, iako mogu biti prisutne i druge boje. Stromalni pigmenti šarenice sastavljeni su od karotenoida, purina i pteridina.

Prema specijalizaciji mrežnice za poboljšanje rezolucije ili oštine, ptice se mogu klasificirati kao:

1. afoveate: imaju središnje područje ili vizualnu liniju koja je obično prisutna (kada nema *fovea centralis*), a koja se vidi kod većine domaćih ptica i nekih vodenih ptica
2. monofoveate: imaju središnju (većina ptica) ili temporalnu foveu (sove) i

3. bifovente, s glavnom središnjom foveom te pomoćnom foveom, s ili bez aree centralis (sokolovi, orlovi, drugi predatori) (BAYON i sur., 2007.).

Za razliku od ljudi, mnoge ptice imaju očni medij koji je transparentan na ultraljubičasto (UV) svjetlo i konus koji je osjetljiv na UV zrake.

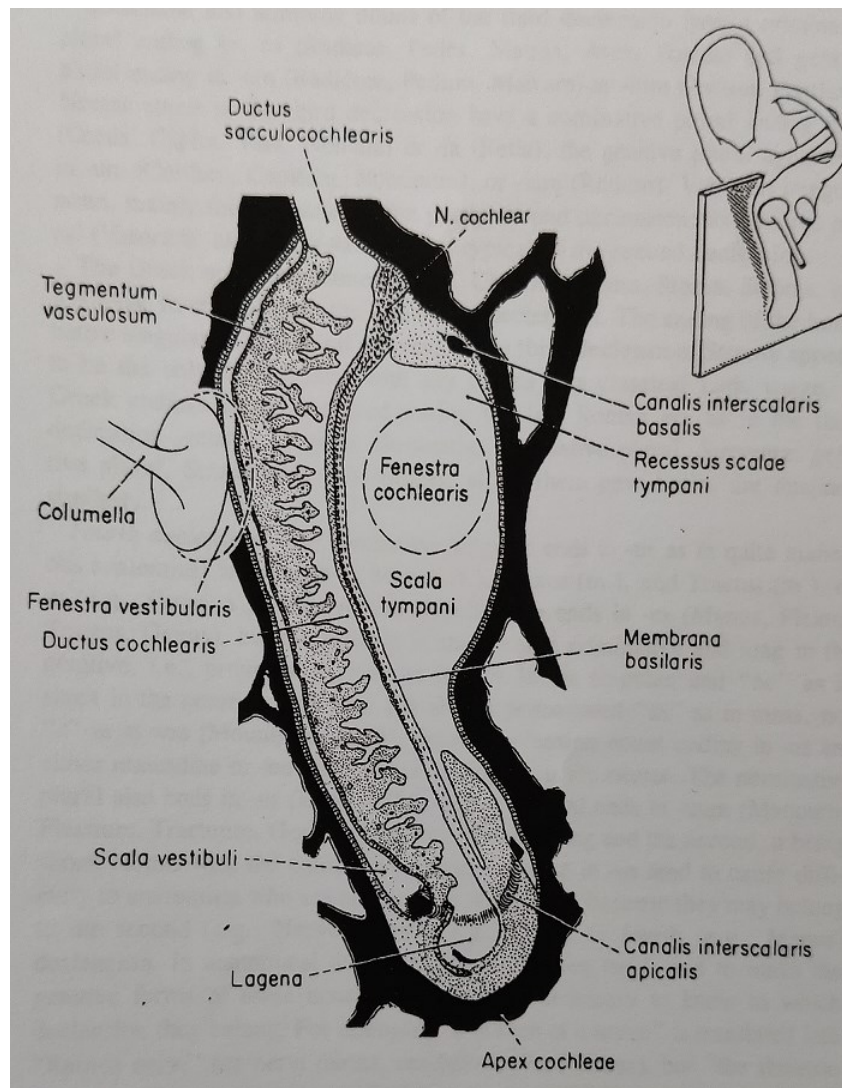
3.10.2. Uho

UHO
1. <i>Auris interna</i>
- <i>labyrinthus membranaceus</i>
- <i>labyrinthus osseus</i>
2. <i>Auris media</i>
- <i>cavum tympanicum</i>
3. <i>Auris externa</i>

Osim što je uho slušni organ ono je i organ ravnoteže u ptica. Ptice nemaju uške. Vanjsko uho (ušni kanal) od srednjeg uha (ima samo jednu slušnu košćicu, *columella*) odijeljeno je timpaničnom membranom (Slika 20). Na početku zvukovoda umjesto uške u ptica postoji čuperak perja ili kožni nabor. Srednje uho povezano je sa ždrijelom zbog regulacije pritiska zraka. Unutarnje uho se sastoji od pužnice (*cochlea*) i tri semicirkularna kanala.

U unutarnjem uhu ili labirintu smještene su oba vestibularna organa i slušni organ - bazilarna papila. Sam dio zaslužan za sluh jest pužnica ili pužni kanal, koji je homolog pužnici sisavaca (KÖPPL, 2015.)

Sluh ptica obično ostaje ograničen ispod 10kHz.



Slika 20. Shematski longitudinalni presjek kokoške (*Gallus*) pužnice

(BAUMEL, 1993.).

3.11. Spolni i mokraćni sustav

3.11.1. Spolni sustav

Reprodukcija i ponašanje ptica pod kontrolom su hipotalamusa.

Gonadotropini (luteinizirajući hormon LH i folikulostimulirajući hormon FSH) vrlo su važni hormoni prednjeg dijela hipofize koji kontroliraju reprodukciju ptica inducirajući gametogenezu (spermiogenezu i oogenezu) i steroidogenezu (androgeni, estrogeni, progesteroni) u gonadama.

S iznimkom nekih ptičjih vrsta, većina ptica pokazuje razvoj isključivo lijevog dijela reproduktivnog trakta, s ostacima zakrčljale desne strane reproduktivnog trakta. Anatomski, lijevi jajnik leži između kranijalnog dijela bubrega, nadbubrežne žlijezde i kaudalno od pluća (SCAGNELLI i TULLY 2017.).

Lijevi, razvijeni jajnik medijalno leži uz aortu i *v. cavu caudalis*, lateralno mu je lijeva abdominalna zračna vrećica a ventralno su lijevi jetreni režanj i mišićni želudac (ZOBUNDŽIJA i sur., 1996.).

Jajovod (*oviductus*) u ptica sastoji se od: *infundibulum*, *magnum*, *isthmus*, *uterus*, *vagina* te se ulijeva u urodeum (dio kloake).

Mušjaci imaju parne: testise, epididimis i *ductus deferens* koji se ulijeva u urodeum.

Sve ptice polažu jaja amniotičkog tipa. Jaja imaju čvrstu ljusku i zahtijevaju inkubaciju u svrhu dobivanja podmlatka. Veličina i oblik se razlikuju u različitim vrsta ptica kao i broj položenih jaja te vrijeme inkubacije.

Jajnik sadrži niz folikula u različitim fazama razvoja koji su pod utjecajem gonadotropnih hormona hipofize i hormona jajnika.

Estrogen stimulira jetru koja potom izlučuje prekursore lipoproteina žumanjka za taloženje unutar oocite. Oocita ulazi u jajovod nakon ovulacije i oplođuje se ako su prisutni vitalni spermatozoidi. Oocita se okružuje slojevima albumina, stvaraju se membrane ljuske i ljuska prije nego dolazi do ovipozicije kroz rodnicu (*vagina*) i kloaku (*cloaca*) kontrakcijom glatkog mišićja (RAMACHANDRAN, 2018.).

3.11.2. Mokraćni sustav

SUSTAV ZA IZLUČIVANJE
<i>Organa urinaria</i>
1. <i>Ren</i>
- <i>corpusculum renale</i>
- <i>tubulus renalis</i>
- <i>complexus juxtaglomerularis</i>
- <i>vasa et nervi renis</i>
2. <i>Ureter</i>

Embrionalni razvoj sustava za izlučivanje karakterizira ne samo progresivni rast organskih sustava, već i progresivno sazrijevanje i interakciju između sustava u razvoju. Primjerice, kod većine kralježnjaka bubreg (*ren*) utječe na kardiovaskularnu funkciju putem renin - angiotenzinskog sustava, ali utjecaj nije samo na jedan način. Hormoni izlučeni iz srčanog tkiva poput atrijskog naturijetskog peptida (ANP) također utječu na rad bubrega. Pa ipak, vrlo je slabo

opisana ontogeneza regulatornih interakcija ova dva sustava nasuprot ontogeneze drugih sustava. Da bi stvari bile složenije, srce počinje funkcionirati znatno ranije u embrionalnom razvoju nego što to čine različiti stadiji razvoja bubrega (*pronefros*, *mezonefros* i *metanefros*). Dakle, srce potencijalno razvija kontrolu nad bubrezima u razvoju prije nego što bubrezi mogu vršiti kontrolu nad već dobro razvijenim kardiovaskularnim sustavom (BURGGREN, 2016.).

Tijekom embrionalnog razvoja ptice u jajetu, dušični otpadni proizvodi se akumuliraju i ne mogu se rastvoriti. Nerastvorljiva mokraćna kiselina je glavni nusprodukt, a ne urea (LIERZ, 2003.).

U ptica je bubreg parni režnjeviti organi koji leži retroperitonealno. Ptice nemaju mokraćni mjehur (*vesica urinaria*), a iz svakog bubrega izlazi mokraćovod (*ureter*) koji završava u urodeumu. Bubrezi izlučuju uratnu kiselinu te ptice imaju renalni portalni sustav. Taj sustav čine dvije učinkovito odvojene cirkulacije: jedna za glomerularna područja i jedna za peritubularno tkivo.

U ptica postoji dvostruka aferentna opskrba bubrega putem bubrežne arterije "visokog tlaka" (160/120 mmHg) te opskrba "niskim tlakom" (25 mmHg) putem sustava bubrežnog portalnog sistema (BPS). Glomerularna područja bubrega opskrbljuje bubrežna arterija, peritubularna područja djelomično eferentne glomerularne arteriole, uz povrat venske krvi iz nogu koje komuniciraju s BPS-om.

BPS je pod kontrolom autonomno inerviranog glatkog mišićja koje djeluje kao ventil. Kad se ventil zatvori krv perfundira u peritubularna područja bubrega i na kraju se vraća kroz stražnju šuplju venu (*v. cava*) te nadalje kroz bubrežnu venu (*v. renalis*). Kad je ventil otvoren krv se usmjerava izravno u stražnju šuplju venu (BLACKBURN i PRASHAD, 1990.).

Nema jasne granice u građi bubrega između kore (*cortex*) i srži (*medulla*) ali je *macula densa* uvijek prisutna.

Ptice imaju dvije vrste nefrona. Kortikalni (reptilijski tip) nefroni su najčešći (do 90 %) i nalaze se u korteksu. Glomeruli kortikalnih nefrona su manji i ne posjeduju Henleovu petlju. Medularni (kao kod sisavaca) nefroni imaju duge Henleove petlje koje sežu daleko u medulu. Snopići sabirnih kanala čine ostatak medule.

Ureter je obložen epitelom koji izlučuje sluz, a urati se izlučuju u obliku koloidne suspenzije. Oko 65 % mokraćne kiseline kemijski je vezano na proteine. U ovoj zasićenoj suspenziji ostaje talog urata. Voda je potrebna za ispiranje suspenzije kroz bubrežne tubule. Glatka mišićna vlakna koordiniraju uretralno peristaltično kretanje (LIERZ, 2003.).

Urogenitalni i probavni sustav povezuju se u kloaki (*urodeum* + *coprodeum*). Koprodeum (*coprodeum*) je dio kloake gdje se rektum prazni i smatra se produžetkom kolona.

3.11.3. Morfometrijsko određivanje spola

Većina papiga je seksualno monomorfna tako da ne možemo reći što je mužjak a što ženka sudeći samo po izgledu.

BAEHAQI i sur. (2018.) utvrđuju može li se morfometrijskim metodama utvrditi spol u tigrica (Tablica 7) a koristili su u istraživanjima pet mužjaka i pet ženki papiga u dobi od 4 mjeseca te se istraživanje baziralo na kvantitativnim i kvalitativnim metodama. Parametri izmjereni za kvantitativni morfometrijski pristup uključuju duljinu tijela, dužinu gornjeg dijela kljuna, duljinu donjeg dijela kljuna, duljinu: krila, repa, bedrene kosti, tibiotarzususa, tarsometatarsusa, prstiju, tjelesnu težinu, broj primarnih i sekundarnih letnih pera na krilima i repno perje. Za mjerenje duljine tijela korišteno je ravnalo sa skalom od 30 cm, i digitalnom vagom te kaliperom s

preciznošću od 0,01 mm. Kvalitativni parametri u ovoj studiji obuhvaćali su boju pokljunice, oči, prsa, perje, bedro i krilo. Kvantitativni morfometrijski podaci analizirani su pomoću *t*-testa za određivanje razlike u srednjoj vrijednosti izmjerenih parametara između mužjaka i ženki.

P-vrijednost $<0,05$ smatra se značajnom. Statistička analiza provedena je korištenjem SPSS verzije 16.0 softvera.

Tablica 7: Morfometrijske metode za utvrđivanje spola u tigrice (BAEHAQI i sur., 2018.).

Parametar	♂		♀		P (vjerojatnost)
	r (koef. korel.)	Prosjek ± St. Dev.	n	Prosjek ± St. Dev.	
Duljina tijela (cm)	5	17.32±1.546	5	16.86±0.944	0.581
Duljina gornjeg dijela kljuna (cm)	5	1.03±0.115	5	1.01±0.086	0.742
Duljina donjeg dijela kljuna (cm)	5	0.86±0.093	5	0.85±0.088	0.973
Duljina krila (cm)	5	11.49±0.900	5	11.63±0.489	0.771
Duljina repa (cm)	5	9.48±1.062	5	9.12±0.701	0.538
Duljina bedrene kosti (cm)	5	1.32±0.258	5	1.26±0.194	0.690
Duljina tibio - tarsusa (cm)	5	3.52±0.286	5	3.42±0.420	0.672
Duljina tarzometatarsusa (cm)	5	1.12±0.238	5	1.06±0.089	0.613
Duljina I. prsta(cm)	5	0.76±0.054	5	0.70±0.100	0.273
Duljina II. prsta (cm)	5	1.34±0.134	5	1.28±0.228	0.626
Duljina III. prsta (cm)	5	1.96±0.364	5	1.76±0.288	0.464
Duljina IV. prsta (cm)	5	1.60±0.282	5	1.40±0.223	0.250
Tjelesna težina (g)	5	36±5.477	5	38±4.472	0.545

Napomena: Nisu primjećene značajne razlike između mužjaka i ženki ($P > 0,05$)

Rezultati ove studije provjereni su operativnim zahvatima za sigurno određivanje spola papiga na osnovu njihovih reproduktivnih organa.

Rezultati morfometrijskih karakteristika putem t - testa ($P > 0,05$) pokazali su da ne postoje značajne razlike u duljini tijela, gornjeg kljuna, donjeg kljuna, krila, repa, bedrene kosti, tibiotarsusa, tarzometatarsusa i prstiju, kao ni u tjelesnoj težini mužjaka i ženki. Boja pokljunice je bila korisna za točno određivanje spola u papagaja (plava u mužjaka i svjetlija u ženki) (Tablica 8).

Tablica 8: Boja pokljunice za točno određivanje spola u papiga tigrica (BAEHAQI i sur., 2018.).

Značajke	Spol	
	♂	♀
Boja pokljunice	Plava	Svijetla
Boja očiju	Crno - bijela	Crno - bijela
Boja prsa	Svijetloplava	Plavo-bijela
Boja perja	Dominantna crna	Crna i plava
Boja krila	Svijetlija crna	Crno - bijela
Boja stražnjeg dijela	Svijetlo - plava	Plavo - bijela

3.12. Endokrini sustav

3.12.1. Endokrine žlijezde

Kod ptica se ističu sljedeće žlijezde:

1. *Gl. thyroidea*;
2. *Gl. parathyroidea*;
3. *Gl. ultimobrancialis*;
4. *Gl. pinealis*;
5. *Gl. adrenalis*;
6. *Hypohysis (gl. pituitaria)* i
7. *Insulae pancreaticee* (kao dio endokrinog sustava u vidu mukoznih žlijezda probavnog sustava).

Ptice su endotermni organizmi što znači da sami stvaraju toplinu i ne ovise o vanjskoj temperaturi.

One imaju vrlo brz i učinkovit metabolizam koji brzo pretvara hranu u iskoristivu energiju.

Nadbubrežna žlijezda (*gl. adrenalis*) u ptica igra važnu ulogu u homeostazi i sastoji se od kromafinih stanica (stanica koje proizvode adrenalin i noradrenalin) i kortikalnog tkiva (CARSIA, 2015.). Primarna zadaća joj je sekrecija (katekolamini, kortikosteroidi, mineralokortikoidi, glukokortikoidi) i regulacija protoka energije.

Štitna žlijezda (*glandula thyroidea*) u ptica je folikularnog tipa.

Ptice imaju 2 - 4 *gll. parathyroideae* tipično smještene uz *v. jugularis* (BAUMEL i sur., 1993.), *gl. ultimobranchialis* proizvodi kalcitonin, a epifiza (*gl. pinealis*), *gl. adrenalis* i hipofiza (*hypohysis*) melatonin.

3.13. Koža

3.13.1. Koža (*integumentum commune*)

KOŽA
<i>1. Epidermis – stratum corneum, stratum intermedium, stratum basale – samo 10 staničnih slojeva</i>
<i>2. Dermis (corium)</i>
<i>- mm. nonstriati dermatis</i>
<i>- folliculus</i>
<i>- gl. auriculares</i>
<i>- gl. uropygialis</i>

Obično je koža blijedoružičasta ili plavkasto ružičasta, elastična, često prozirna i tanja u ptica nego kod sisavaca jednake veličine.

Koža je čvrsto pričvršćena s malom ili nikakvom modifikacijom na lubanji, vrhovima krila i drugim područjima. Kožni pokrov je bez perja, čvrsto pričvršćen za kostur i modificiran na kljunu, nogama i nekim drugim dijelovima.

Epidermis u ptica je uglavnom tanak u područjima koja su prekrivena perjem i deblji u ogoljenim područjima. Germinativni sloj kože (*stratum germinativum*) je deblji kao i u gmazova dok je kornealni sloj (*stratum corneum*) mnogo tanji. S obzirom da perje pruža mehaničku zaštitu, epidermis je jednostavniji nego u gmazova (STETTENHEIM, 2000.).

Koža na vratu u nevrpčarki je gola, obješena i rastezljiva. Ova značajka je uzrokovana jednim autosomalnim nekompletnim dominantnim alelom. U većini slučajeva dorzalni dio vrata je vrlo dobro vaskulariziran i formira jastučić koji vibrira preko jezičnog aparata te tako pokreće zrak i snižava tjelesnu temperaturu.

Stanice epidermisa diferenciraju se i ljušte s površine ili kontinuirano kao pojedinačne stanice, ili povremeno kao fragmenti ili veći komadi rožnatog sloja.

U koži ptica, kao i kod sisavaca i mekih dijelova kože gmazova, stanice se pune alfa-keratinom dok se diferenciraju (STETTENHEIM, 2000.).

Ptice nemaju znojne žlijezde i žlijezde lojnice, ali sam epidermis u različitim vrsta proizvodi neutralne masti i fosfolipide.

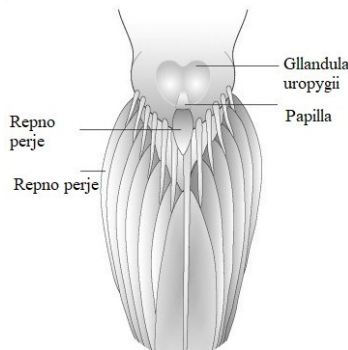
Budući da epidermalne stanice ptica uključuju i lipogenezu i keratinizaciju u njihovoj diferencijaciji, nazvane su sebokeratinociti (WRENCH i sur., 1980.).

Cijela koža djeluje kao sekretorni sebaceozni organ, s trtičnom žlijezdom (*gl. uropygii*) i ušnim žlijezdama kao specijaliziranim dijelovima (MENON i sur., 1981.).

Sebum služi kao prepreka za vlagu i također vjerojatno pomaže u održavanju gipkosti keratiniziranog epidermisa.

Lojne žlijezde oko vanjskog uha vrše sekreciju voštane supstance. Žlijezde kloake luče sluz; njihova je funkcija neizvjesna, ali može biti povezana s unutarnjom oplodnjom. Trtična žlijezda je istaknuta u tigrice i afričkih sivih papiga, ali ih nema kod mnogih drugih papiga npr.: papiga amazona - *Amazona aestiva*, *Amazona oratrix* i nekih vrsta ara - *Anodorhynchus hyacinthinus*, noja i mnogih golubova (DYCE i sur., 2017.). Ova žlijezda građena je od dva režnja, smještena je s dorzalne strane na početku repne kralježnice (Slika 21).

Perni folikuli u obliku polumjeseca na dorzalnoj medijalnoj pozicij i glavnom repnom perju ocrtavaju njezin položaj. Uropigijalno sekretorno tkivo nalazi se unutar režnja žlijezde (*lobus glandulae uropygialis*). Sustavi kanala i šupljina također su sadržani unutar režnja. Papila uropigijalne žlijezde (*papilla glandulae uropygialis*) je poput bradavice, a često je demarkirana suženjem, isthmusom. Ima najmanje dva kanala koji se na površini papile otvaraju otvorima (*porus ductus uropygialis*) (QUAY, 1986.).



Slika 21. Položaj trtične žlijezde

(<https://www.looduskalender.ee/forum/viewtopic.php?t=1009&start=300>).

U većini područja dermis je deblji od epidermisa i djeljiv je u nekoliko slojeva. Sadrži krvne žile, masne naslage, živce i slobodne živčane završetke te nekoliko tipova neuroreceptorskih organa (STAMMER, 1961.).

Složeni skup glatkih mišića pomiče perje i održava napetost na koži (LUCAS i STETTENHEIM, 1972.).

Mjestimice, potkožje (*subcutis*) nosi poprečnoprugaste mišiće koji se vežu za ventralnu stranu kože i vjerojatno kontroliraju njezinu napetost (HOMBERGER i SILVA, 2000.).

Pokrov nogu se naziva *podotheca*, i ona je zapravo sloj ljusaka koji se proteže od tibiotarzusa do vrhova prstiju.

Pokrivenost perjem se smanjuje distalno na nogama kako su ljuske sve izraženije, a prijelaz se obično odvija oko intertarzalnog zgloba.

Ljuske su uzdignuta područja građena od izrazito keratiniziranog epidermisa, pokrivaju perjem neobrasle dijelove kože znane kao *podotheca*. Ljuske dijelimo na: *reticulate* na jastučiću, građene su samo od alfa keratina, *scutate* na metatarzalnog dijelu i prstima i *scutella* lateralno od potonje navedenih a obje su građene od beta keratina.

Dorzalni dio kandže raste brže nego ventralni te se stoga kandže uvrću distalno. Ponekad je teško odrediti koliko daleko treba obrezati kandžu. Kod ptica koje imaju bijele kandže, izrezati treba samo distalnije od vidljive krvne žile, što se može vidjeti kao ružičasta ili crvena boja na kandži. Ako je ptica mala, kandža se do ove točke može jednostavno zarezati. Kod velikih ptica kandža se može odrezati do ove točke ili se može djelomično odrezati i isturpijati. Za ptice koje imaju crnu boju kandže, osoba koja vrši zahvat se mora osloniti na prijašnje iskustvo prilikom odlučivanja koliko daleko treba obrezati kandžu (SAKAS, 2002.).

GALVAN i SOLVANO (2016.) istražuju melanine u ptičjoj koži izolacijom pigmenata. Isperci su oprani acetonom, osušeni i pripremljeni za ispitivanje. Pregledom su na elektronskom mikroskopu pokazivali vrlo tanki sloj keratina koji je relativno proziran elektronskim snopovima. Boja životinja rezultat je dva različita, ali povezana fizikalna procesa: izravne apsorpcije određenih valnih duljina svjetla prirodnih pigmenata, koji se mogu nazvati pigmentnim bojama i interferencije svjetlosti koju reflektiraju biološke mikrostrukture s kontrastnim indeksima loma, što stvara takozvane strukturne boje.

Potonji mehanizam omogućuje proizvodnju boja koje se ne mogu generirati samo pigmentima, ali specijalizirane mikrostrukture često zahtijevaju prisutnost pigmenata koji apsorbiraju određene valne duljine kako bi se dobile strukturne boje (GALVAN i SOLVANO, 2016.).

Pigmenti odgovorni za ovu raznolikost talože se u perje i dijelove kao što su kljun i noge. Ti su pigmenti: karotenoidi, flavini, melanini, porfirini, psitakofulvini, pterini, purini i turacin. Većina tih pigmenata prisutna je samo u određenim skupinama ptica. Melanini i karotenoidi široko su rasprostranjeni među pticama i stoga predstavljaju glavni mehanizam doprinosa raznolikosti ptičjih boja, ali obično su melanini obilniji od karotenoida (GALVAN i SOLVANO, 2016.).

Melanin dolazi u dvije forme u kralježnjaka: eumelanin i feomelanin, za koje se smatra da uzrokuju različitu obojenost. Eumelanin koji uzrokuje tamno crnu, smeđu ili sivu boju, te feomelanin koji uzrokuje svjetliju žućkastu do crvenkastu boju (McGRAW i sur., 2005.).

Melanogeneza se odvija sljedećim putem: kada se spoje premelanosom i tirozinaza dolazi do formiranja melanina i tada nastaje stanica koju nazivamo melanosom. Sljedeći stadij je folikularni melanocit.


Proces prijenosa melanina uključuje ugradnju pojedinačnih melanosoma ili melanosomskih kompleksa u citoplazmu keratinocita koji su ugrađeni u rastuće perje. Melanociti sazrijevaju i daju pigment.

Melanin štiti od UV zračenja, daje otpornost na mehanička oštećenja, od bakterija koje oštećuju perje i važan je u termoregulaciji.

Kod ptica je izražena pojava seksualnog dikromatizma.

Sve su ptice pokrivene perjem koje sadrži keratin i druge proteine te pigmente koji reflektiraju svjetlost u svrhu izolacije tijela. Perje čini 15 – 20 % tjelesne mase ptica. Zrela pera nemaju krvnih žila niti su inervirana živcima te se mogu mijenjati za vrijeme mitarenja.

Pero je složena ektodermalna struktura koja se hijerarhijski razvija. Pojedinačni folikuli mogu stvoriti pera različitih oblika, veličina i uzoraka boja (Slika 22) za različite funkcije u različitim životnim fazama ptice (CHEN i sur., 2015.).



Slika 22. Raznolikost perja: regionalna specifičnost (CHEN i sur., 2015.)

U ptica postoje 6 različitih tipova perja. Pokrovna pera tijela su najduža a tigrice ih imaju 9 - 10 primarnih i 10 - 13 sekundarnih te perje krila. Pokrovno pero je sastavljeno od donjeg šupljega dijela – cijevi (*calamus*), koja se produžuje u os pera – stručak (*rhachis*). Cijev i stručak čine badrljicu pera (*scapus*). Sa strana stručka se nalazi prošireni dio pera ili zastavica (*vexillum*). Zastavica je sastavljena od mnoštva isperaka (*rami*), koji su međusobno

povezani resicama (*radii*). Kod paperja, perja koje čuva toplinu tijela, stručak je slab, a isperci su meki i nepovezani. Četinasto je perje (*filoplumae i semiplumae*) raspoređeno među drugim perjem.

U otprilike šestom danu embrionalnog razvoja, kokošja koža počinje oblikovati epitelni sloj.

Prvi korak u stvaranju budućeg uzorka perja je razvoj folikula perja, a perje unutar različitih folikula pokazivat će različite karakteristike (CHEN i sur., 2015.).

Nakon formiranja folikula, vrši se periodično oblikovanje kako bi se prvotno homogeno polje podijelilo na dva područja: polje pernih pupoljaka i područje između zametnih pupoljaka. U dorzalnom dijelu, kada koža počne sazrijevati, epitelno - mezenhimske interakcije dovode do stvaranja prekursora zametnih pupoljaka pera, koji se pojavljuju prvi duž srednje linije i tijekom vremena obostrano napreduju. Tijekom rane faze razvoja perja, dermalne kondenzacije se stvaraju ispod epitelijalne ploče. Perja su raspoređena u ponavljanim heksagonalnim uzorcima na površini ptičjeg tijela. Perno pupoljci se izdužuju točno uz tijelo u rostralno - kaudalnom smjeru. Epitel zametnih pupoljaka pera invaginira u mezenhim koji leži ispod da bi oformio strukturu folikula. Filamenti perja nastaju u folikularnim strukturama unutar kože. Na početku folikulegeneze epitel se omota oko donje dermalne papile, a zatim invaginira u mezenhim. Mezenhimalni dio se sastoji od dermalne papile na svom proksimalnom kraju s vrlo lagano položenim stanicama dermalne pulpe koje prominiraju. Epitelijalne strukture uključuju pero i omotač koji se stvara oko folikula. Specijalizirano područje unutar omotača pera, ispupčenje na vratu pera je dio s matičnim stanicama epitela te je ovo područje u kojem se mogu pohraniti epitelne matične stanice. Kasnije se epitel pera diferencira i formira epidermalne grebene, koji stvaraju ogranke pera (CHEN i sur., 2015.).

JENNI i sur. (2020.) su istraživali faktore koji određuju i ograničavaju rast pera te kroz pera nekoliko različitih vrsta analizirali su podatke u okviru biološkog skaliranja ili alometrije, gdje je odnos između dvije osobine x i y izražen kao $y = kx^a$. Eksponent a se naziva i eksponent skaliranja ili alometrijski koeficijent. Takvi odnosi se obično analiziraju u njihovom logaritamskom obliku (do baze 10) $\log y = \log x + \log k$ i crtaju se na skali log-log. Uključujući podatke 27 najduljih primarnih pera istraživanih vrsta, za analizu je pokrenut programe *Reduced Major Axis* (RMA), *Phylogenetic RMA* (PhyloRMA) kako bi utvrdili poveznicu između varijacija u perima te da nema poveznice među vrstama.

Shodno dobivenim rezultatima autori su donjeli slijedeće zaključke:

1. površina poprečnog presjeka donjeg šupljeg okrajka badrljice (*calamus*), kao posrednik veličine folikula pera, snažno je korelirala sa stopom rasta pera vezano uz masu po vrstama i s vrstama perja (primarna i sekundarna pera) te se udvostručuje u području poprečnog presjeka badrljice
2. površina poprečnog presjeka kalamusa (veličina folikula) bila je povezana s duljinom perja i strukturom pera (masivnost perja), dulje i masivnije perje (više materijala po dužini mm) imalo je veći perni folikul i
3. stopa rasta prema masi korelirala je s duljinom pera, a stopa rasta po duljini nije povezana s duljinom perja, jer je masivnost perja imala veliki dodatni učinak.

SAKAS (2002.) navodi kako postoje dvije osnovne vrste rezanja pera s varijantama svakog od njih. Standardno podrezivanje pera uključuje obrezivanje prvih 5 do 10 vanjskih letnih pera (primarnih) na oba krila. Perje se reže tik ispod pokrovnog perja, gledano s dorzalnog aspekta. Broj primarnih pera koja će se odrezati ovisi o vrsti ptice i njezinoj sposobnosti leta.

Kozmetičko podrezivanje se postiže ostavljajući tri ili četiri vanjska primarna letna pera i obrezujući preostala primarna pera, kao i sekundarna letna pera, ako se želi više ograničiti let. Kao i kod standardnog podrezivanja, pokrovno perje na dorzalnoj strani krila koristi se kao vodič za mjesto na kojem se perje reže ili se perje reže u blizini baze.

Prilikom rezanja perja potrebno je biti oprezan kako bi se izbjeglo rezanje krvnih pera, osobito novih pera u razvoju.

3.13.2. Mitarenje

Perje je karakteristično za ptice i opernaćenost omogućuje više vitalnih funkcija, uključujući let. Perje se godišnje izmjenjuje u striktno kontroliranom bilateralno simetričnom redu tako da uloga opernaćenosti nije kompromitirana. Mitarenje je ključni stadij u svih ptica i vrlo je važno njegovo vrijeme. Ptice se normalno mitare nakon parenja, i postoji uska veza između kraja parenja i početka mitarenja. Ptice izbjegavaju mitarenje u vrijeme migracije i ne mitare se tijekom zime. Vrijeme i količina mitarenja su kontrolirani godišnjim ciklusom povezano s fotoperiodom.

Usprkos desetljećima istraživanja, vrlo se malo zna o fiziološkoj kontroli mitarenja.

Pokazalo se da najmanje tri hormonska sustava igraju ulogu u mitarenju - hormoni štitnjače, steroidni hormoni i prolaktin, a među njima može biti interaktivnih učinaka (DAWSON, 2015.).

Perje se može razvijati samo iz određenog broja pernih folikula koji su se razvili tijekom embrionalnog života. Ono nema sposobnost za samoobnovu i ne može neprestano rasti iz živog bazalnog tkiva, poput kornificiranih struktura kandži i dlaka. Stoga, perje se mora potpuno zamijeniti, novo pero koje se razvija izbaci staro (JENNI i sur., 2020.).

Perje u odraslih ptica prolazi kroz nekoliko faza:

1. inicijacija
2. rast
3. mirovanje
4. mitarenje.

Znanstvenim je istraživanjima dokazano da se iz jednog folikula mogu razvijati perja u različitim veličinama i bojama kroz životni period ptica, a u specifičnom obliku za pojedini dio tijela.

WYNDHAM (2008.) je istraživao mitarenje u ptica tigrica i došao do sljedećeg zaključka: potpuna zamjena primarnih pera je trajala šest do osam mjeseci, a novi ciklus mitarenja je obično započeo prije završetka starog ciklusa. Mitarenje sekundarnih pera nije imalo obrazac i javljao se rjeđe od mitarenja primarnih dijelova. Potpuno mitarenje je trajalo otprilike šest mjeseci, a novi ciklus se često započinjao prije dovršetka starog a mitarenje glave i tijela pojavilo se povremeno tijekom cijele godine.

S obzirom da percepcija boje perja presudno ovisi o fotoreceptorskim spektralnim senzibilitetima i neuronskom procesuiranju, potpuno je nerazumno donositi prosudbe o boji ptice na temelju ljudske percepcije. Kao i kod mnogih drugih vrsta papiga, perje tigrica reflektira gotovo ultraljubičaste (UVA) valove (specifične valne duljine 300 - 400 nm) i pokazuje UVA - induciranu fluorescenciju, te su uzorci boja pokrova direktno povezani sa UV refleksijom. Ovaj je zaključak donesen na temelju istraživanja u 24 ženke i 32 mužjaka odrasle tigrice, u dobi više od godinu dana. Eksperiment se provodio pomoću *Truelite fluorescentne tube* (Full Spectrum Lightning Ltd., UK), kako bi se simulirala dnevna svjetlost (PEARN i sur., 2001.).

4. RASPRAVA

Primjenom različitih metoda: anatomska sekcija, histološki prikaz (MAINA i sur. 1982.; DUBACH, 1981.), mikroskopiranje i mikrografija (DUBACH (1981.), radiološka vizualizacija (CAVINATTO i sur., 2016.), mikrotomografsko skeniranje (DOUBE i sur., 2011.), morfometrijska mjerenja (DÜZLER i sur., 2006), metode neovisnih kontrasta (NUDDS, 2007.), elektromiografija (HEDRIC i sur., 2003.), sonomikrometrija, genetska istraživanja, DNA sekvencioniranje (LIU i sur., 2019.), PCR, tomografija, 3D vizualizacija (CARRIL i sur., 2016.), skeniranje i statistička analiza može se opisati morfologija ptica kućnih ljubimaca.

Činjenica je da ptice imaju mnogo lakšu strukturu kostiju od sisavaca, a razlog tome je pneumatiziranost kostiju. Pneumatizirane su mnoge kosti tijela kao npr.: kosti glave, humerus, klavikula, korakoidna kost, kralješci, prsna kost i bočna kost (ZOBUNDŽIJA i sur., 1996.). Zračne vrećice su povezane s navedenim kostima, osim kostiju glave (zrak u njih ulazi iz Eustahijevih tuba i iz nosne šupljine), a što može ukazivati na predispoziciju za određene bolesti kao što su upala zračnih vrećica i osteomijelitis povezan s probojem mikroorganizama kod navedene upale.

Po PINES i sur. (2015.) hondrogeneza, početak razvoja skeleta započinje još u embrionalnom razvoju u ranim stadijima somatogeneze i smatra se najranijom fazom skeletalnog razvoja.

Mnoge kosti ptica započinju razvoj od hrskavične osnove koja s vremenom prelazi u koštanu, naročito u dugih kostiju te je tako formirana kost ograničena i raste u duljinu. Duge kosti se šire, a plosnate se kosti stvaraju intramembranoznom osifikacijom. Ove su činjenice vrlo važne za daljnje razumijevanje građe koštanog sustava ptica.

Krajnja formacija kostiju po CANOVILLE i sur. (2019.) vodi u trabekularni tip ili lamelarni tip kostiju. Dokazano je kako je raspodjela medularnih kostiju izravno povezana sa zapreminom

crvene koštane srži i obrnuto povezana s raspodjelom i zapreminom žute koštane srži, dok je sama raspodjela pneumatiziranih kostiju povezana s tjelesnom veličinom i životnim navikama ptica. Prema tome, malene ptice i neke vrste ptica koje rone posjeduju veći udio medularnih kostiju.

Kralježnica ptica sastoji se od vratnih (cervikalnih), prsnih (torakalnih), slabinskokrižnih (lumbosakralnih) i repnih (kaudalnih) kralješaka čiji broj ovisi o vrsti ptice. U papiga se najčešće broj kralješaka kreće u rasponu od 34 – 38 kralježaka (10 - 11 cervikalnih, 8 - 9 torakalnih, 9 - 10 lumbosakralnih, 5 - 6 kaudalnih kralježaka) i *pigostyl* koji sadrži više spojenih repnih kralješaka. Prvi se vratni kralježak (*atlas*) uzglobljuje s drugim vratnim kralješkom (*axis*), koji ima izraženi trnasti izdanak. Atlas se uzglobljuje s kondilom zatiljne kosti (ZOBUNDŽIJA i sur., 1996.). U nekih ptica npr. golubova i jastrebova prvih 3 - 5 prsnih kralješaka se stapa u jednu kost *os notarium*.

Specifično je za ptice osam ili devet pari rebara. *Processus uncinatus* se usmjerava kaudodorzalno od svakog rebra osim zadnjeg, a nedavna su istraživanja pokazala važnu ulogu ovog izdanka u ptica kao jednog od pomoćnih struktura prilikom disanja (CODD, 2010).

SERRANO i sur. (2020.) su geometrijskom morfometrijom bedrene kosti zaključili kako su morfološke varijacije povezane s pojedinačnim vrijednostima tjelesne mase pokazale da teže ptice imaju dulje i vitkije humeruse u usporedbi s lakšim pticama te da su manji humerusi robusniji. Važno za ovo istraživanje je spoznaja da su mjerenja vezana za humerus ptica podložnija utjecaju duljine nego širine, što je u skladu s prethodnim spoznajama da se dužina kosti povećava brže od promjera kod velikih ptica.

Specifično za papige je što imaju po dva prsta okrenuta nazad (1 i 4.) a dva naprijed (2 i 3.), i po tome spadaju u skupinu grč. *zygodactyly*.

Prema TRBOJEVIĆ i sur. (2018.), makromorfološkim i mikromorfološkim istraživanjem, ptice posjeduju mehanizam koji im omogućuje pasivnu fleksiju prstiju noge, a sastoji se od dvije komponente: automatskog fleksornog mehanizma prstiju (ADFM) i mehanizma zatvaranja tetiva prstiju (DTLM). Vjerojatnost nastanka ovog mehanizma povezana je sa samom biomehanikom. Mišići koji imaju središnju ulogu u DTLM-u su *m. flexor digitorum longus* i *m. flexor hallucis longus*. Nabori tetivnih ovojnica i kvržice na tetivama fleksornih mišića su u papiga jasno definirani. Hondrogeni elementi nedostaju ili su jedva zamjetni u tetivama papiga.

U papigašica uočavamo četiri zone fleksije u lubanji. Papige imaju kompletnu koštanu orbitu sa suborbitalnim lukom. Glavu ptica definiraju dvije velike očne šupljine (*orbitae*). One su omeđene s četiri koštana izdanka te podijeljene intraorbitalnim septumom. S obzirom na laganu građu kostiju lubanje, sama lubanja je podložnija ozljedama unutarnjih struktura.

U letu papiga kao i drugih ptica prsni mišići *m. pectoralis superficialis* i *m. pectoralis profundus* imaju ulogu u spuštaju krila. S druge strane manji *m. supracoideus* podiže krilo. Prsni mišići pretežno su crvene boje u ptica koje imaju izraženu sposobnost leta jer mišićna vlakna ovih mišića sadrže veću količinu mioglobina i imaju aerobni metabolizam (sporo se zamaraju) te su dobro opskrbljeni krvlju. Istraživanja su na golubovima, grlicama, nimfama, tigricama, svrakama i drugim vrstama ptica (BIEWENER, 2011.) pokazala da *m. pectoralis* čini oko 8 – 11% tjelesne mase ovih ptica.

HEDRIC i sur. (2003.) primjenom elektromiografije dolaze do zaključka da snaga mišića više doprinosi letu nego naprezanje ili frekvencija rada krilima te da je *furcula* specijalizirana kost u ptica koja je direktno uključena u funkciju leta, a njezina morfologija direktno definira tip letenja.

Aktivni let zahtijeva veliku metaboličku sposobnost i, prema tome, potrošnju velike količine kisika (O₂) da bi se stvorio adenozin-trifosfat (ATP) a poznato je da ptice imaju nešto veću tjelesnu temperaturu (40 – 42 ° C) te je zbog svih ovih razloga dnevna potrošnja energije u ptica je visoka, npr.: ptica od 380 g troši oko 74 % više energije dnevno u usporedbi sa sisavcima približno iste tjelesne mase.

MAINA i sur. (1982.) istražuju pluća 19 ptičjih vrsta mikroskopskom morfometrijom. Parabronhi su pokazali manje varijacije u stupnju razvoja interparabronhalne septe, atrijske, interatrijske septe i atrijskih mišića. Promjer parabronha kretao se u rasponu od oko 0,34 mm kod vrapčarki. Tjelesna masa plućnog volumena je snažno korelirala (0,995); alometrijska funkcija koja se odnosi na volumen pluća i tjelesnu težinu iznosila je 29,5 (alometrijski koeficijent 0,988).

DUBACH (1981.) istražuje kvalitativne osobitosti dišnog sustava nekih vrsta ptica s posebnim osvrtom na papigice tigrice primjenom anatomske sekcije, histoloških rezova i elektronske mikrofografije. Volumen pluća i zračnih vrećica čini 14 – 22 % ukupnog tjelesnog volumena, a pluća samo 2,3 – 2,9 %. Površina izmjene plinova varira, u tigrice je 61 cm² / g. Ova nam studija direktno sa kvantitativnim rezultatima ukazuje na važnost i proširenost zračnih vrećica.

Prema ZOBUNDŽIJA i sur. (1996.) na gornjem kljunu razlikujemo vrh, hrbat i bazu kljuna (*apex*, *dorsum* i *basis rostri*) a na donjem dno, bradne kuteve i rubove (*fundus*, *angulus mentalis* i *margo sinister* i *dexter rostri*).

Kljun odnosno *rhamphotheca* se sastoji od *maxillae* odnosno gornje čeljusti i *mandibulae* odnosno donje čeljusti a kod obje je najuočljiviji čvrsti keratinizirani pokrov modificiranog epidermisa – *rhinotheca* na maksilarnom dijelu te *gnathotheca* na mandibularnom dijelu. Keratinizirani pokrov sadrži i stanice *stratum corneum* koje sadrže slobodan kalcijev fosfat i kristale hidroksilapatita kao

i značajne količine keratina što doprinosi čvrstoći kljuna. Gornja i donja čeljust povezane su s lubanjom pokretnim zglobovima te se mogu pomicati zasebno, a ta spoznaja objašnjava zašto ptice mogu toliko rastvoriti kljun te uzimati određenu vrstu hrane.

S kliničkog aspekta, prerastanje gornjeg ili donjeg dijela kljuna često nije samo posljedica nekorištenja sipine kosti ili kamena na kojima ptice obično troše kljun, već može ukazivati na ozbiljne bolesti unutarnjih organa, genetske deformacije ili traume.

Mišići *m. protractor pterygoidei* (podizač gornjeg dijela kljuna) i *m. depressor mandibulae* (spušta donji dio kljuna) su direktno vezani uz otvaranje kljuna (BOCK, 1999.).

MARTINEZ i sur. (2003.) makroskopski te mikroskopski (makroskopski, elektronskom mikroskopijom te NaOH maceracijskim tehnikama) analiziraju jezik tigrica te utvrđuju neke specifičnosti: medijalni žlijeb se prostire duž medijalnog, a prema rostralnom području te je također uočena prisutnost poprečnog žlijeba. Dorzalni dio jezika obložen je keratiniziranim slojevitim pločastim epitelom. Jezične papile se nalaze samo na korijenu jezika, a one su zakrivljene i nagnute kaudalno. Okus je u ptica slabo razvijen.

Oropharynx je složena struktura gastrointestinalnog trakta. AIZAWA i sur. (2013.) istražuju morfološke osobitosti gastrointestinalnog trakta modrožute are (*Ara ararauna*), koristeći metodu klasične anatomske sekcije. U ovih ptica orofarinks je „V“ oblika, i bočno je spljošten. Jezik, jezični frenulum i svod grkljana (sadrži vretenasti glotis i istaknute mukozne papile) tvore dno orofarinksa. Nepce je tvrdo, bez ikakvih tragova *rugae palatine* ili *raphe palatine*. Nemaju meko nepce i mišiće ždrijela, a glatki greben proteže se kaudalno od *choana* do zajedničkog otvora Eustahijeve cijevi. Nepce je u središnjem dijelu otvoreno pukotinom.

KIEROŃCZYK i sur. (2016.) zaključuju kako je voljka prisutna u većine svejednih i biljojednih vrsta ptica te igra važnu ulogu u skladištenju i vlaženju hrane, a predstavlja i barijeru za patogene mikroorganizme smanjujući vrijednosti pH. Ima ključnu ulogu u pojačavanju učinkovitosti egzogenih enzima (fitaza i mikrobne amilaze, β -glukanaza), kao i u aktivnosti bakteriocina u nekih vrsta ptica.

CATROXO i sur. (1997.) opisuju da stijenku žljezdanog želuca, proventrikula (*proventriculus glandularis*) i mišićnog želuca ili mlina (*ventriculus muscularis*) u ptica čine sljedeći slojevi: sluznica (*tunica mucosa*), submukoza (*tela submucosa*), mišićnica (*tunica muscularis*) i seroza (*tunica serosa*). U lamini propriji žljezdanog želuca nalaze se jednostavne tubularne žlijezde, a submukozu zauzimaju duboke proventrikularne žlijezde. Mišićni želudac se sastoji od unutarnjeg uzdužnog sloja i vanjskog kružnog sloja mišića, a iznad njegove sluznice je gusta kutikula. U oba dijela želuca seroza je sastavljena od vezivnog tkiva, koji sadrži krvne žile, živčane elemente seroznog pleksusa i masno tkivo.

U svih ptica, isključivši karnivore i piscivore, nedostaje mukozna površina na žljezdanom želucu te longitudinalni nabori karakteristični za mukoznu površinu jednjaka koji je obložen sa stanicama koje luče mukus.

Otvori želučanih žlijezda su vidljivi golim okom na rubu papila koje strše u lumen žljezdanog želuca. Stanice koje luče sluz tvore glavni kanal želučane žlijezde, a alveole žlijezde obložene su oksintikopeptičkim stanicama koje luče klorovodičnu kiselinu (HCl) i pepsinogen. Izlučevine parietalnih i peptičkih stanica proizvode se pomoću jedne vrste stanica kod ptica (LANGLOIS, 2003.).

BRANTON i sur. (1988.) navode da se Meckelov divertikul nalazi otprilike na 56,5 % udaljenosti od mlina do kloake, dakle, anatomski gledano, ne toliko značajno distalnije od apsolutne središnje točke tankog crijeva.

Bursa Fabricii je specifični limfatični organ u ptica, vrećastog oblika i pozicioniran dorzalno od kloake.

LIU i sur. (2019.) su istraživali uzorke fecesa različitih vrsta papiga te su izdvojene specifične kulture Firmicutes, Proteobacteria, Actinobacteria, Bacteroidetes i Cyanobacteria kao dominantni rodovi koji su otkriveni u svim fekalnih uzoraka. Na razini koljena, *Lactobacillus*, *Ralstonia*, *Clostridium sensu stricto 1*, *Candidatus Arthromitus*, *Acinetobacter*, *Kocuria*, *Escherichia-Shigella*, *Planococcus*, *Rhodococcus* te *Staphylococcus* kao dominantne komponente mikrobioma crijeva u ovih papiga. U uzorcima *E. roratus* pronađeni su mnogi kloroplasti, što upućuje na tip ishrane ovih papiga te njihovu preferenciju prema voću i povrću. Laktobacili koji su pronađeni u uzorcima *M. monachus*, *P. erithacus* i *P. eupatri* bi moglo upućivati na to da su ove papige jele više komercijalne hrane. Neke bakterije se mogu prenijeti s generacije na generaciju. Mikrobiom crijeva je oblikovan faktorima domaćina i okoliša. *Lactobacillus* potencijalno štiti domaćina od invazija štetnim bakterijama i promicanjem apsorpcije proteina, monosaharida, kalcija i magnezija.

Ptičja jetra ima mnogo manje vezivnog tkiva od jetre sisavaca i nema pravu lobularnu strukturu. U ptičjih vrsta jetra je veća nego u sisavaca u usporedbi s veličinom tijela. Visceralni peritoneum pokriva jetru i adherira na njezinu površinu. Žučne kiseline koje se sintetiziraju iz kolesterola nazivaju se primarnim žučnim kiselinama. Konjugacija smanjuje izoelektričnu točku i formira nabijene komplekse u žuči i crijevnom lumenu, gdje je pH oko 6,0 (ZAEFARIAN, 2019.).

Ptičje srce je stožastog oblika i zauzima 0,2 - 2,4 % tjelesne težine ovisno o vrsti, za razliku od 0,24 - 0,79 % u većine sisavaca, tako da je srce ptica u prosjeku 40 % veće od srca sisavaca s obzirom na tjelesnu težinu te ima dvostruko više otkucaja nego ono u sisavaca.

WANMI i sur. (2018.) su istraživajući mozak divlje afričke senegalske papige (*Poicephalus senegalus versteri*), na uzorku od 10 jedinki, miješanih spolova te nakon morfometrijskih mjerenja došli do sljedećih podataka: srednja duljina i širina prednjeg mozga bile su gotovo iste veličine, ali nisu statistički značajne, prosječna težina, duljina i širina lijeve i desne hemisfere mozga bile su značajne $p < 0,05$. Srednji mozak i optički lobus su derivati mezencefalona kod ptica s prosječnim težinama $0,28 \pm 0,04$ g, odnosno $0,24 \pm 0,06$ g. Mozak je imao prosječnu težinu, dužinu i širinu od $0,77 \pm 0,05$ g, $2,15 \pm 0,14$ cm, odnosno $1,50 \pm 0,05$ cm gdje je lijeva hemisfera je bila značajno veća, $p < 0,05$ ukazujući na to da je kod te vrste ptica veća aktivnost na ovoj polutci.

CARRIL i sur. (2016.) zaključuju da su papigašice skupina s naprednim kognitivnim sposobnostima, visoko razvijenim lokomotornim mogućnostima te specifičnostima u prehrani. Postoji pozitivna povezanost između tjelesne mase i volumena mozga; papige karakteriziraju visoke vrijednosti IQ koje sugeriraju veću zapremninu mozga u odnosu na njihovu tjelesnu masu, a također i specifična endokranijalna morfologija.

Učenje se u ptica povezuje s bazalnim ganglijem.

KAWABE i sur. (2013.) 3D digitalnim metodama povezuju veličinu mozga s oblikom orbite u 61 odraslih primjeraka lubanje ptica iz 22 reda te dolaze do zaključaka kako je mozak povezan s relativnim smanjivanjem telencefalona i ventralnom rotacijom stražnjeg dijela mozga. Nadalje, mozak usmjeren rostralno i ventralno fleksiran ima tendenciju prema kružnom obliku orbite, a uzak

i više kaudalno nagnut mozak prema izduženoj orbiti. Generalni zaključak je da su veličina i oblik orbite važan čimbenik koji utječe na oblik mozga.

Senzorni organ vida kod ptica je visoko specijaliziran za prilagodbu njihovim životnim uvjetima, a oština vida je 2 do 8 puta veća od onog u sisavaca, kako navode BENNET i CUTHILL (1994.). Njihova vizualna polja su do 360° a raspon stereopsisa je 0° do 70°, maksimalna prostorna frekvencija (vještina razlikovanja određenog pokreta u jednostavnim slikama) je preko 160 slika / sekundi i minimalno otkrivanje pokreta preko 15 ° / sat (pokreti koji se izvode vrlo sporo).

Muskulatura ptičje šarenice je sastavljena uglavnom od prugastih mišićnih vlakana, koja dopušta voljno stezanje zjenice što otežava procjenu pupilarnog refleksa. Diskretna anizokorija može biti normalna u stresnim situacijama kod ptica (DE CARVALHO, 2018.).

Pecten oculi je jedna od rijetkih struktura istraživanih u ptica kućnih ljubimaca. MICALLI i sur. (2012.) istražuju o morfologiji i morfometriji *pecten oculi* u tigrica. Ova je anatomska struktura visoko vaskulariziran i pigmentirani organ smješten u staklastom tijelu ptičjeg oka. U tigrica je složene nabrane strukture. Njegov bazalni dio ima rostrokaudalni položaj; tijelo se sastoji od 10 - 12 nabora koji su apikalno spojeni gustim pigmentiranim mostom. Kapilare pectenusa su debelih stijenki formiranih od pericita i endotelnih stanica dok su intersticijske pigmentne stanice smještene među kapilare, ispunjene granulama melanina. Morfometrijska analiza pokazala je značajne razlike između pojedinih dijelova organa u odnosu na duljinu endotelijalnih izdanaka te broj i veličinu pigmentnih granula. Pecten pokazuje značajnu ulogu vezano uz mrežnicu te koriokapilare.

Ptice mnogo brže percipiraju objekte oko sebe te vrlo dobro opažaju boje.

Sustav za izlučivanje se sastoji od parnih bubrega, koji leže retroperitonealno. Izlučuju uratnu kiselinu jer imaju renalni portalni sustav. Ptice nemaju mokraćni mjehur, a ureteri im završavaju u urodeumu.

Nema jasne granice u građi bubrega između korteksa i medulle ali je *macula densa* uvijek prisutna. Ptice imaju dvije vrste nefrona. Kortikalni (reptiljski tip) nefroni su najčešći (do 90 %) i nalaze se u korteksu lobula. Glomeruli su im manji i ne posjeduju Henleovu petlju. Medularni nefroni imaju duge Henleove petlje koje sežu daleko u medulu. Snopići sabirnih kanala čine ostatak medule. Svi lobuli u istom lobusu istječu u istu sekundarnu granu uretera koja se zatim pridružuje primarnoj grani uretera. Sve grane uretera obložene su epitelom koji izlučuje sluz, a urati se izlučuju u obliku koloidne suspenzije. Oko 65 % mokraćne kiseline kemijski je vezano na proteine. U ovoj zasićenoj suspenziji mora ostati taloga urata. Voda je potrebna za ispiranje suspenzije kroz bubrežne tubule. Glatka mišićna vlakna koordiniraju uretralno peristaltično kretanje kako bi premjestili urate prema kloakalnom urodeumu (LIERZ, 2003.)

BURGGREN (2016.) navodi da embrionalni razvoj bubrega karakterizira progresivno sazrijevanje i interakciju između sustava u razvoju. Primjerice, kod većine kralježnjaka bubreg utječe na kardiovaskularnu funkciju putem renin - angiotenzinskog sustava, ali utjecaj nije izražen samo na jedan način. Hormoni izlučeni iz srčanog tkiva poput atrijskog naturijetskog peptida (ANP) utječu na rad bubrega. Srce počinje funkcionirati znatno ranije u embrionalnom razvoju nego što to čine različiti embrionalni stadiji bubrega (pronefros, mezonefros i metanefros) te ono potencijalno razvija kontrolu nad bubrezima u razvoju prije nego što bubrezi mogu vršiti kontrolu nad već dobro razvijenim kardiovaskularnim sustavom.

Tijekom embrionalnog razvoja ptice u jajetu, dušični otpadni proizvodi se akumuliraju i ne mogu se rastvoriti. LIERZ (2003.) navodi kako je nerastvorljiva mokraćna kiselina glavni nusprodukt.

Koža u ptica djeluje kao sekretorni sebaceozni organ, s trtičnom žlijezdom i ušnim žlijezdama kao specijaliziranim dijelovima (MENON i sur., 1981.). Sebum služi kao prepreka za vlagu i također vjerojatno pomaže u održavanju gipkosti keratiniziranog epidermisa.

Ušne lojne žlijezde smještene oko početka zvukovoda vrše sekreciju voštane supstance. Žlijezde kloake luče sluz; njihova je funkcija neizvjesna, ali može biti povezana s unutarnjom oplodnjom. Uropigijalna žlijezda (*gl. uropygii*) je istaknuta u tigrica i afričkih sivih papiga, ali ih nema kod mnogih drugih papiga (npr. papiga amazona), golubova, itd. (DYCE i sur., 2017.).

GALVAN i SOLVANO (2016.) istražuju melanine u ptičjoj koži, a dokazano je da su određeni i vrsno specifični. Pigmenti se talože u perje i gole dijelove kao što su kljun i noge. Melanini i karotenoidi široko su rasprostranjeni među pticama i stoga predstavljaju glavni mehanizam doprinosa raznolikosti ptičjih boja, ali obično su melanini obilniji od karotenoida.

Usprkos desetljećima istraživanja, vrlo se malo zna o fiziološkoj kontroli mitarenja. Pokazalo se da najmanje tri hormonska sustava igraju određenu ulogu: hormoni štitnjače, steroidni hormoni i prolaktin, sa interaktivnim učincima (DAWSON, 2015.).

Poznato je da se perje može razvijati samo iz određenog broja pernih folikula koji su se razvili tijekom embrionalnog razvoja. Perje za razliku od drugih rožnatih struktura, nema sposobnost za samoobnovu i ne može neprestano rasti iz živog bazalnog tkiva (kao kandže i dlake). Iz tog se razloga perje mora potpuno zamijeniti, razvojem novog pera i izbacivanjem starog (okom vidljivi batrljčići).

U ptica tigrica potpuna zamjena primarnih pera traje šest do osam mjeseci, a novi ciklus mitarenja obično započinje prije završetka starog ciklusa, mitarenje sekundarnih pera nema obrazac i javlja se rjeđe od mitarenja primarnih pera (WYNDHAM, 2008.).

BAEHAQI i sur. (2018.) predstavljaju rezultate morfometrijskih karakteristika te zaključuju da ne postoje značajne razlike u duljini tijela, gornjeg kljuna, donjeg kljuna, krila, repa, bedrene kosti, tibiotarsusa, tarsometatarsusa i prstiju, kao ni u tjelesnoj težini mužjaka i ženki a da je boja pokljunice (voskovine) korisna za točno određivanje spola u papagaja (plava u mužjaka i mnogo svijetlija u ženki). Taj primjer svakodnevno možemo slijediti u određivanju spola u praksi.

5. ZAKLJUČAK

Ptice posjeduju mnoge morfološke osobitosti:

1. Pneumatizirane kosti te je takav kostur specifično prilagođen letu.
2. 4 specifična oblika zglobnih struktura kojima su povezani elementi gornje čeljusti, *os quadratum*
3. Jedan zatiljni kondil koji omogućava veću pokretljivost glave.
4. Stapanje kralješaka u jedinstvene strukture od čega je specifičan *symsacrum*.
5. Kostur nogu koji čini *os tibiotarsale* i *os tarsometatarsale*, te položaj prstiju po kojem su npr. *Psittacidae* zigodaktili
6. *M. pectoralis* zauzima u prosjeku 8 – 11 % tjelesne mase
7. 9 zračnih vrećica koje zauzimaju u prosjeku 15 % tjelesne šupljine
8. *Oropharynx* kao jedinstvena šupljina koju tvori usna šupljina sa ždrijelom
9. Specifična građa probavnog sustava: voljka, žljezdani i mišićni želudac, kloaka.
10. Glatka površina mozga bez brazda i vijuga.
11. Senzorni organ vida 2 – 8 puta jači od sisavaca.
12. Uglavnom je razvijen samo lijevi jajnik i jajovod koji se kao i parni mokraćovodi i sjemenovodi ulijevaju u urodeum.
13. Nemaju mokraćni mjehur.
14. Nemaju razvijene znojne žlijezde i limfne čvorove, ali imaju *gll. uropygii* smještenu dorzalno na bazi repa.

Poznavanje morfoloških osobitosti ptica naročito kućnih ljubimaca pomaže veterinarima u svakodnevnom kliničkom radu.

Temeljeno na provedenim mnogobrojnim istraživanjima kao i već poznatim podacima o morfološkim osobitostima ptica kućnih ljubimaca, ostaje i dalje mnogo prostora za daljnja istraživanja.

6. LITERATURA

1. AIZAWA, J. C. TIVANE, M.N. RODRIGUES, P.G. WAGNER, D.B. CAMPOS, R.R. GUERRA, M.A. MIGLINO (2013): Gross Anatomical Features of the Gastrointestinal Tract (GIT) of Blue and Yellow Macaws (*Ara Ararauna*) - Oral Cavity and Pharynx. *Anat. Histol. Embryol.* 42, 420 - 424.
2. BAEHAQI, I., T.R. SARASWATI, E.Y. WACHIDAH YUNIWARTI (2018): Sex Determination in Male and Female *Melopsittacus undulates* using a Morphometric Method. *Biosaint.* 10 (3), 533 – 588.
3. BAUMEL, J.J., A.S. KING, J.E. BREAZILE, H.E. EVANS, J.C. VANDEN BERGE (1993): *Handbook of avian anatomy: Nomina anatomica avium.* Nutall Ornithological club. 2nd ed., pp. 89, 90, 92, 213, 401, 516.
4. BAYÓN, A., R.M. ALMELA (2007): The lymphoid tissue associated with the conjunctiva, together with the Harderian gland plays an important role in the humoral immunological defence of the ocular surface. *Avian ophthalm.* 3EJCAP - Vol. 17, Iss 3, 1 - 13.
5. BAYÓN, A., R.M. ALMELA, J. TALAVERA (2007): Avian ophthalmology. *European J. of Compan. Anim. Practice* 17, pp. 253-266.
6. BELLS, V. (2006): *Feeding in domestic vertebrates: From structure to behavior.* CABI Publishing, Oxfordshire, p.15.
7. BENNET, A.T., I.C. CUTHILL (1994): Ultraviolet vision in birds: What is its function? *Vis. Res.* 34, 1471 - 1478.
8. BIENZLE, D., D.A. SMITH (1999): Heterophilic leucocytosis and granulocytic hyperplasia associated with infection in a cockatoo. *Comp. Haematol. Internat.* 9, 193 – 197.

9. BIEWENER, A.A. (2011): Muscle function in avian flight: achieving power and control; *Philos. Trans. R. Soc. Lond. B. Biol. Sci.* 366, 1496 – 1506.
10. BLACKBURN, R., D. PRASHAD (1990): The avian renal portal system: a model for studying nephrotoxicity of xenobiotics. *Toxicol. Let.* 53, pp. 219 - 221
11. BOCK, W.J. (1964): Kinetics of avian skull. *J. Morph.* 114, 1.
12. BOCK, W.J. (1999): Avian cranial kinesis revisited. *Acta ornithol.* 34, 2 - 4.
13. BOUT, R.G., A. ZWEERS (2001): The role of cranial kinesis in birds. *Comp. Biochem. Physiol., Part A: Molec. & Integ. Physiol.* 131, 197 - 205.
14. BRANTON, S.L., B.D. LOTT, G.W. MORGAN, J.W. DEATON (1988): Research Note: Position of Meckel's Diverticulum in Broiler-Type Chickens. *Poul. Sci.* 67, 677 - 679.
15. BURGGREN, W.W., J. FLORES SANTIN, M. ROJAS ANTICH (2016): Cardio-respiratory development in bird embryos: new insights from a venerable animal model. *R. Bras. Zootec.* 11, 709 – 728.
16. CAMPBELL, T.W. (1988): Avian Hematology and Cytology in Avian medicine, principles an application. Iowa State University Press. Ch.9, pp. 177, 181,19.
17. CANOVILLE, A., M.H. SCHWEITZER, L.E. ZANO (2019): Systemic distribution of medullary bone in the avian skeleton: ground truthing criteria for the identification of reproductive tissues in extinct Avemetatarsalia. *BMC Evolut. Biol.* 19, 71, 1402 - 1407.
18. CARRIL, J., C.P. TAMBUSI (2015): Development of the Superaltricial Monk Parakeet (Aves, Psittaciformes): Embryo Staging, Growth, and Heterochronies. *Anat. Rec.* 298,1836 - 1847.
19. CARRIL, J., F.J. DEGRANGE, C.P. TAMBUSI (2015): Jaw myology and bite force of the Monk Parakeet (Aves, Psittaciformes). *J. Anat.* 227, 34 – 44.

20. CARRIL, J., C.P. TAMBUSI, F.J. DEGRANGE, M.J. BENITEZ SALIVAR, M.B.J. PICASSO (2016): Comparative brain morphology of Neotropical parrots (Aves, Psittaciformes) inferred from virtual 3D endocasts. *J. Anat.* 229, 239 – 251.
21. CARSIA, R.W. (2015): Adrenals. In Sturkie's *Avian Physiology*, 6th ed., pp. 577 - 611.
22. CATROXO, M.H.B., M.A.I. LIMA, C.E.M.P.D.M. CAPELLARO (1997): Histological aspects of the stomach (proventriculus and gizzard) of the red-capped cardinal (*Paroaria gularis gularis*, LINNAEUS, 1766). *Rev. chil. anat.* 15, 19 - 27.
23. CAVINATTO, C.C., A.P.R.N. ARMANDO, L.K.S. CRUZ, E.M.M. DE LIMA, M.I.S. SANTANA (2016): Anatomical description of Amazona gender parrot's skeletons through the use of radiography. *Pesq. Vet. Bras.* 36, 123 -130.
24. CHEN, C.F., J. FOLEY, P.-C. TANG, A. LI, T.X. JIANG, P. WU, R.B. WIDELITZ, C.M. CHUONG (2015): Development, Regeneration, and Evolution of Feathers. *Annu. Rev. Anim. Biosci.* 3, 169 – 195.
25. CODD, J.R. (2010): Uncinate Processes in Birds: Morphology, Physiology and Function. *Comp. Biochem. Physiol. A Mol. Integr. Physiol.* 156, 303 - 308.
26. CRACRAFT, J. (1981): Toward a phylogenetic classification of the recent birds of the world (Class Aves). *Auk* 99, 681- 714.
27. DACKER, C.G., S. ARKLE, D.J. COOK, I.M. WORMSTONE, S. JONES, M. ZAIDI, Z.A. BASCAL (1993): Medullary bone and avian calcium regulation. *J. Exp. Biol.* 184, 63–88.
28. DAWSON, A. (2015): Avian Molting. In Sturkie's *Avian Physiology*, 6th ed., Academic Press is an imprint of Elsevier, p. 911.
29. DE CARVALHO, C.M., A.C. DA VEIGA RODARTE - ALMEIDA, M.I. SILVA SANTANA, P. DINIZ GALERA (2018): Avian ophthalmic peculiarities. *Ciência Rural*, Santa Maria 48, pp 1 - 8.

30. DELVES, P.J. (1998): Encyclopedia of Immunology, 2nd edition, p. 3993.
31. DENBOW, D.M. (2015): Gastrointestinal anatomy and physiology. In: Whittow GC, editor. Strurkie's avian physiology. 6th ed. San Diego: Academic, pp 337–361.
32. DONELEY, B. (2010): The digestive tract. In: Avian medicine and surgery in practice: Companion and aviary birds. Manson Publishing Ltd., London, UK, pp. 16–19.
33. DOUBE, M., M.M. KLOSOWSKI, A.M. WIKTOROWICZ-CONROY, J.R. HUTCHINSON, S.J. SHEFELBINE (2011): Trabecular bone scales allometrically in mammals and birds. *Proc. Biol. Sci.* 278, 3067 – 3073.
34. DUBACH, M. (1981): Quantitative analysis of the respiratory system of the house sparrow, budgerigar and violet-eared hummingbird. *Respir. Physiol.* 46, 43 – 60.
35. DUNCKER H.-R. (1971): The lung-air sac system of birds. A contribution to the functional anatomy of the respiratory apparatus. *Advances in Anatomy, Embryol. and Cell Biol.* 45, 1 – 171.
36. DUNNING, J.B. Jr. (1993.): CRC handbook of avian body masses. CRC Press LLC, SAD.
37. DÜZLER, A., Ö. ÖZGEL, N. DURSUN (2006): Morphometric Analysis of the Sternum in Avian Species. *Turk. J. Vet. Anim. Sci.* 30, 311- 314.
38. DYCE, K.M., W.O. SACK, C.J.G. WENSING (2017): Textbook of Veterinary Anatomy. Saunders, 5th ed., pp. 787, 791-792, 798, 1397, 1399, 1400, 1401, 1411.
39. FELICE, R.N., P.M. O'CONNOR (2014): Ecology and caudal Skeletal Morphology in Birds: The Convergent Evolution of Pygostyle Shape in Underwater Foraging Taxa. *PLoS One* 26.
40. GALVAN, I., F. SOLANO (2016): Bird Integumentary Melanins: Biosynthesis, Forms, Function and Evolution. *Int. J. Mol. Sci.* 17, 520.

41. GOTTSCHALDT, K.-M. (1985): Structure and function of avian somatosensory receptors. In A. S. King and J. McLelland (eds.), Form and function in birds 3, Academic Press, London, pp. 375 – 461.
42. GUSSEKLOO, S.W.S., J. CUBO (2013): Flightlessness Affects Cranial Morphology in Birds. Zool. (Jena) 116, 75 - 84.
43. HALL, M.I. (2008): The anatomical relationships between the avian eye, orbit and sclerotic ring: implications for inferring activity patterns in extinct birds. J. Anat. 212, 781 – 794.
44. HARRISON, G.J., T.L. LIGHTFOOT (2006): Clinical avian medicine. Spix publishing. Vol.1 , Chap. 14, p. 411.
45. HARRISON, G.J., T.L. LIGHTFOOT (2006): Clinical avian medicine. Spix publishing. Vol.2 , Chap. 17, p. 494.
46. HARTMAN, F.A. (1955): Heart weight in birds. Condor. 57, 221 - 238.
47. HEDRIC, T.L., B.W. TOBALSKE, A.A. BIEWENER (2003): How cockatiels (*Nymphicus hollandicus*) modulate pectoralis power output across flight speeds. J Exp. Biol. 206, 1363 - 1378.
48. HERNANDEZ-DIVERS, S.J. (2002): Therapeutic Techniques of Birds, Scientific presentation, WSAVA Congress 3rd - 5th October 2002, Granada, Spain.
49. HOMBERGER, D. G. (1980): Funktionelle-morphologische Untersuchungen zur Radiation der Ernährungs- und Trinkmethoden der Papagaeien (Psittaci). Bonn. Zool. Monogr. 13, 192.
50. HOMBERGER, D. G., A. H. BRUSH (1986): Functional-morphological and biochemical correlations of the keratinized structures in the African Grey Parrot, *Psittacus erithacus* (Aves). Zoomorph. 106, 103-114.

51. HOMBERGER, D. G., K. N. DE SILVA (2000): Functional microanatomy of the feather-bearing integument: Implications for the evolution of birds and avian flight. *Amer. Zool.* 40, 553 - 574.
52. HUNT, S.P., N. BRECHA (1984): The avian optic tectum: a synthesis of morphology and biochemistry. In: Vanegas H (ed.) *Comparative Neurobiology of the Tectum*. NY: Plenum Press, pp. 619–648.
53. HUI, C.A. (2002): Avian Furcula Morphology May Indicate Relationships of Flight Requirements Among Birds. *J. Morphol.* 251, 284 - 293.
54. IWANIUK, A.N., J.E. NELSON (2002): Can endocranial volume be used as an estimate of brain size in birds? *Can. J Zool.* 80, 16 - 23.
55. JARVIS, E.D., O. GÜNTÜRKÜN, L.BRUCE, A. CSILLAG, H. KARTEN, W. KUENZEL, L. MEDINA, G. PAXINOS, D.J. PERKEL, T. SHIMIZU, G. STRIEDTER, J.M. WILD, G.F. BALL, J. DUGAS-FORD, S.E. DURAND. G.E. HOUGH, S. HUSBAND, L. KUBIKOVA, D.W. LEE, C.V. MELLO, A POWERS, C. SIANG, T.V. SMULDERS, K. WADA, S.A. WHITE, K. YAMAMOTO, J. YU, A. REINER. A.B. BUTLER) (2005): Avian brains and a new understanding of vertebrate brain evolution. *Nat. Rev. Neurosci.* 6: 151–159.
56. JENNI, L., K. GANZ, P. MILANESI, R. WINKLER (2020): Determinants and constraints of feather growth. *PLoS ONE* 15, 2 - 10.
57. KAWABE, S., T. SHIMOKAWA, H. MIKI, S. MATSUDA, H. ENDO (2013): Variation in avian brain shape: relationship with size and orbital shape. *J. Anat.* 223, 495 – 508.
58. KIEROŃCZYK, B., M. RAWSKI, J. DŁUGOSZ, S. ŚWIĄTKIEWICZ, D. JÓZEFAK (2016): Avian crop function – A review. *Ann. Anim. Sci.* 16, 1 – 26.

59. KING, A.S, J. McLELLAND (1984): Digestive system. In: Birds: their structure and function. London: Bailliere Tindall, pp. 85–109.
60. KLASING, K.C. (1999): Avian gastrointestinal anatomy and physiology. *Semin. Avian Exot. Pet. Med.* 8, 42 – 50.
61. KOZARIĆ, Z. (1988): Histološke i histoenzimatske osobitosti površnog prsnog mišića u funkciji leta nekih ptica. Disertacija, Zagreb.
62. KÖPPL, C. (2015): Avian hearing. In *Sturkie's Avian Physiology*, 6th ed., pp. 71 - 73.
63. LANGENFELD, M.S. (1992): Systema digestorium, s. apparatus digestorius. In: *Chicken anatomy (in Polish)*. Scientific Publishing Company PWN, pp. 91–117.
64. LANGLOIS, I. (2003) : The anatomy, physiology, and diseases of the avian proventriculus and ventriculus. *Vet. Clin. Exot. Anim.* 6, 85 – 111.
65. LARSEN, O.N., F. GOLLER (2002): Direct Observation of Syringeal Muscle Function in Songbirds and a Parrot. *J. Exp. Biol.* 205 (Pt 1), 25 - 35.
66. LIERZ, M. (2003): Avian renal disease: pathogenesis, diagnosis, and therapy. *Vet .Clin. Exot. Anim.* 6, 29 – 31.
67. LINNAEUS, C. (1798.): *Systema naturæ per regna tria naturæ, secundum classes, ordines, genera, species, cum characteribus, differentiis, synonymis, locis.* II. Aves, 10th ed.
68. LIU, H., Z. CHEN, G. GAO, C.SUN, Y. LI, Y. ZHU (2019): Characterization and comparison of gut microbiomes in nine species of parrots in captivity. *Symb.* 78, 241 – 250.
69. LOMBARDO, M.P., P.A. THORPE, B.M. BROWN, K. SIAN (2008): Digit Ratio in Birds. *Anat. Rec. (Hoboken)* 291, 1611 - 1618.
70. LUCAS, A. M., P. R. STETTENHEIM (1972): Avian anatomy. Integument. *Agriculture Handbook* 362, U.S. Dept. Agric., Washington, D.C.

71. LUMEIJ, J.T. (1994): Gastroenterology. In: Avian medicine: principles and application. Lake Worth: Wingers Publishing; pp. 498-499.
72. NORRIS, D.O., K.H. LOPEZ (2011): Hormones and Reproduction of Vertebrates 4: Birds, Elsevier, p. 1.
73. MACKLEPRANG, R., F. GOLLER (2013): Ventilation patterns of the songbird lung/air sac system during different behaviors. J. Exp. Biol. 216, 3611 – 3619.
74. MAINA, J.N., M.A. ABDALLA, A.S. KING (1982): Light Microscopic Morphometry of the Lung of 19 Avian Species. Acta Anat. (Basel) 112, 264 - 270.
75. MAINA, J.N. (2014): The design of the avian respiratory system: development, morphology and function. Biol. Rev. 81, 545 - 579.
76. MARK, M., F.M. RIJLI, P. CHAMBON (1997.): Homeobox genes in embryogenesis and pathogenesis. Pediatric Research 42, 421 – 429.
77. MARTINEZ, M., F.E. MARTINEZ, M.A. STEFANINI, H. GUIDA (2003): Morphological study of the tongue of budgerigar (*Melopsittacus undulatus*). Int. J. Morph., 21, 117-122.
78. MCGRAW, K.J., R.J. SAFRAN, K. WAKAMATSU (2005): How feather colour reflects its melanin content. Funct. Ecol. 19, 816 - 821.
79. McLELLAND, J. (1991): Digestive system. In: A colour atlas of avian anatomy. Wolfe Medical Publications Ltd., London. pp. 47 - 65.
80. McLELLAND, J. (1993): Apparatus digestorius [systema alimentarium]. In: Handbook of avian anatomy: nomina anatomica avium, Baumel J., King A.S., Breazile J.E., Evans H.E., Berge J.C.V. (eds.). Cambridge, MA: Publications of the Nuttall Ornithological Club, USA 23, pp. 301 – 328.

81. MENON, G.K., S.K. AGGARWAL, A.M. LUCAS (1981): Evidence for the holocrine nature of lipid secretion by avian epidermal cells: A histological and fine structural study of rictus, toe web and the uropygial gland. *J. Morphol.* 167-185-199.
82. MICALLI, A., A. PISANI, C. VENTRICI, D. PUZZOLO, A.M. ROSZKOWSKA, R. SPINELLA, P. ARAGONA (2012): Morphological and Morphometric Study of the Pecten Oculi in the Budgerigar (*Melopsittacus Undulatus*). *Anat Rec (Hoboken)* 295, 540 - 550.
83. MITCHELL, J., C. LEFEVRE, J. CUBO (2017): Bone histological correlates of soaring and high-frequency flapping flight in the furculae of birds. *Zool. (Jena)* 122, 90 - 99.
84. MOYNIHAN, K., F. STOCKDALE, D. BADER (2010): An Overview of Avian Heart Structure and Development. In: *Heart Development and Regeneration*, p.121-133.
85. NIETHAMMER, G. (1993): Anatomisch-histologische und physiologische Untersuchungen über die Kropfbildung der Vögel. *Z. Wiss. Zool. Abt.* 144, 12 – 101.
86. NUDDS, R.L. (2007): Wing-bone length allometry in birds. *J. Avian Biolog.* 38, 518.
90. NUDDS, R.L., G.J. DYKE, J.M.V. RAYNER (2004.): Forelimb proportions and the evolutionary radiation of Neornithes. *Proc. R. Soc. B (Suppl.)* 271, 324 – 327.
91. OLSEN, G.H. (2003): Oral biology and beak disorders of birds. *Vet. Clin. Exot. Anim.* 6, 505 – 509.
92. OROSZ, S. (2013): *Why Birds Eyes Are So Different From Ours*. Lafeber Company.
93. PEARN, S.M., A.T.D. BENNET, I.C. CUTHILL (2001): Ultraviolet vision, fluorescence and mate choice in a parrot, the budgerigar *Melopsittacus undulatus*. *Proc. R. Soc. Lond. B.* 268, 2273.
94. PINES, M., R. RESHEF (2015): *Polutry Bone Development and Bone Disorders*. In *Sturkie's Avian Physiology*, 6th ed., Academic Press is an imprint of Elsevier, pp 367 - 377, 577 - 611.

95. POLLARD, A.S., S. BOYD, I.M. McGONELL, A.A. PITISILLIDES (2017) : The role of embryo movement in the development of the furcula. *J. Anat.* 230, 435 - 444.
96. POWELL. F.L., P. SCHEID (1989): Physiology of gas exchange in the avian respiratory system. In: King AS, McLelland J (eds) *Form and function in birds*, vol 4. Academic Press, London, pp 393–437.
97. PURVIS, A., A. RAMBAUT (1995): Comparative analysis by independent contrasts (CAIC): an Apple Macintosh application for analysing comparative data. *Comp. Appl. Biosc.* 11, 247 – 251.
98. QUAY, W.B. (1986): Uropygial Gland. In: *Biology of the Integument - 2 Vertebrates*. Springer, Berlin, Heidelberg, pp. 248-249.
99. RAMACHANDRAN, R. (2018): *Encyclopedia of Reproduction (2nd Edt.)*, Chicken: Female reproduction. Vol.6, 586 - 594.
100. RAYNER, J.M.V. (1985): *Vertebrate flight, a bibliography to 1985*. – University of Bristol Press, Bristol. 1st Edt.
101. RAZMADZE, D., A.A. PANYUTINA, N.V. ZELENKOV (2018): Anatomy of the forelimb musculature and ligaments of *Psittacus erithacus* (Aves: Psittaciformes). *J. Anat.* 233, pp 496 – 530.
102. REINER, A., L. MEDINA, C.L. VEENMAN (1998): Structural and functional evolution of the basal ganglia in vertebrates. *Brain Res. Rev.* 28, 235 – 284.
103. ROHLF, F.J., L.F. MARCUS (1993): A Revolution in Morphometrics. *Trends Ecol. Evol.* 8, 129 - 132.
104. RICKLEFS, R.E. (1996): Morphometry of the digestive passerine birds. *Cond.*, 98, 279 - 292.

105. SAKAS, P.S. (2002): Essentials of Avian Medicine: A Guide for Practitioners 2nd Edition, American Animal Hospital Association Press, 108, pp. 112 - 113.
106. SCAGNELLI, A.M., T.N. TULLY JR. (2017): Reproductive Disorders in Parrots. Vet .Clin. Exot. Anim. 20, 485.
107. SCANES, C.G. (2000): Sturkie's avian physiology. Elsevier inc., 6th edition, pp. 341, 551.
108. SERRANO, F.J., M. COSTA-PÉREZ, G. NAVALÓN , A . MARTÍN-SERRA (2020): Morphological Disparity of the Humerus in Modern Birds. Diversity 12, 173.
109. SHIMIZU, T., K. COX, H.J. KARTEN (1995): Intratelencephalic projections of the visual wulst in pigeons (*Columba livia*). Intratelencephalic projections of the visual wulst in pigeons (*Columba livia*). J Comp. Neurol. 359, 551 - 572.
110. SIBLEY, C.G., J.E. AHLQUIST (1990): Phylogeny and classification of birds: a study in molecular evolution. Yale Univer. Press, New Haven.
111. SILVA, J.P., M.C.R CASTIGLIONI, D.P. DOICHE, M.C. VETTORATO, J.L. FOGACA, M.J. MAMPRIM, S.C. RAHAL, L.C. VULCANO (2020): Radiographic Measurements of the Cardiac Silhouette in Healthy Blue-Fronted Amazon Parrots (*Amazona aestiva*). J. Avian. Med. Surg. 29, 26 - 31.
112. SILVA, I.A., L.C. VIEIRA, W.R.M. MANCINI, A.C.L. FAILLACE, M.I.S. SANTANA (2020): Radiographic anatomy of the cockatiel (*Nymphicus hollandicus*) axial and appendicular skeleton. Anat. Histol. Embriol. 49, 184 - 195.
113. SIVAK, J.G., M.E. ANDISON, M.T. PARDUE (1999): Vertebrate optical structure in: Adaptive Mechanisms in the Ecology of Vision. Springer Science & Business Media, 3, 86.

114. SOKAL, R.R., F.J. ROHLF (1995): Biometry: the principles and practice of statistics in biological research. W.H. Freeman and Company, New York, SAD.
115. SPEER, B., L.V. POWERS (2016): Anatomy and Disorders of the Beak and Oral Cavity of Birds. *Vet. Clin. Exot. Anim.* 19, 707 – 713.
116. STAMMER, A. (1961): Die Nervenendorgane der Vogelhaut. *Acta Universit. Szeged. Acta Biol. biol. Sci. Natur.* 7, 115 - 131.
117. STEVENS, C.E., I.D. HUME (1998): Contributions of Microbes in Vertebrate Gastrointestinal Tract to Production and Conservation of Nutrients. *Physiol. Rev.* 78, 393 –427.
118. STETTENHEIM, P.R. (2000): The Integumentary Morphology of Modern Birds— An Overview. *Int. Comp. Biol.* 40, 461 – 477.
119. STRUNK, A., G.H. WILSON (2003): Avian cardiology. *Vet. Clinics: Exot. Anim. Pract.* 6, 1 - 28.
120. TAYLOR, M., M.J. MURRAY (1999): Endoscopic examination and therapy of the avian gastrointestinal tract. *Semin. Avian Exot. Pet. Med.* 8, 110 – 114.
121. TRBOJEVIĆ VUKIČEVIĆ, T., S. GALIĆ, D. HORVATEK TOMIĆ, S. KUŽIR (2018): The morphological characteristics of the passive flexor mechanism of birds with different digit layout. *Vet. Arh.* 88, 125 - 138.
122. WAITE, D.W., M.W. TAYLOR (2015): Exploring the avian gut microbiota: current trends and future directions. *Front Microbiol.* 6, 673.
123. WANMI, N., I.C. SAMUEL, S.S. ABDULLAHI (2018): Anatomical Investigation into the Brain of Wild African Parrot (*Poicephalus senegalus versteri*): Gross and Quantitative Study. *Int. J Brain Cogn. Sci.* 7, 31 - 35.

124. WHITEHEAD, C.C. (2004): Overview of bone biology in the egg-laying hen. Poultr. Sci. 83, 193 - 199.
125. WRENCH, R., J. A. HARDY, R. I. C. SPEARMAN (1980): Sebokeratocytes of avian epidermis with mammalian comparisons. In R. I. C. Spearman and P. A. Riley (eds.), The skin of vertebrates. Symp. Linn. Soc. Lond., No. 9. Academic Press, London, pp. 47–56.
126. WYNDHAM, E. (2008): Moultr of Budgerigars *Melopsittacus undulatus*. Ibis 123,145 – 157.
127. ZAEFARIAN, F., M.R. ABDOLLAHI, A. COWIESON, V. RAVINDRAN (2019): Avian Liver: The Forgotten Organ. Animals 9, 1 - 5.
128. ZISWILER, V. (1965): Zur Kenntnis des Samenöffnens und der Struktur des hörnernen Gaumens bei körnerfressenden Oscines. J. Ornithol., 106, 1061 - 1048.
129. ZOBUNDŽIJA, M., V. GJURČEVIĆ-KANTURA, D. MIHELIC: Kratki pregled anatomije domaće peradi. Sveučilište u Zagrebu, Veterinarski fakultet, Skripta, 1996.

WEB IZVORI

1. <https://www.aavac.com.au/files/2012-08.pdf>
2. <https://birdsofseabrook.app.clemson.edu/taxa/t000c-evidence3.html>
3. <https://birdnationblog.wordpress.com/2016/11/01/meet-the-feet/dactyl-illustration1/>
4. <https://blog.imv-imaging.co.za/blog/2019/march/basics-of-avian-radiography/>
5. <https://www.budgie-info.com/budgie-digestion.html>
6. <http://bszm.elte.hu/anatomy/birds/52f/>
7. <https://lafeber.com/vet/tube-feeding-birds/>

8. <https://lissashea.com/petinfo/medical/radiograph.html>
9. <https://onlinelibrary.wiley.com/doi/pdf/10.1111/joa.12861>
10. <https://ornithology.com/ornithology-lectures/flight/>
11. <https://sites.google.com/site/brdsndw0rds/bird-s-body-plan/digestion>
12. <https://the-chicken-chick.com/whats-scoop-on-chicken-poop-digestive/>
13. <http://www.histology-of-birds.com/galleries.php?id=14>
14. <https://www.merckvetmanual.com/exotic-and-laboratory-animals/pet-birds/management-of-pet-birds>
15. <https://www.ncbi.nlm.nih.gov/pmc/articles/PMC5662002/>
16. <https://www.notesonzoology.com/pigeon/circulatory-system-of-pigeon-with-diagram-zoology/3778>
17. <https://www.pinterest.ca/pin/388294799103736888/>
18. <http://www.poultryhub.org/physiology/body-systems/nervous-systems-important-sensory-organs/>
19. https://www.researchgate.net/figure/A-lateral-view-of-the-skull-of-a-blue-and-gold-macaw-Ara-ararauna-showing-the_fig11_285761277
20. <https://www.sciencedirect.com/science/article/abs/pii/S109491940800028>

7. ŽIVOTOPIS

Rođena sam 23.07.1985. u Varaždinu. Nakon završene Opće gimnazije u Ivancu, 2004. godine upisala sam Veterinarski fakultet u Zagrebu.

Isti sam završila 2011. godine sa obranom diplomskog rada „Metode pripreme sperme bikova na gradijentu gustoće za oplodnju goveđih jajnih stanica *in vitro*“ pod mentorstvom prof. dr. sc. Samardžije i prof. dr. sc. Lojkić.

Nakon odrađenog stručnog staža u Veterinarskoj stanici Ivanec, 2013. godine položila sam stručni ispit kao i državni ispit.

Poslijediplomski stručni studij „Uzgoj i patologija egzotičnih kućnih ljubimaca“ upisala sam 2017. godine, sa željom stjecanja novih znanja vezano uz manje poznate i manje istražene vrste ljubimaca.

8. PRILOZI

Tablica 1. Osobitosti ptičjeg kostura (CARRIL i TAMBUSSI, 2015.).

Tablica 2. Faze razvoja embrija *Myiopsitta monachus* i njegova prosječna mjerenja (sa SE, standardna pogreška; df: n - 1) od 24 stadija nadalje (CARRIL i TAMBUSSI, 2015.).

Tablica 3. Tjelesna masa, moždana masa, i endokranijalni volumen, (prosjeak ± SD) za red Psittaciformes (IWANIUK i NELSON, 2002.).

Tablica 4. Morfometrijska analiza sternuma u ptičjih vrsta (DÜZLER i sur., 2006).

Tablica 5. Spolne razlike u lijevoj i desnoj 2P : 4P u običnog vrapca, lastavica, tigrice i kokoši (LOMBARDO i sur., 2008.).

Tablica 6. Masa mozga i drugih komponenti u gramima n = 10 (WANMI i sur., 2018.).

Tablica 7. Morfometrijske metode za utvrđivanje spola u tigrice (BAEHAQI i sur., 2018.).

Tablica 8. Boja pokljunice za točno određivanje spola u papiga (BAEHAQI i sur., 2018.).