

UTJECAJ PENTADEKAPEPTIDA BPC 157 NA CIJELJENJE KOLOKOLIČNE ANASTOMOZE U UVJETIMA VENSKE KONGESTIJE U ŠTAKORA

Đuzel, Antonija

Doctoral thesis / Disertacija

2022

Degree Grantor / Ustanova koja je dodijelila akademski / stručni stupanj: **University of Zagreb, Faculty of Veterinary Medicine / Sveučilište u Zagrebu, Veterinarski fakultet**

Permanent link / Trajna poveznica: <https://um.nsk.hr/um:nbn:hr:178:652739>

Rights / Prava: [In copyright](#) / [Zaštićeno autorskim pravom.](#)

Download date / Datum preuzimanja: **2024-07-27**



Repository / Repozitorij:

[Repository of Faculty of Veterinary Medicine -
Repository of PHD, master's thesis](#)





Sveučilište u Zagrebu

VETERINARSKI FAKULTET

Antonija Đuzel

**UTJECAJ PENTADEKAPEPTIDA BPC
157 NA CIJELJENJE KOLOKOLIČNE
ANASTOMOZE U UVJETIMA VENSKE
KONGESTIJE U ŠTAKORA**

DOKTORSKI RAD

Zagreb, 2022.



University of Zagreb

THE FACULTY OF VETERINARY MEDICINE

Antonija Đuzel

**INFLUENCE OF PENTADECAPEPTIDE
BPC 157 ON HEALING OF COLON-
COLONIC ANASTOMOSIS UNDER
VENOUS CONGESTION CONDITIONS IN
RATS**

DOCTORAL THESIS

Zagreb, 2022.



Sveučilište u Zagrebu

VETERINARSKI FAKULTET

ANTONIJA ĐUZEL

**UTJECAJ PENTADEKAPEPTIDA BPC
157 NA CIJELJENJE KOLOKOLIČNE
ANASTOMOZE U UVJETIMA VENSKE
KONGESTIJE U ŠTAKORA**

DOKTORSKI RAD

Mentori:

Prof. dr. sc. Predrag Sikirić

Prof. dr. sc. Branka Artuković

Zagreb, 2022.



University of Zagreb

THE FACULTY OF VETERINARY MEDICINE

Antonija Đuzel

**INFLUENCE OF PENTADECAPEPTIDE
BPC 157 ON THE HEALING OF COLON-
COLONIC ANASTOMOSIS
UNDER VENOUS CONGESTION
CONDITIONS IN RATS**

DOCTORAL THESIS

Supervisors:

Prof. dr. sc. Predrag Sikirić

Prof. dr. sc. Branka Artuković

Zagreb, 2022.



Sveučilište u Zagrebu

VETERINARSKI FAKULTET

IZJAVA

Ja, Antonija Đuzel, potvrđujem da je moj doktorski rad izvorni rezultat mojega rada te da se u njegovoj izradi nisam koristila drugim izvorima do onih navedenih u radu.

-

Zagreb, 2022.

ZAHVALE

Zahvaljujem mentorima, profesorici Branki Artuković i profesoru Predragu Sikiriću, na ukazanom povjerenju te na ljudskoj i profesionalnoj podršci koje su mi pružali pri provođenju istraživanja i izradi disertacije, profesorici Aniti Škrtić na izradi patohistološke analize, profesoru Ljubi Barbiću na iznimnoj moralnoj i tehničkoj pomoći, svim nastavnicima Veterinarskog fakulteta Sveučilišta u Zagrebu kao i gospođi Vedrani Pšenici na iskazanoj profesionalnosti i dostupnosti te svim suradnicima iz laboratorija prof. Sikirića na Zavodu za farmakologiju Medicinskog fakulteta Sveučilišta u Zagrebu na prijateljstvu, razumijevanju, vremenu i tehničkoj podršci koje su mi poklonili za vrijeme provođenja istraživanja. Također, zahvaljujem svim prijateljima i kolegama koji su na bilo koji način doprinijeli ostvarenju ovog rada.

Na kraju, posebno zahvaljujem mojim roditeljima, bratu i sestri na beskrajnoj ljubavi koju su mi tijekom života dali. Ovaj rad posvećujem mojim roditeljima, Ani i Marijanu, kao simboličan znak zahvalnosti za sva odricanja koja su zbog mene podnijeli.

UTJECAJ PENTADEKAPEPTIDA BPC 157 NA CIJELJENJE KOLOKOLIČNE ANASTOMOZE U UVJETIMA VENSKE KONGESTIJE U ŠTAKORA

Sažetak

Venska kongestija debelog crijeva je stanje zastoja venske cirkulacije debelog crijeva koje uzrokuje edem stijenke i smanjenje arterijske irigacije crijeva. U takvim je uvjetima cijeljenje kolokolične anastomoze rizično pa se na kongestiranom crijevu obično ne radi primarna anastomoza nego kolostoma. Pentadekapeptid BPC 157 je sintetski oblik aktivnog terminalnog dijela ljudskog želučanog proteina koji se u dosadašnjim istraživanjima pokazao kao važan promotor cijeljenja različitih tkiva, uključujući i različite dijelove probavne cijevi, te kao snažan aktivator kolateralne cirkulacije. U procesu cijeljenja stimulira stvaranje granulacijskog tkiva i organizaciju kolagena, smanjuje edem i stimulira angiogenezu.

U ovom istraživanju je ispitano djelovanje pentadekapeptida BPC 157 na cijeljenje kolokolične anastomoze u uvjetima venske kongestije debelog crijeva izazvane podvezivanjem kaudalne mezenterične vene u štakora. Pokus je izveden na 105 mužjaka laboratorijskih životinja soja Wistar, tjelesne mase 200-220 g, u dobi 8-10 tjedana. Životinje su bile podijeljene u 15 skupina i 5 vremenskih intervala (3, 5, 7, 15 i 30 dana), a svaka se skupina sastojela od 7 životinja. Nakon postizanja kongestije silaznog dijela debelog crijeva učinjena je transekcija debelog crijeva i pripadajućeg mezokolona, a zatim je kreirana terminoterminalna kolokolična anastomoza. Tretirane životinje su nakon kreiranja anastomoze intraperitonealno dobile jednokratno pentadekapeptid BPC 157 u dozi 10 µg/kg ili 10 ng/kg, a kontrolne životinje su na isti način dobile fiziološke otopinu u dozi 5 mL/kg. U postoperacijskom periodu tretirane životinje su primale pentadekapeptid BPC 157 u dozi 10 µg/kg/dan ili 10 ng/kg/dan peroralno.

Popuštanje kolokolične anastomoze je evidentirano kod 31,42 % kontrolnih životinja (11/35) i kod 2,85 % tretiranih životinja (2/70). Priraslice i smetnje pasaže su bile

značajno manje izražene kod tretiranih životinja. Volumen venskih arkada debelog crijeva i broj venskih kolaterala između dviju susjednih venskih arkada uz oralnu i aboralnu stranu anastomoze su bili značajno veći kod tretiranih skupina. Edem i nekroza su bili značajno manje izraženi kod tretiranih životinja. Granulacijsko tkivo se javilo ranije kod tretiranih skupina uz vidljivu organizaciju kolagenih i retikulinskih vlakana dok kontrolne skupine životinja nisu imale organizaciju cijeljenja. Epitelizacija anastomoze se javila ranije i na kraju pokusa je bila značajno veća kod tretiranih životinja. Testiranjem anastomoze pokazana je veća čvrstoća anastomoze tretiranih životinja. Nije bilo statistički značajne razlike između skupina koje su dobivale pentadekapeptid BPC 157 10 µg/kg i skupina koje su dobivale pentadekapeptid BPC 157 10 ng/kg.

Rezultati upućuju na značajno bolje cijeljenje kolokolične anastomoze kod tretiranih životinja, potvrđuju rezultate dosadašnjih istraživanja i sugeriraju mogućnost primjene pentadekapeptida BPC 157 u abdominalnoj kirurgiji.

Ključne riječi: pentadekapeptid BPC 157, venska kongestija, kolokolična anastomoza, cijeljenje anastomoze, popuštanje anastomoze

INFLUENCE OF PENTADECAPEPTIDE BPC 157 ON HEALING OF COLON-COLONIC ANASTOMOSIS UNDER VENOUS CONGESTION CONDITIONS IN RATS

Extended abstract

Background and objectives: Although great progress in colorectal surgery was achieved during the last few decades, the problem of colorectal anastomosis dehiscence, with resulting morbidity and mortality, remains to this day. Colonic anastomosis creation is an everyday procedure in abdominal surgery and basically does not differ from any other anastomosis creation. A particular type of colonic anastomosis is a colorectal-coloanal anastomosis, special due to rectum vascularization, absence of the serosa in the subperitoneal part of the rectum, and difficulty with the surgical procedure due to narrow space in the true pelvis. Thus, literature that focuses on colonic anastomoses usually refers to the colorectal anastomosis. Intestinal anastomosis healing is a complicated process that depends on the patient's general state, intestine state, technical conditions, and surgeon's knowledge and experience. Among many factors that affect the process of anastomosis healing, one of the most important is adequate arterial and venous circulation of the intestines. Colonic congestion is defined as colonic venous circulation stasis that causes intestinal wall edema and reduction of arterial irrigation, which is often observed in patients that suffer from colonic obstruction ileus caused by malignant tumors. Although ischemia and congestion both lead to tissue hypoxia, intestinal congestion is considered a more serious and complicated condition. By comparing ischemic and venous congestion intestinal injury, destruction of the intestinal mucosa induced by venous congestion arises earlier and is slower to normalize after etiological factor removal, which makes intestinal congestion-reperfusion injury much more severe than ischemic-reperfusion injury. Colonic congestion is usually found in patients suffering from ileus caused by malignant tumors located in the colon, and in those cases, a colostomy is preferred over anastomosis creation. In case of venous congestion, meaning compromised venous circulation, primary anastomosis is usually not performed because congested intestinal anastomosis

healing is risky and burdened with a high possibility of anastomosis dehiscence with accompanying peritonitis or intraabdominal abscess. Thus, colostomy is usually performed in those cases.

Pentadecapeptide body protective compound 157 (BPC 157) is a terminal part of the BPC protein crucial for its activity. Pentadecapeptide BPC was isolated from human gastric juice and is found to need no additional carriers for absorption and to be stable in human gastric juice. The synthetic form of BPC 157 has been examined in great detail and scope via experimental research that has shown its positive effects on burn healing, gastric and duodenal ulcer healing, different fistula of the gastrointestinal tract, and intestinal anastomosis healing. The effectiveness of pentadecapeptide BPC 157 in healing promotion has been investigated in different animal models, proving its effect on connective tissue and blood vessels. In a burn animal model, it was shown that BPC 157 attenuates the inflammatory response, lessens the edema and necrosis of the burnt skin, and enhances collagen organization, angiogenesis, and tissue epithelization. In an animal model of esophagogastric anastomosis and colon-colonic anastomosis in cysteamine colitis caused by rectal cysteamine enema, greater mortality and anastomosis dehiscence was found in control groups, in contrast to treated groups. Pentadecapeptide BPC 157 helps the healing process by stimulating granulation tissue creation and collagen organization, as well as reducing the edema and stimulating angiogenesis. Recent studies have shown that pentadecapeptide BPC 157 activates anatomically present collateral circulation in arterial or venous obstruction conditions and thus lessens the negative impact of vascular obstruction. The exact mechanism of action of pentadecapeptide BPC 157 is still not clarified in full, but its effects on different tissues and organs are explained through many different interacting systems, the most important one being the NO system. It has been proven that pentadecapeptide BPC 157 induces NO formation and interferes with agonists (L-arginine, NO substrate) and antagonists (L-NAME) of the NO system. By inducing NO synthesis, pentadecapeptide BPC 157 stimulates vasodilatation in the early stages of the healing process. Additionally, in early stages of the healing process, pentadecapeptide BPC 157 stimulates the production of EGR1, crucial for activation of genes that code for various cytokines and growth factors, thus stimulating collagen production and organization. It has been established that pentadecapeptide BPC 157 stimulates expression of EGR-1

mRNA 15 minutes after application, and 30 minutes after application, BPC 157 stimulates NAB2 mRNA expression, which is a corepressor of EGR-1. Hsieh et al. have demonstrated that pentadecapeptide BPC 157 affects aortic tone via NO synthesis stimulation through the Src-Cav-1-eNOS signal pathway. The angiogenesis-modulating potential of pentadecapeptide BPC 157 manifests through stimulation of VEGF and VEGFR2 expression, which was examined in an animal model of limb ischemia. Pentadecapeptide BPC 157 increased VEGFR2 expression in blood vessel endothelium and thus enabled quick reestablishment of the circulation through the ischemic extremity. Angiomodulatory effects of pentadecapeptide BPC 157 were also examined in an animal model of duodenal lesions caused by ligation of superior anterior pancreaticoduodenal vein that revealed that pentadecapeptide BPC 157 causes collateral circulation activation through the NO system, and thus attenuates the congestion and duodenal mucosal lesions development. To this day, pentadecapeptide BPC 157 was administered in various different doses ($\mu\text{g}/\text{kg}$, ng/kg , or pg/kg) and applied in various different modes of drug delivery (locally: baths, cremes, eyedrops; systemically: intraperitoneally, intragastrically, perorally). Additionally, to this day no serious toxicity of pentadecapeptide BPC 157 has been noted. Based on described effects of pentadecapeptide BPC 157, we hypothesized that pentadecapeptide BPC 157 may have positive effects on colon-colonic anastomosis healing under venous congestion conditions. The aim of this study is to examine the effect of pentadecapeptide BPC 157 on colon-colonic anastomosis healing under venous congestion conditions caused by ligation of the caudal mesenteric vein in rats.

Material and methods: The experiment was performed using 105 male albino Wistar rats, bodyweight 200-220 g, aged 8-10 weeks, divided into 15 groups and 5 time intervals (3, 5, 7, 15, or 30 days). Each group included 7 animals. For each time interval, there was one control group, one treated group that received pentadecapeptide BPC 157 dose of $10\mu\text{g}/\text{kg}$, and the second treated group that pentadecapeptide BPC 157 dose of $10\text{ng}/\text{kg}$. Two different doses of BPC 157 were used to examine the dose-dependent effect of BPC 157. Animals were anesthetized via intraperitoneal injection containing diazepam $5\text{ mg}/\text{kg}$ (Apaurin, Krka, Slovenia), thiopental $50\text{ mg}/\text{kg}$ (Thiopental Injection BP, Rotexmedica, Germany), and buprenorphine $1\text{ mg}/\text{kg}$ (Bupredine Multidose, Dechra, Great Britain).

In deeply anesthetized rats, median laparotomy was performed and caudal mesenteric vein (CMV) was ligated to achieve venous congestion in the descending colon. After venous congestion was achieved, transection of the colon descendens and adjacent mesocolon was done, after which terminoterminal colon-colonic anastomosis was created. After anastomosis creation, treated animals received pentadecapeptide BPC 157 intraperitoneally in doses 10 µg/kg or 10 ng/kg and control animals were given 1 mL saline, also intraperitoneally. At each time interval (3, 5, 7, 15 or 30 days postoperatively) animals were again deeply anesthetized and relaparatomised to examine macroscopic changes: anastomosis dehiscence, adhesions, anastomosis passability, and venous arcade (*vasa recta*) presentation on the ventral and dorsal side of the colon, orally and aborally from the anastomosis. The anastomosis was tested as follows: intestinal clamps were used to occlude the descending colon 2.5 cm orally and 2.5 cm aborally from the anastomosis site and saline was applied intraluminally until volume that caused anastomosis leakage was reached. The colonic segment containing the anastomosis was explanted from euthanized animals (2 cm orally and 2 cm aborally from the anastomosis site). Surrounding mesocolon was removed from the resected part of the colon, the resected part was then rinsed in saline, placed over a styrofoam panel, and submerged into 4% formaldehyde solution for histopathological analysis. Mentioned analysis was performed by two independent pathologists who had no previous knowledge of tissue specimens. 5 fields of view were analyzed using 200x magnification. The morphological analysis included epithelisation, necrosis, edema, and granulation tissue formation evaluation. Histochemical coloring methods included hemalaun-eosine, Gomori for reticulin fibers and Masson for collagen fibers, and immunohistochemical coloring SMA for new smooth muscle cells visualization. All stages of the experiment were recorded using a Veho Discovery VMS-004 Deluxe USB camera with a microscope (Veho, Dayton, OH, SAD). Recordings took place before CMV ligation, after CMV ligation, after anastomosis creation and pentadecapeptide BPC 157 application, and at 3, 5, 7, 15 and 30 days postoperatively. Thus obtained films images were then saved as digital photographs to enable comparison between treated and control animals. Using digital photographs, two venous arcades (*vasa recta*) were analyzed on the ventral and dorsal side of the colon, orally and aborally from the anastomosis, as well as communicating branches between mentioned venous arcades.

Program STATISTICA 12.1. (StatSoft, Inc, Tulsa, USA) was used for statistical processing. For the data distribution assessment, the Kolmogorov-Smirnoff test was used.

Results are expressed as mean +/- standard deviation (SD) and as minimum/median/maximum. For parametric data, one way ANOVA test with Newman-Keuls post hoc test was used, and for nonparametric data Kruskal-Wallis test with Mann-Whitney post hoc test was used. Qualitative data in control and treated groups were analyzed using the Fisher test. $p < 0,05$ was considered statistically significant.

Results: Anastomosis dehiscence was evidenced in 11 of 35 control animals (31.42%) and 2 of 70 treated animals (2.85%). There was no evidence of diffuse peritonitis or intraabdominal abscess. Adhesions and intestinal obstruction of the anastomosis were significantly mitigated in treated groups at all time intervals. Better presentation of the blood vessels, meaning higher volume of venous arcades orally and aborally from the anastomosis and greater number of communicating branches between mentioned venous arcades, was found in treated animals. Anastomosis testing revealed better anastomosis solidity in treated animals. Histopathological analysis showed less edema and necrosis in treated animals. Granulation tissue was present at an earlier time interval in treated animals, with the visible organization of collagen and reticulin fibers. In control animals, no healing organization was found. Immunohistochemical staining showed smooth muscle cell bundles organization in treated animals, which was absent in control animals. Additionally, epithelization developed earlier in treated animals. At the end of the experiment, treated animals exhibited 80% anastomosis epithelization, in contrast, control animals exhibited only 10% anastomosis epithelization. There was no statistically significant difference in any of the observed parameters between groups that received the pentadecapeptide BPC 157 dose of 10 $\mu\text{g}/\text{kg}$ and 10 ng/kg .

Conclusions: Pentadecapeptide BPC 157 enhances colon-colonic anastomosis healing under venous congestion conditions, which is observable at both macroscopic and microscopic levels. The enhancing effect of pentadecapeptide BPC 157 on colon-colonic anastomosis healing under venous congestion conditions was present in 10 $\mu\text{g}/\text{kg}$ and 10 ng/kg doses without statistically significant differences between the doses. This experiment confirms already established role of pentadecapeptide 157 in healing

promotion and opens the possibility of pentadecapeptide BPC 157 use in abdominal surgery.

Key words: pentadecapeptide BPC 157, colonic venous congestion, colon-colonic anastomosis, healing of anastomosis, leakage

SADRŽAJ

1. UVOD	1
2. PREGLED DOSADAŠNJIH SPOZNAJA	3
2.1. Anastomoze debelog crijeva.....	3
2.1.1. Vrste anastomoza.....	3
2.1.2. Cijeljenje anastomoza	4
2.1.3. Komplikacije anastomoza.....	6
2.1.3.1. Krvarenje na anastomozi.....	6
2.1.3.2. Popuštanje/dehiscencija anastomoze.....	7
2.1.3.3. Stenoze anastomoze	10
2.2. Kongestija debelog crijeva	11
2.3. Pentadekapeptid BPC 157	12
2.3.1. Porijeklo, svojstva i primjena	12
2.3.2. Sinteza pentadekapeptida BPC 157	14
2.3.3. Farmakokinetika i farmakodinamika.....	14
2.3.4. Mehanizam djelovanja pentadekapeptida BPC 157.....	15
2.3.5. Pentadekapeptid BPC 157 i probavni sustav.....	18
2.3.6. Pentadekapeptid BPC 157 i krvne žile.....	20
3. OBRAZLOŽENJE TEME	22
3. 1. Hipoteza.....	22
3. 2. Ciljevi istraživanja.....	22
3. 3. Očekivani znanstveni doprinos.....	22
4. MATERIJAL I METODE.....	23
4.1. Pokusne životinje.....	23
4.2. Lijekovi.....	25
4.3. Eksperimentalni protokol	25
4.3.1. Kirurški zahvat	25
4.3.2. Eksplantacija tkiva	35
4.4. Patohistološka analiza.....	35
4.5. Statistička analiza	38
5. REZULTATI.....	39
5.1. Popuštanje/dehiscencija anastomoze	39
5.2. Priraslice i fibrin	42

5.3. Prohodnost/opstrukcija anastomoze	43
5.4. Prezentacija krvnih žila	44
5.4.1. Volumen venskih arkada	44
5.4.2. Broj venskih kolaterala	47
5.5. Testiranje anastomoze	58
5.6. Edem	59
5.7. Nekroza	60
5.8. Granulacijsko tkivo	61
5.9. Epitelizacija	63
6. RASPRAVA	75
7. ZAKLJUČCI	82
8. POPIS LITERATURE	83
9. PRILOZI	98
9. 1. Popis korištenih skraćenica	98
9. 2. Popis slika	100
9. 3. Popis tablica	102
10. ŽIVOTOPIS AUTORA S POPISOM OBJAVLJENIH ZNANSTVENIH RADOVA	103
10.1. Životopis autora	103
10.2. Popis objavljenih radova	104

1. UVOD

Zadnjih je desetljeća postignut golem napredak u kolorektalnoj kirurgiji koji se ogleda u razvoju kirurških konaca, mehaničkih šivača te laparoskopske i robotske kirurgije. Unatoč tome, problem popuštanja kolorektalne anastomoze kao najteže komplikacije u kolorektalnoj kirurgiji je je ostao isti (BUCHS i sur., 2008; MC DERMOTT i sur., 2015) s incidencijom od 3,6 % do 20% (RUDINSKAITE i sur., 2005; BUCHS i sur., 2008). Cijeljenje crijevnih anastomoza je složen proces koji ovisi o općem stanju bolesnika, stanju crijeva, tehničkim uvjetima te znanju i iskustvu kirurga (MC DERMOTT i sur., 2015). Među brojnim čimbenicima koji utječu na proces cijeljenja anastomoze jedan od najvažnijih je uredna prokrvljenost rubova crijeva koji ulaze u sastav anastomoze, odnosno uredna arterijska i venska cirkulacija crijeva (VIGNALI i sur., 2000).

Kongestija debelog crijeva je zastoj u venskoj cirkulaciji debelog crijeva koji uzrokuje edem crijeva i smanjenje arterijske irigacije s posljedičnom hipoksijom crijevne stijenke što redovito vidimo kod opstruktivskog ileusa debelog crijeva (DESPOUDI i sur., 2020). U takvoj situaciji kompromitirane venske cirkulacije obično se ne radi primarna anastomoza nego se kreira kolostoma jer je cijeljenje anastomoze kongestiranog crijeva rizično i opterećeno velikom mogućnošću popuštanja/dehiscencije anastomoze s posljedičnim razvojem peritonitisa ili intraabdominalnog apscesa (ŠOŠA i sur., 2007; DESPOUDI i sur., 2020).

Pentadekapeptid BPC 157 je terminalni aktivni dio proteina BPC izoliranog iz ljudskog želučanog soka koji je stabilan u želučanom soku i za apsorpciju mu nije potreban nosač (VELJAČA i sur., 1995). Sintetski oblik pentadekapeptida BPC 157 je dosad ispitivan u brojnim eksperimentalnim istraživanjima u kojima je pokazao pozitivan učinak na cijeljenje različitih tkiva (SEIWERTH i sur., 2021). Između ostalih, pokazao se djelotvornim u cijeljenju opekline (MIKUŠ i sur., 2001), želučanih i duodenalnih ulkusa (SZABO i sur., 1982; SIKIRIĆ i sur., 1996, 1997; JELOVAC i sur., 1999; SIKIRIĆ i sur., 2001; BOBAN BLAGAIĆ i sur., 2004; VUKŠIĆ i sur., 2007; SIKIRIĆ i sur., 2020), različitih fistula probavne cijevi (KLIČEK i sur., 2008; ŠKORJANEC i sur., 2009; CESAREC i sur., 2013) te cijeljenju anastomoza tankog (VUKŠIĆ i sur., 2007) i debelog crijeva (KLIČEK i sur., 2013). Dokazano je da pentadekapeptid BPC 157 u procesu

cijeljenja smanjuje edem i stimulira angiogenezu (MIKUŠ i sur., 2001; BRČIĆ i sur., 2009, CVJETKO i sur., 2012) te potiče stvaranje granulacijskog tkiva i organizaciju kolagena (IVETIĆ TKALČEVIĆ i sur., 2007). U nekoliko je nedavnih istraživanja pokazano da pentadekapeptid BPC 157 u stanjima opstrukcije arterijskog i/ili venskog krvotoka može aktivirati kolateralnu cirkulaciju i na taj način smanjiti negativne učinke vaskularne opstrukcije (AMIĆ i sur., 2018; VUKOJEVIĆ i sur., 2018).

Točan mehanizam djelovanja BPC 157 još uvijek nije razjašnjen, a njegovo se djelovanje na različita tkiva i organe objašnjava interakcijom s nekoliko sustava od kojih je najviše istražen odnos s NO sustavom (BOBAN BLAGAIĆ i sur., 2004; SIKIRIĆ i sur., 2014). U dosadašnjim istraživanjima korišten je u širokom rasponu doza ($\mu\text{g/kg}$, ng/kg ili pg/kg) i primjenjivan je lokalno u obliku kupke, kreme ili kapi za oči te sistemski intraperitonealno, intragastrično i peroralno (SEIWERTH i sur., 2021). Dosada nije zabilježeno njegovo toksično djelovanje (SIKIRIĆ i sur., 2020; SEIWERTH i sur., 2021).

U ovom istraživanju je ispitan učinak pentadekapeptida BPC 157 na cijeljenje kolokolične anastomoze u uvjetima venske kongestije debelog crijeva izazvane podvezivanjem kaudalne mezenterične vene u štakora.

2. PREGLED DOSADAŠNJIH SPOZNAJA

2.1. Anastomoze debelog crijeva

2.1.1. Vrste anastomoza

Kreiranje anastomoza debelog crijeva svakodnevni je postupak u abdominalnoj kirurgiji i u suštini se ne razlikuje od kreiranja bilo koje anastomoze (HO i ASHOUR, 2010). Posebna vrsta anastomoze debelog crijeva je kolorektalna-koloanalna anastomoza koja ima određene specifičnosti zbog vaskularizacije rektuma, nedostatka seroznog sloja u subperitonealnom dijelu rektuma i otežanih uvjeta rada u uskom prostoru male zdjelice (CHEN, 2012) pa se literaturni podatci vezani za anastomoze debelog crijeva obično odnose na kolorektalnu anastomozu.

Anastomoze debelog crijeva možemo kreirati ručno ili pomoću mehaničkih šivača (staplera) pa se prema tehnici izvedbe dijele na ručno šivane i staplerske (CHEN, 2012; SLIEKER i sur., 2013). Obje tehnike su ekvivalentne po pitanju rezultata (LUSTOSA i sur., 2002; ROSATO i sur., 2006; HO i ASHOUR, 2010), a izbor tehnike ovisi o iskustvu i sklonostima kirurga (ROSATO i sur., 2006) s tim da svaki abdominalni kirurg mora dobro poznavati obje tehnike (SHIKATA i sur., 2006). Dokazano je da rezultati više ovise o vještini i iskustvu kirurga nego o samoj tehnici (GARCIA GRANERO i sur., 2017). Sustavnim pregledom svih meta-analiza randomiziranih kliničkih studija kolorektalne anastomoze u kojima je promatran mortalitet, popuštanje anastomoze, krvarenje na anastomozi, reoperacije, infekcija laparotomijske rane i duljina bolničkog liječenja nije dokazana superiornost nijedne tehnike (LUSTOSA i sur., 2002; NEUTZLING i sur., 2012). Evidentirana je značajna razlika jedino u vremenu kreiranja anastomoze u korist staplerske anastomoze te u pojavi striktura anastomoze koje su se češće javljale kod staplerskih anastomoza (LUSTOSA i sur., 2002; HO i ASHOUR, 2010).

Prednost staplerske tehnike leži u mogućnosti kreiranja niskih kolorektalnih i koloanalnih anastomoza zbog otežanog rada u maloj zdjelici te u bržoj krivulji učenja same tehnike u odnosu na ručnu, a nedostatak joj je cijena (OPRESCU i sur., 2012).

S obzirom na vrstu šava, ručno šivane anastomoze možemo kreirati pojedinačnim šavovima ili produžnim šavom. Ručno šivane anastomoze su se nekad izvodile u dva sloja (SHIKATA i sur., 2006) s vanjskim invertirajućim seromuskularnim neresorptivnim šavom i unutrašnjim transmuralnim produžnim šavom. Razvojem resorptivnih materijala (poliglikolna kiselina, poliglaktin 910, polidioksanon, poliglekapron) potpuno je napuštena primjena prirodnih materijala kao što su svila, laneni konac i ketgut, a kirurzi su postupno napustili šivanje crijevnih anastomoza u dva sloja (SLIEKER i sur., 2013).

Jednoslojna tehnika šivanja se pokazala jednako sigurnom kao i dvoslojna (SHIKATA i sur., 2006; SLIEKER i sur., 2013) bilo da se radi pojedinačnim šavovima ili produžnim šavom (SLIEKER i sur., 2013).

Prednost jednoslojne anastomoze leži u kraćem vremenu izvedbe, manjoj ishemiji i manjoj nekrozi tkiva te manjem suženju crijevnog lumena (SHIKATA i sur., 2006). Po pitanju izbora šivanja anastomoze pojedinačnim šavovima ili produžnim šavom nema jedinstvenog stava među kirurzima, ali postoje dokazi da je produžni šav jednako siguran kao i pojedinačni (CHEN, 2012), a zahtijeva kraće vrijeme izvedbe (LAW i sur., 1999).

Bez obzira koju tehniku koristimo, u anastomozu uvijek mora biti uključen submukozni sloj crijeva jer se u njemu nalazi najveći dio kolagena i krvnih žila (HO i ASHOUR, 2010; CHEN, 2012).

2.1.2. Cijeljenje anastomoza

Cijeljenje svih gastrointestinalnih anastomoza pa tako i anastomoza debelog crijeva je složen proces koji se svodi na razgradnju starog i produkciju novog kolagena. S obzirom na to da je kolagen najvažnija molekula za postizanje čvrstoće anastomoze i da predstavlja osnovnu vezivnu tvar anastomoze (HO i ASHOUR, 2010; CHEN, 2012; SLIEKER i sur, 2013), razumijevanje procesa cijeljenja anastomoze počiva na razumijevanju metabolizma kolagena (HO i ASHOUR, 2010). Kolagen stvaraju fibroblasti lokalizirani u submukozi crijeva, a taj proces ovisi o dotoku kisika i hranjivih tvari. Kisik se primarno doprema

difuzijom iz okoline, a trećeg do petog postoperacijskog dana dolazi do urastanja novih krvnih žila u anastomozu.

Cijeljenje anastomoze se odvija u tri faze (CHEN, 2012). U prvoj fazi akutnog upalnog odgovora koja traje prva tri do četiri postoperacijska dana pod utjecajem kolagenaze dolazi do razgradnje kolagena u području anastomoze i suficijentnost anastomoze u tom periodu održavaju isključivo kirurški šavovi i fibrinske naslage (HO i ASHOUR, 2010). Nakon tog perioda, od četvrtog do četrnaestog dana slijedi proliferacijska faza u kojoj se novonastali kolagen postupno ugrađuje u anastomozu i na taj način preuzima ulogu šavnog materijala (HO i ASHOUR, 2010).

U zadnjoj, maturacijskoj fazi, dolazi do remodeliranja kolagena čime se postiže definitivna stabilnost i čvrstoća anastomoze s tim da nakon pet do šest tjedana nema značajnog povećanja količine kolagena u anastomozi (HO i ASHOUR., 2010; CHEN i sur., 2012). Tlak pucanja anastomoze koristi se kao kvantitativna mjera za ocjenu čvrstoće anastomoze *in vivo*. Utvrđeno je da se ovaj tlak brzo povećava u ranom postoperacijskom razdoblju dostižući 60% čvrstoće okolnog crijeva za tri do četiri dana i 100% za tjedan dana (HO i sur., 2010).

Za uredno cijeljenje crijevnih anastomoza potrebno je osigurati dobru prokrvljenost i dobru apoziciju rubova crijeva koji ulaze u sastav anastomoze (ŠTULHOFER, 1999; CHEN, 2012). Kako bi se osigurala uredna prokrvljenost crijevne stijenke nužna je uredna irigacija ravnih arterija i odsutnost staze ravnih vena pri presijecanju kolona i mezokolona. Cirkularna disekcija masnog tkiva i posljedična devaskularizacija rubova crijeva koji ulaze u anastomozu mora biti pedantna i širine 3-5 mm (ŠTULHOFER, 1999). Šira disekcija ugrožava krvnu opskrbu rubova crijeva, a disekcija uža od 3 mm onemogućava dobru apoziciju rubova crijeva. Rubovi crijeva koji ulaze u anastomozu moraju biti zdravi, bez edema i bez zadebljanja. Anastomoza ne smije biti kreirana pod napetošću jer i najmanja tenzija na anastomozi ugrožava krvnu opskrbu i hermetičnost anastomoze (NANDAKUMAR i sur., 2009). Bilo kakva mehanička opstrukcija aboralno od anastomoze ugrožava cijeljenje anastomoze (CHEN, 2012). Fiziološki tlak u crijevu obično ne prelazi 16 mmHg. Intraluminalni tlak od 20 mmHg ugrožava vensku, a tlak od 40 mmHg ugrožava arterijsku cirkulaciju. Intraluminalni tlak od 60 mmHg dovodi do potpunog prekida cirkulacije i nekroze crijevne stijenke.

U situaciji u kojoj je cijeljenje crijevne anastomoze iz bilo kojeg razloga ugroženo, kirurg mora odustati od izvođenja anastomoze i umjesto anastomoze kreirati kolostomu/ileostomu (ŠTULHOFER i sur., 1999). Kreiranje anastomoze zahtijeva dobru kiruršku tehniku i taktiku, odnosno apsolutno atraumatski rad i maksimalno izbjegavanje kontaminacije perianastomotskog područja (CHEN, 2012). Za uspješnost cijeljenja crijevnih anastomoza nužno je razumijevanje procesa cijeljenja anastomoze, optimalno stanje bolesnika, atraumatska kirurška tehnika i dobra postoperacijska skrb za bolesnika. Umijeće kreiranja i uspjeh cijeljenja crijevnih anastomoza leže u detaljima (CHEN, 2012).

Stoga, kada razmatramo sve čimbenike o kojima ovisi ishod crijevne anastomoze, iskustvo i vještina kirurga ostaju presudan čimbenik (MARINELLO i sur., 2016).

2.1.3. Komplikacije anastomoza

Najčešće komplikacije anastomoza debelog crijeva su krvarenje, stenoza i popuštanje anastomoze.

2.1.3.1. Krvarenje na anastomozi

Krvarenje na kolorektalnoj anastomozi nije rijetko, a obično se javlja u prvih deset postoperacijskih dana.

Najčešće se radi o blagom krvarenju koje obično spontano prestaje bez reperkusija na kliničko stanje bolesnika pa se takva krvarenja u literaturi obično ne notiraju. Hemodinamski značajna krvarenja koja ugrožavaju bolesnika i zahtijevaju hitnu endoskopsku i /ili kiruršku inetrvciju se javljaju u oko 0,85 % slučajeva (MALIK i sur., 2008).

Krvarenje na anastomozi se može javiti i kod staplerskih i kod ručno šivanih anastomoza, s tim da se nešto češće javlja kod staplerskih anastomoza (ZHU i sur., 2010).

2.1.3.2. Popuštanje/dehiscencija anastomoze

Najteža komplikacija u kolorektalnoj kirurgiji je popuštanje ili dehiscencija anastomoze (curenje, engl. *leak, leakage*) jer je praćena visokim morbiditetom i mortalitetom (MC DERMOTT i sur., 2015), često ugrožava život bolesnika i često zahtijeva hitnu reoperaciju. Učestalost popuštanja kolorektalne anastomoze u literaturi značajno varira od studije do studije i kreće se u rasponu od 2 % do 52 %. Tolika varijabilnost stope popuštanja je posljedica postojanja kliničkih i subkliničkih oblika popuštanja anastomoze te različitog definiranja popuštanja anastomoze kod pojedinih autora (RAHBARI i sur., 2010). Najčešće se ipak navodi stopa popuštanja 5-15 %, ovisno o razini kolorektalne anastomoze (MC DERMOTT i sur., 2015).

Unatoč sve većem broju kliničkih i eksperimentalnih studija, još uvijek ne postoji općeprihvaćena definicija popuštanja kolorektalne anastomoze (BRUCE i sur., 2001; VAN HELSDINGEN i sur., 2020).

Sustavnim pregledom literature identificirano je 29 definicija popuštanja anastomoze u donjem gastrointestinalnom traktu (BRUCE i sur., 2001). Pretraživanje je obuhvatilo pet baza podataka (*Medline, Embase, The Cochrane Library, Cumulative Index for Nursing and Allied Health Literature i HealthSTAR*) u kojima je pregledano devedesetsedam studija. Ukupno je pronađeno 56 definicija popuštanja anastomoze na tri mjesta: 13 u gornjem gastrointestinalnom traktu, 29 u donjem gastrointestinalnom traktu i 14 u hepatopankreatičnom području (BRUCE i sur., 2001).

Kako bi se standardiziralo praćenje bolesnika i ujednačila metodologija pisanja u međunarodnim časopisima, Međunarodna studijska grupa za rak rektuma je 2010. godine predložila definiciju i skalu za procjenu težine dehiscencije anastomoze nakon prednje resekcije rektuma (RAHBARI i sur., 2010). Prema njihovom konceptu dehiscenciju anastomoze treba definirati kao defekt crijevne stijenke u području anastomoze koji dovodi

do komunikacije između intraluminalnog i ekstraluminalnog prostora i koji se, prema utjecaju na kliničko stanje bolesnika, dijeli u tri stupnja:

- stupanj A: dehiscencija koja ne zahtijeva promjene u liječenju bolesnika,
- stupanj B: dehiscencija koja zahtijevaju aktivan pristup u liječenju, ali bez potrebe za laparotomijom (punkcija i/ili antibiotici) i
- stupanj C: dehiscencija koja se može liječiti jedino laparotomijom.

Dehiscencije anastomoze mogu biti parcijalne ili totalne, primarne ili sekundarne, rane ili kasne, subkliničke ili klinički evidentne (RAHBARI i sur., 2010). Primarna dehiscencija nastaje popuštanjem šava zbog neodgovarajuće kirurške tehnike, nekroze crijeva ili tenzije anastomoze, dok sekundarna dehiscencija nastaje kao posljedica apscediranja perianastomostskog hematoma s prodorom apscesa kroz anastomozu u crijevo (RAHBARI i sur., 2010). Dehiscencija anastomoze obično nastaje četvrtog do sedmog postoperacijskog dana, iako može nastati od prvog do četrdesetpetog postoperacijskog dana. Rana dehiscencija nastaje u prvih 48 sati i gotovo uvijek je praćena burnom simptomatologijom (septično stanje, febrilitet, bolovi u trbuhu, leukocitoza, tahikardija, paralitički ileus, lokalizirani i s vremenom difuzni peritonitis), dok su kod kasnih dehiscencija simptomi septičnog stanja blaži, a u drenu i/ili u rani se pojavljuje purulentni ili fekalni sadržaj (RAHBARI i sur., 2010). Subklinička dehiscencija je mala dehiscencija bez kliničkih manifestacija, a verificira se radiološkim kontrastnim metodama. Prema pojedinim autorima, javlja se u 8-52% slučajeva, prolazi uglavnom nezapaženo i ne utječe bitno na postoperacijski oporavak (RAHBARI i sur., 2010). Klinički evidentna dehiscencija javlja se u 2-25% slučajeva i može se manifestirati kao lokalizirani ili difuzni peritonitis, sterkoralna fistula, rektovaginalna fistula ili kao intrabdominalni apsces (RAHBARI i sur., 2010).

Sustavnim pregledom literature u kojem su analizirani prijeoperacijski, intraoperacijski i postoperacijski čimbenici rizika za nastanak dehiscencije kolorektalne anastomoze kao značajni čimbenici rizika izdvojeni su: muški spol, stupanj II-IV Američkog anesteziološkog društva, ranije provedena radioterapija, tumori veći od 3 cm, razina anastomoze,

uznapredovali stadij tumora, hitna operacija, intraoperacijski gubitak krvi i trajanje operacije duže od 4 sata (MC DERMOTT i sur., 2015).

Poremećeni prijeoperacijski nutritivni status bolesnika definiran kao anemija ili hipoproteinemija (hemoglobin \leq 100 g/L ili albumin \leq 32 g/L) utvrđen je kao značajan čimbenik za nastanak dehiscencije anastomoze (MC DERMOTT i sur., 2015; SCIUTO i sur., 2018).

Odavno je poznato je da stopa popuštanja crijevne anastomoze ovisi o vrsti resekcije, odnosno o mjestu na kojem se anastomoza nalazi (BAKKER i sur., 2014). Sustavnim pregledom anastomoza utvrđeno je da se najveća stopa popuštanja anastomoze javlja kod koloanalnih i kolorektalnih anastomoza (5-19 %). Ova stopa je bila značajno veća od one uočene kod enteroenteroanastomoze (1-2 %), ileorektalne (3-7 %), ileokolične (1-4 %) i kolokolične (2-3 %) anastomoze (MC DERMOTT i sur., 2015). Stopa popuštanja kolorektalne anastomoze je 3,4 puta veća kod anastomoza smještenih u distalnoj etaži rektuma (prvih 7 cm od anokutane granice) u odnosu na oralnije smještene anastomoze (MATTHIESSEN i sur., 2004; MC DERMOTT i sur., 2015; SCIUTO i sur., 2018).

Nema dokaza da čišćenje crijeva prije operacije smanjuje stopu popuštanja anastomoze (HARRIS i sur., 2009; MC DERMOTT i sur., 2015; KATSUNO i sur., 2016). Također, nema dokaza da protektivna ileostoma/kolostoma smanjuje stopu popuštanja anastomoze, ali ublažava kliničke posljedice popuštanja (KATSUNO i sur., 2016). Rizik za trajnu stomu nakon popuštanja kolorektalne anastomoze je 25 % (MATTHIESSEN i sur., 2004). Zračenje je dobro poznat predisponirajući čimbenik za popuštanje kolorektalne anastomoze. Popuštanje anastomoze nakon radioterapije (OPRESCU i sur., 2012) značajno se češće javlja kod staplerskih anastomoza u odnosu na ručno šivane (64,7 % prema 35,3 %).

Usporedbom popuštanja anastomoze kod otvorenih i laparoskopskih operacija prednje resekcije rektuma (KATSUNO i sur., 2016) zabilježeno je nešto veće popuštanje anastomoze kod laparoskopskih resekcija (15,3 % u odnosu na 12,4 %). U nekoliko je studija pokazana uloga kirurga kao neovisnog čimbenika rizika za popuštanje kolorektalne anastomoze (MARINELLO i sur., 2016; GARCIA GRANERO i sur., 2017). Nema razlike u popuštanju ileokolične i kolokolične anastomoze u hitnoj službi, niti ima razlike u

popuštanju anastomoza u odnosu na elektivne operacije, ako stanje bolesnika i stanje crijeva dopuštaju izvođenje primarne anastomoze kod opstrukcije (LEE i sur., 2001). Kreiranje anastomoza u hitnim stanjima kao što su ileus ili peritonitis povećava rizik popuštanja anastomoze 4,4 puta (BIONDO i sur., 2005).

Dijagnoza popuštanja anastomoze (MC DERMOTT i sur., 2015) postavlja se na osnovi kliničke slike, laboratorijskih nalaza, endoskopskim pregledom i MSCT-om abdomena (s ili bez primjene rektalnog kontrasta). Najčešće korištena pretraga za dijagnozu dehiscencije anastomoze je MSCT abdomena, a razina C-reaktivnog proteina iznad 150 mg/L trećeg do petog postoperacijskog dana najosjetljiviji je, ali ne i specifičan, biokemijski pokazatelj popuštanja anastomoze (MC DERMOTT i sur., 2015). Iako je u kliničkoj praksi MSCT najčešće korištena pretraga za dijagnozu dehiscencije anastomoze, dokazano je da je kod 25% dehiscencija MSCT pokazao lažno negativni nalaz (GESSLER i sur., 2017). Za identifikaciju popuštanja anastomoze korisnim se pokazalo određivanje omjera C-reaktivnog proteina i albumina (CAR) četvrti postoperacijski dan (PALIOGIANNIS i sur., 2021).

Mortalitet popuštanja kolorektalne anastomoze se prema pojedinim studijama kreće oko 6,0-39,3 %, a može se smanjiti jedino brzim dijagnozom i brzim donošenjem odluke za laparotomiju (GESSLER i sur., 2017). U oko 85-90 % simptomatskih slučajeva popuštanja anastomoze indicirana je revizijska operacija, a 50 % revidiranih popuštanja kolorektalne anastomoze zahtijeva trajnu stomu (GRAY i sur., 2021). Popuštanje kolorektalne anastomoze najčešći je uzrok anastomotskih striktura (CHAMBERS i sur., 2004).

2.1.3.3. Stenoze anastomoze

Stenoza kolorektalne anastomoze se definira kao nemogućnost prolaska endoskopa promjera 15-20 mm kroz anastomozu, a nastaje kao posljedica popuštanja anastomoze ili kao posljedica zračenja (CHAMBERS i sur., 2004).

Stenoze se obično javljaju kod cirkularnih staplerskih anastomoza, pogotovo ako su izvedene staplerom malog promjera (MERCAN i sur., 2020). Učestalost stenoza se prema različitim autorima kreće oko 3-30 %, od čega na simptomatske stenoze otpada oko 6,3 % (BERTOCCHI i sur., 2019). Najveći broj simptomatskih stenoza (88 %) se dijagnosticira unutar šest mjeseci od operacije (SARTORI i sur., 2019).

U literaturi ne postoji metoda zlatnog standarda za liječenje stenoze kolorektalne anastomoze. Opisano je nekoliko endoskopskih metoda kojima uvijek treba dati prednost pred kirurškim metodama (MERCAN i sur., 2020).

2.2. Kongestija debelog crijeva

Kongestija debelog crijeva je stanje zastoja venske cirkulacije debelog crijeva koje uzrokuje crijeva i smanjenje arterijske irigacije što za posljedicu ima hipoksiju crijevne stijenke, a najčešće se vidi kod opstruktivskog ileusa debelog crijeva (DESPOUDI i sur., 2020) uzrokovanog zloćudnim tumorima (LEE i sur., 2001). Kolorektalni karcinom se kod 15-20 % bolesnika prezentira kliničkom slikom crijevne opstrukcije (LEE i sur., 2001). Dok se fiziološki intraluminalni tlak crijeva kreće između 2 i 4 mmHg, za vrijeme opstrukcije crijeva intraluminalni tlak može doseći vrijednosti i do 30 mmHg (DESPOUDI i sur., 2020). Porast intraluminalnog tlaka uzrokuje venski zastoj i povećanje hidrostatskog tlaka u krvnim kapilarama što uzrokuje izlazak tekućine u lumen crijeva i u peritonealnu šupljinu. Brzim rastom patogenih mikroorganizama u crijevu oralno od mjesta opstrukcije povećava se stvaranje crijevnih plinova što uzrokuje dodatnu distenziju crijeva i kompresiju vena crijevne stijenke s posljedičnom difuzijom tekućine iz kapilara u međustanični prostor, edemom crijevne stijenke i opstrukcijom arteriola (DESPOUDI i sur., 2020).

Nakon otklanjanja uzroka opstruktivnog ileusa dolazi do reperfuzije crijeva i reperfuzijskih ozljeda s teškim promjenama crijevnog epitela i kapilarnog endotela koje nastaju zbog oslobađanja slobodnih radikala kisika. Ishemijske lezije, destrukcija parijetalnih kapilara i lučenje vazokonstriktornih tvari dovode do perfuzijskih poremećaja u zoni anastomoze čime se onemogućava njezino uredno cijeljenje (DESPOUDI i sur., 2020). Eksperimentalne studije su pokazale da ileus povećava aktivnost metaloproteinaza koje smanjuju taloženje novog kolagena u anastomozi i povećavaju razgradnju starog čime se smanjuje mogućnost cijeljenja anastomoze (DESPOUDI i sur., 2020).

Iako i ishemija i kongestija dovode do hipoksije crijeva, kongestija se smatra težom i složenijom ozljedom od ishemije (CHEN i sur., 2021). Dokazano je da je stupanj oštećenja crijeva zbog venske okluzije veći od oštećenja zbog arteriovenske i arterijske okluzije (YANO i sur., 1994). Usporedbom ishemijske i kongestijske ozljede crijeva, destrukcija crijevnih sluznica uzrokovana kongestijom nastaje u ranijoj fazi, a otklanjanjem etiološkog čimbenika venska cirkulacija se normalizira sporije od arterijske i često dolazi do dodatnih oštećenja crijevnih stijenki što kongestijsko-reperfuzijsku ozljedu čini težom od ishemijsko-reperfuzijske ozljede crijeva (CHEN i sur., 2021).

2.3. Pentadekapeptid BPC 157

2.3.1. Porijeklo, svojstva i primjena

Stabilni želučani pentadekapeptid BPC 157 je aktivni terminalni dio ljudskog želučanog proteina BPC (engl. *body protection compound*) koji je izoliran iz želučanog soka (VELJAČA i sur., 1995). Pripada skupini gastrointestinalnih peptida, formula mu je C₆₂H₉₈N₁₆O₂₂, a sastoji se od petnaest aminokiselina (Gly–Glu–Pro–Pro–Pro–Gly–Lys–Pro–Ala–Asp–Asp–Ala–Gly–Leu–Val). Stabilan je u ljudskom želučanom soku (VELJAČA i sur., 1995) i za apsorpciju mu nije potreban nosač (SIKIRIĆ i sur., 2011), za razliku od peptida TGF-beta i EGF (VELJAČA i sur., 1995) koji se razgrađuju u

vremenskom periodu od nekoliko minuta i zahtijevaju primjenu nosača. U literaturi se, pored naziva BPC 157, koriste i sinonimi: body protection compound 15, BPC-15, BPC 15, BPC-157, PL-36, PL-10 i Bepecin. Sintetski oblik pentadekapeptida BPC 157 proizveden je u tvrtci Diagen u Ljubljani (Ljubljana, Slovenija GEPPPGKPADDAGLV, M.W.1419., PL 147369), čistoće je 99 % i molarne mase 1419 Da, potpuno je topiv u vodi kod pH 7 kao i u fiziološkoj otopini .

Pentadekapeptid BPC 157 predstavlja antiulkusni agens (STAREŠINIĆ i sur., 2003; SIKIRIĆ i sur., 2011) koji se pokazao djelotvornim u cijeljenju različitih tkiva pri sustavnoj i topičkoj primjeni (SEIWERTH i sur., 2021). U procesu cijeljenja pentadekapeptid BPC 157 stimulira stvaranje granulacijskog tkiva i organizaciju kolagena (IVETIĆ TKALČEVIĆ i sur., 2007), smanjuje edem i stimulira angiogenezu (MIKUŠ i sur., 2001; BRČIĆ i sur., 2009; CVJETKO i sur., 2012). Na štakorskim modelima dokazan je njegov pozitivan učinak na cijeljenje kože (MIKUŠ i sur., 2001; SIKIRIĆ i sur., 2003), mišića (NOVINŠČAK i sur., 2008), krvnih žila (HRELEC i sur., 2009) kao i na cijeljenje tkiva gastrointestinalnog sustava (VUKŠIĆ i sur., 2007; KLIČEK i sur., 2008; ŠKORJANEC i sur., 2009; SIKIRIĆ i sur., 2011, 2012; CESAREC i sur., 2013; KLIČEK i sur., 2013). U publikacijama je zabilježen poseban osvrt na djelovanje pentadekapeptida BPC 157 u procesu cijeljenja opekline kože eksperimentalnih životinja (MIKUŠ i sur., 2001; SIKIRIĆ i sur., 2003). Opeklina izazivaju upalni odgovor u koji su uključene brojne vazoaktivne tvari kao što su histamin, serotonin, leukotrieni i prostaglandini koje izazivaju povećanu propusnost stijenke krvnih žila i edem. Primjenom pentadekapeptida BPC 157 postignut je suprotan učinak, odnosno dokazan je slabiji odgovor upalnih stanica, primjećena je manja izraženost edema i manja nekroza opeklinom zahvaćenog tkiva te bolja organizacija kolagena, povećana angiogeneza, bolja reepitelizacija tkiva i veća očuvanost folikula dlaka (MIKUŠ i sur., 2001). Poznato je da kortikosteroidi negativno utječu na mehanizam cijeljenja i dovode do odgovarajuće supresije tog mehanizma. Ispitivanjem cijeljenja kože eksperimentalnih životinja pokazano je kako pentadekapeptid BPC 157 poništava taj negativni učinak kortikosteroida izazivanjem bolje organizacije kolagenih vlakana i povećanjem angiogeneze oštećene kože (SIKIRIĆ i sur., 2003).

U dosadašnjim istraživanjima korišten je u širokom rasponu doza ($\mu\text{g}/\text{kg}$, ng/kg i pg/kg), a primjenjivan je sustavno (intraperitonealno, intragastrično, peroralno) i lokalno (kupke, kreme, kapi za oči).

Literaturni podatci o sigurnosnom profilu pentadekapeptida BPC 157 su pokazali da se LD₅₀ učinak (smrt u 1% tretiranih životinja ili stanica) nije mogao postići u testiranim dozama (VELJAČA i sur., 2002; SIKIRIĆ i sur., 2020).

2.3.2. Sinteza pentadekapeptida BPC 157

Sinteza pentadekapeptida BPC 157 se provodi stupnjevitom kondenzacijom pomoću aminokiselina zaštićenih fluoren-9-ilmetoksikarbonilom (Fmoc). Kondenzacija započinje prvom aminokiselinom valinom, vezanom uz polimerni nosač benzil-drlaminorezin. Vezujući reagens je disopropilkarodimid. U svakoj fazi kondenzacije jedna se protektivna Fmoc grupa zamjenjuje piperidinom, dok se jedna aminokiselina nadovezuje i tako redom za svaku iduću aminokiselinu do završetka sinteze. Razdvajanje se obavlja pomoću trifluorometansulfonske i trifluorooctene kiseline nakon čega se sirova mješavina pročisti u HPLC stupcu (engl. *high performance liquid chromatography*) 5 mm i.d., duljine 150 mm, silica gel RP-18, s gradijentom elucije u sustavu otapanja: 0,1 trifluorooctena u vodi/acetonitrilu. Na taj se način dobije peptid 99 %-ne čistoće, dok jedinu nečistoću čini 1-des-glipeptidaza (SIKIRIĆ i sur., 2010; 2011; 2012).

2.3.3. Farmakokinetika i farmakodinamika

Farmakokinetička svojstva pentadekapeptida BPC 157 proučena su u pokusu u kojemu je trinaest grupa štakora (3 mužjaka i 3 ženke u grupi) peroralno primilo pentadekapeptid BPC 157 obilježen radioaktivnim tricijem (^3H — BPC157) u dozi $10 \mu\text{g}/\text{kg}$. Nakon

žrtvovanja životinjama je određena razina radioaktivnosti i dokazano je da se ^3H — BPC 157 brzo apsorbirao iz probavnog trakta s poluvremenom eliminacije ($t_{1/2}$) oko 68 sati. Pentadekapeptid BPC 157 se uglavnom izlučivao mokraćom (30 %) i manjim dijelom stolicom (12 %). Preostala doza je predstavljala eliminirani dio, vjerojatno kao $3\text{H}_2\text{O}$ u izdahnutom zraku, i to nakon prethodne biotransformacije i izmjene izotopa tricijem obilježenog pentadekapeptida BPC 157 i tjelesne vode. U periodu od pola sata do 16 sati razina radioaktivnosti u plazmi je ostala nepromjenjena (10 $\mu\text{g/mL}$), a jedan sat nakon aplikacije zabilježene su povišene vrijednosti ^3H - BPC 157 u stijenkama tankog crijeva i želuca, čak dva do tri puta veće od onih u plazmi. Nešto manje vrijednosti zabilježene su u gušterači i plućima dok su ostala tkiva imala slične vrijednosti radijacije kao i plazma (VELJAČA i sur., 2002). Nadalje, ispitan je afinitet pentadekapeptida BPC 157 za histaminske, serotoninске (5-HT₁, 5-HT₂), adenozienske, dopaminske, muskarinske (M₁, M₂, M₃) i adrenergičke (alfa i beta) receptore i pokazalo se da pentadekapeptid BPC 157 nema nikakvu interakciju s navedenim receptorima. Što se tiče ostalih receptora za koje se veže većina lijekova (ionotropni receptori, tirozin kinaza receptori, enzimi, prijenosnici, naponski ionski kanali, transdukcijski proteini, DNA, RNA, ribosomi, mitohondriji) u literaturi nema podataka da pentadekapeptid BPC 157 izravno djeluje na nekog od njih, s izuzetkom EGR1 gena (kodira EGR1 transkripcijski čimbenik u sisavaca) kojeg stimulira u *in vitro* uvjetima što nije neuobičajeno s obzirom da danas u kliničkoj upotrebi postoji dvadesetak lijekova kojima i dalje ne znamo molekularni mehanizam djelovanja, među kojima su najpoznatiji paracetamol i inhalacijski opći anestetici (IMMING i sur., 2006).

2.3.4. Mehanizam djelovanja pentadekapeptida BPC 157

Točan mehanizam djelovanja pentadekapeptida BPC 157 još uvijek nije u potpunosti poznat i nalazi se u fazi istraživanja. Njegovo djelovanje na različita tkiva i organe objašnjava se interakcijom s nekoliko sustava od kojih je najviše istražen odnos s NO sustavom (BOBAN BLAGAIĆ i sur., 2004; SIKIRIĆ i sur., 2014). U brojnim je studijama

ispitivan učinak pentadekapeptida s NO-prekursorom, NOS blokatorom i njihovom kombinacijom (NO –prekursor + NOS blokator) na cijeljenje različitih tkiva i organa.

Dušični oksid je slobodni radikal s poluživotom manjim od sekunde (POULOS i LI, 2017) koji ima važnu ulogu u fiziologiji i patologiji kardiovaskularnog, živčanog i imunološkog sustava (MONCADA, 1999; ERUSALIMSKY i MONCADA, 2007; TAYLOR i MONCADA, 2010). Kao signalna molekula NO regulira ključne fiziološke procese kao što su regulacija gena, vazodilatacija, bronhodilatacija, vaskularna propusnost, agregacija trombocita, angiogeneza, neurotransmisija, lučenje hormona, upala, gastrointestinalna mobilnost i cijeljenje rana (ALIMORADI i sur., 2019). Stvara se pomoću tri različite izoforme enzima NOS sintaze (POULOS i LI., 2017) koje su dobile naziv po vrsti tkiva iz kojeg prvotno izolirane (KOPINCOVA i sur., 2011).

Prva od njih je neuronalna sintaza dušikovog oksida (nNOS ili NOS I) koja je prisutna u moždanom tkivu, plućima, bubrezima i glatkim mišićnim stanicama krvnih žila (BREDT i sur., 1990; BOULANGER i sur., 1998; ESPER i sur., 2006; KOPINCOVA i sur., 2011), a sudjeluje u proizvodnji NO kod neurotransmisije i neuromodulacije (LIN i sur, 2007).

Druga enzimska izoforma je inducibilna NO sintaza (iNOS ili NOS II) koja, za razliku od ostale dvije izoforme, nije stalno prisutna u stanicama nego je induciraju bakterijski liposaharidi i citokini (KLEINERT i sur., 2004). Uzrokuje veliku produkciju dušikovog oksida koji ima antivirusni, antibakterijski, antiparazitski i antitumorski učinak (GELLER i BILLAR, 1998). Prevelika proizvodnja NO izaziva i oštećenja zdravog tkiva i na taj način sudjeluje u patogenezi autoimunih bolesti (KOPINCOVA i sur., 2011).

Treća izoforma je endotelna NO sintaza (eNOS ili NOS III) koja je prisutna u endotelnim stanicama, hepatocitima i trombocitima (ARNAL i sur., 1999; STRAPKOVA i sur., 2008), a sudjeluje u vazodilataciji, inhibiciji agregacije i adhezije trombocita, kontroli proliferacije glatkih mišićnih stanica krvnih žila te inhibiciji procesa ateroskleroze (ESPER i sur., 2006).

Dokazano je da pentadekapeptid BPC 157 inducira otpuštanje NO i interferira s učincima NO agonista (L-arginin, supstrat za NO) i učincima antagonista NO sustava (L-NAME, inhibitor NOS) (GRABAREVIĆ i sur., 1997; DRMIĆ i sur., 2018). Poticanjem sinteze NO

pentadekapeptid BPC 157 u ranoj fazi cijeljenja potiče vazodilataciju, a u kasnoj fazi potiče stvaranje kolagena (MIKUŠ i sur., 2001; IVETIĆ TKALČEVIĆ i sur., 2007).

Aktivacija eNOS/NOS III se događa i djelovanjem VEGF, signalnog proteina koji stimulira rast krvnih žila. VEGF (engl. *vascular endothelial growth factor*) je član obitelji čimbenika rasta koji snažno potiču angiogenezu i vaskularnu propusnost, a stanični odgovor reguliraju interakcijom s tri glavna receptora čimbenika rasta vaskularnog endotela- VEGFR 1, VEGFR 2 i VEGFR 3 (engl. *vascular endothelial growth factor receptor*) (HOLMES i ZACHARY, 2005). Vezivanjem VEGF za VEGFR2 dolazi do aktivacije signalnog puta P13/AKT i povećanja razine kalcija u stanici čime se aktivira kalmodulin koji veže kalcij i aktivira eNOS. Na taj način dolazi do sinteze NO koji potiče vazodilataciju, vaskularnu propusnost i preživljenje endotelnih stanica. Jedan od najvažnijih podražaja za pojačanu proizvodnju VEGFR je hipoksija. Sniženi parcijalni tlak kisika uzrokuje aktivaciju inducibilnog čimbenika hipoksije 1 (HIF-1), čimbenika transkripcije koji se veže za odgovarajuće promotore što dovodi do transkripcije ciljnih gena među kojima se nalazi i VEGF (KARAR i MAITY, 2011).

U istraživanjima koja su analizirala razinu ekspresije mRNA gena VEGF metodom kvantitativne lančane reakcije polimerazom i njenu povezanost s proteinskom ekspresijom na modelu cijeljenja pokazano je da pentadekapeptid BPC 157 izaziva raniju i bolje kontroliranu sintezu VEGF (BATELJA VULETIĆ i sur., 2007).

U modelu ishemije ekstremiteta dokazano je da BPC 157 povećava ekspresiju VEGFR2 na endotelu krvnih žila i pokreće fosforilaciju VEGFR2 i Akt-eNOS signalnog puta čime se potiče angiogeneza i ubrzo obnova cirkulacije ishemičnog ekstremiteta (HSIEH i sur., 2017). U modelu klopidogrelom inducirane ozljede želuca pokazano je da pentadekapeptid BPC 157 pokreće angiogenezu sluznice želuca putem VEGF-A/VEGFR1 mediated-AKT/p38/ mapk signalnog puta (WU i sur., 2020).

EGR-1 (engl. *early growth response protein 1*) je protein rane faze upale koji je ključan u aktivaciji medijatora odgovornih za cijeljenje kao što su citokini i čimbenici rasta (BRADDOCK i sur., 1998; BRADDOCK, 2001; COOPER i sur., 2005). Na modelu kožne rane dokazano je da pentadekapeptid BPC 157 potiče ekspresiju mRNA EGR-1 15 min

nakon aplikacije, a 30 min nakon aplikacije dovodi do povećanja ekspresije mRNA NAB2 koji je korepresor EGR-1 (IVETIĆ TKALČEVIĆ i sur., 2007).

Ispitivanjem razine proinflammatoryh citokina (TNF- α i IL-6) u modelu tumorske kaheksije utvrđene su povišene vrijednosti navedenih citokona u kontrolnoj skupini dok u skupini tretiranoj pentadekapeptidom BPC 157 nije došlo do značajnih promjena njihovih vrijednosti. Pentadekapeptid BPC 157 je zaustavio gubitak tjelesne mase miševa, poništio atrofiju i potaknuo mišićnu regeneraciju putem ekspresije FoxO3a, p-AKT, p-mTOR i P-GSK-3 β gena (KANG i sur., 2018.).

U nedavnom istraživanju metodom kvantitativne lančane reakcije polimerazom analiziran je učinak pentadekapeptida BPC 157 na ranu fazu ekspresije gena povezanih s angiogenezom na modelu kožne rane štakora i dokazano je da BPC 157 potiče ekspresiju gena *Akt 1*, *Braf*, *Efgr*, *Egr1*, *Grb2*, *Hdac7*, *Kras*, *Mapk1*, *Mapk3*, *Mapk4*, *Nos 3*, *Pikc 3cd*, *Plcgl*, *Prkcg*, *Ptk*, *Src*, *Srf* i *Vegfa* čime su potvrđena ranija saznanja da pentadekapeptid BPC 157 utječe na signalne putove koji kontroliraju angiogenezu i cijeljenje. Ekspresija svih navedenih gena se dogodila unutar deset minuta od primjene pentadekapeptida BPC 157 (MILAVIĆ, 2021).

2.3.5. Pentadekapeptid BPC 157 i probavni sustav

Djelovanje pentadekapeptida BPC 157 najviše je ispitivano u gastrointestinalnom sustavu i u brojnim je istraživanjima dokazan njegov pozitivan učinak na cijeljenje različitih lezija tog sustava (SEIWERTH i sur., 2021).

U modelu ezofagitisa (DOBRIĆ i sur., 2007) dokazano je pozitivno djelovanje pentadekapeptida BPC 157 na poremećenu funkciju donjeg ezofagealnog i piloričnog sfinktera. Također je dokazano da pentadekapeptid BPC 157 sprječava nastanak alkalnog ezofagitisa kod štakora nakon kreiranja ezofagojejunalne anastomoze (SIKIRIĆ i sur., 1999). U nekoliko je istraživanja pokazan citoprotektivan učinak pentadekapeptida BPC

157 na sluznicu želuca štakora oštećenu alkoholom i nesteroidnim protuupalnim lijekovima (SIKIRIĆ i sur., 1996; BOBAN BLAGAIĆ i sur., 2004; BOBAN BLAGAIĆ i sur., 2006; VUKŠIĆ i sur., 2007, VUKŠIĆ i sur., 2020; SIKIRIĆ i sur., 2020) te rezerpinom i haloperidolom (JELOVAC i sur., 1999; BILIĆ i sur., 2001). U modelu duodenalnih ulkusa uzrokovanih cisteaminom pokazano je da pentadekapeptid BPC 157 antagonizira djelovanje cisteamina dok su se famotidin, cimetidin i somatostatin pokazali neučinkovitima (SZABO i sur., 1982; SIKIRIĆ i sur., 2001). U modelima gastrointestinalnih fistula pokazana je učinkovitost pentadekapeptida BPC 157 na cijeljenje ezofagokutane fistule (CESAREC i sur., 2013), gastrokutane fistule (ŠKORJANEC i sur., 2009) i kolokutane fistule (KLIČEK i sur., 2008.).

Djelovanje pentadekapeptida BPC 157 na cijeljenje anastomoza dosad je ispitivano u nekoliko modela na štakorima. Dokazan je njegov pozitivan učinak na cijeljenje anastomoza tankog (VUKŠIĆ i sur., 2007) i debelog crijeva (KLIČEK i sur., 2013) kao i na cijeljenje anastomoza abdominalne aorte (HRELEC i sur., 2009). U modelu cijeljenja ezofogastrične anastomoze pokazana je veća smrtnost i veća stopa popuštanja anastomoze u kontrolnoj skupini životinja (DJAKOVIC i sur., 2013), a u modelu cijeljenja kolokolične anastomoze kod cisteaminskog kolitisa izazvanog rektalnom cisteaminskom klizmom kontrolna skupina je također imala značajno veću smrtnost i veću stopu popuštanja anastomoze (KLIČEK i sur., 2013).

Slični rezultati cijeljenja pokazani su i na modelima fistule koja sama po sebi predstavlja primjer kompleksnog cijeljenja zbog potrebe za istovremenim cijeljenjem dviju vrsta tkiva.

Učinak pentadekapeptida BPC 157 ispitivan je i na modelima upalne bolesti crijeva (VELJAČA i sur., 2002.; TURKOVIĆ i sur., 2004; SIKIRIĆ i sur., 2012; KLIČEK i sur., 2013) te u kliničkoj studiji za ulcerozni kolitis (RUENZI i sur., 2005; SIKIRIĆ i sur. 2006) i u svim je istraživanjima dokazan njegov pozitivan učinak u terapiji upalne bolesti crijeva. Također je dokazano pozitivno djelovanje pentadekapeptida BPC 157 na ishemijsko-reperfuzijsku ozljedu debelog crijeva na eksperimentalnom modelu ishemijskog kolitisa štakora (ĐUZEL i sur., 2017).

U modelima jetrenih lezija izazvanih alkoholom (BOBAN BLAGAIĆ i sur., 2004), paracetamolom (ILIĆ i sur., 2010) ili diklofenakom (ILIĆ i sur., 2011) pokazano je da

pentadekapeptid BPC 157 smanjuje morfološka oštećenja jetre i serumske razine transaminaza.

2.3.6. Pentadekapeptid BPC 157 i krvne žile

U dosadašnjim istraživanjima dokazano je da pentadekapeptid BPC 157 ima angiogeno-angiomodularni učinak poticanjem stvaranja novih krvnih žila i poticanjem otvaranja postojećih krvnih žila (BRČIĆ i sur., 2009; SEIWERTH i sur., 2014; HSIEH i sur., 2017; 2018; AMIĆ i sur., 2018; SEIWERTH i sur., 2018).

Angiogeni učinak pentadekapeptida BPC 157 dokazan je *in vivo* na pilećoj korioalantoičnoj membrani i *in vitro* na humanim endotelnim stanicama iz umbilikalne vene (HSIEH i sur., 2017).

U modelu ishemije ekstremiteta pokazano je da pentadekapeptid BPC 157 povećava ekspresiju receptora čimbenika rasta vaskularnog endotela VEGFR 2 na endotelu krvnih žila nekoliko sati nakon primjene te na taj način potiče angiogenezu i ubrzava obnovu protoka kroz ishemični ekstremitet (HSIEH i sur., 2017).

Nakon intraperitonealne aplikacije pentadekapeptida BPC 157 neposredno nakon kreiranja terminoterminalne anastomoze infrarenalnog dijela abdominalne aorte zabilježen je značajno manji edem stijenke aorte i značajno manje formiranje tromba u odnosu na kontrolnu skupinu (HRELEC i sur., 2009).

U nekoliko je nedavnih istraživanja ispitivan učinak pentadekapeptida BPC 157 na aktivaciju kolateralnih krvnih žila i pokazao se kao snažan aktivator kolateralne cirkulacije.

Kolateralne krvne žile su mreža specijaliziranih endogenih „obilaznih“ krvnih žila koje su fiziološki prisutne u većini tkiva u tijelu (FABER i sur., 2014), a aktiviraju se u stanjima opstrukcije arterijskog ili venskog krvotoka (LUCITTI i sur., 2012; FABER i sur., 2014;) i

na taj način pružaju zaštitu od ishemijskih ozljeda kod cerebrovaskularnog infarkta te kod koronarne i periferne ateroskleroze. Kolaterale se razlikuju od vrste do vrste te unutar iste vrste (LUCITI i sur., 2012; FABER i sur., 2014), a razlika se očituje u veličini, promjeru i adaptivnoj sposobnosti (LUCITI i sur., 2012). Po svojim osobinama kolaterale se toliko razlikuju od arterija i vena da bi se moglo reći kako predstavljaju treći i posebni entitet cirkulacije (LUCITI i sur., 2012). Zadnjih se godina cijeli niz radova bavi mehanizmima aktivacije kolateralne cirkulacije kod različitih opstruktivskih stanja.

U modelu duodenalnih lezija izazvanih ligaturom gornje prednje pankreatikoduodenalne vene dokazano je da pentadekapeptid BPC 157 izaziva aktivaciju kolateralne cirkulacije i smanjenje venske kongestije putem donje prednje pankreatikoduodenalne vene čime se smanjuje razvoj kongestivskih mukoznih lezija duodenuma, a taj je učinak posredovan NO sustavom (AMIĆ i sur., 2018).

U modelu Virchowljevog trijasa tromboze izazvanog podvezivanjem donje šuplje vene pokazano je da pentadekapeptid BPC 157 ima protektivan učinak na funkciju endotela i integriteta krvnih žila putem povećane ekspresije endotelne NO sintaze (VUKOJEVIĆ i sur., 2018).

3. OBRAZLOŽENJE TEME

3. 1. Hipoteza

Hipoteza ovog istraživanja je da će primjena pentadekapeptida BPC 157 smanjiti negativne učinke venske kongestije debelog crijeva i poboljšati cijeljenje kolokolične anastomoze u uvjetima venske kongestije izazvane podvezivanjem kaudalne mezenterične vene kod štakora.

3. 2. Ciljevi istraživanja

Glavni cilj ovog istraživanja je ispitati može li pentadekapeptid BPC 157 smanjiti negativne učinke venske kongestije debelog crijeva izazvane podvezivanjem kaudalne mezenterične vene u štakora i na taj način utjecati na cijeljenje kolokolične anastomoze kongestiranog debelog crijeva.

Specifični ciljevi ovog istraživanja obuhvaćaju ispitivanje učinka pentadekapeptida BPC 157 na aktivaciju kolateralne cirkulacije kongestiranog crijeva te na edem, nekrozu, granulacijsko tkivo i epitelizaciju u području kolokolične anastomoze .

3. 3. Očekivani znanstveni doprinos

U ovom istraživanju po prvi put će se pokazati da primjena pentadekapeptida BPC 157 poboljšava cijeljenje kolokolične anastomoze u uvjetima venske kongestije debelog crijeva u štakora što će dati doprinos za mogućnost početka korištenja pentadekapeptida BPC 157 u humanoj abdominalnoj kirurgiji.

4. MATERIJAL I METODE

U istraživanju su korišteni arhivirani podatci i uzorci tkiva dobiveni u pokusu koji je izveden na Zavodu za farmakologiju Medicinskog fakulteta Sveučilišta u Zagrebu u okviru projekta "Pentadekapeptid BPC 157- nastavak istraživanja". Pokus je izveden u skladu s odredbama Zakona o zaštiti životinja (NN 102/17 i 32/19), Pravilnika o zaštiti životinja koje se koriste u znanstvene svrhe (NN 55/13, 39/17, i 116/19), Direktive 2010/63 EU te smjericama i preporukama Etičkog povjerenstva Medicinskog fakulteta u Zagrebu.

4.1. Pokusne životinje

Pokus je izveden na mužjacima laboratorijskih životinja soja Wistar tjelesne mase 200-220 g, u dobi 8-10 tjedana, koje su uzgojene u Objektu za životinje na Zavodu za farmakologiju Medicinskog fakulteta Sveučilišta u Zagrebu. Objekt za životinje registriran je od Ministarstva poljoprivrede, Uprave za veterinarstvo i sigurnost hrane (Br.Registracije: HR-POK-007).

Sve životinje su nakon prihvata iz uzgojnog objekta prošle sedmodnevni proces prilagodbe na nove životne uvjete u prostoriji stalne temperature 20-24 C⁰, relativne vlažnosti zraka 40-70 % i razine buke do 60 dB uz ciklus dan-noć 12/12 sati. Životinje su bile smještene u polikarbonatnim kavezima, a peletirana hrana i voda su im bile ponuđene *ad libitum*.

Korišteno je 105 životinja, podijeljenih u 15 skupina i u 5 vremenskih intervala od 3, 5, 7, 15 ili 30 dana. Svaka skupina se sastojala od 7 životinja.

Za svaki promatrani interval jedna skupina je bila kontrolna, druga skupina je bila tretirana pentadekapeptidom BPC 157 u dozi 10 µg/kg i treća skupina je bila tretirana pentadekapeptidom BPC 157 u dozi 10 ng/kg. Životinje su prije pokusa izvagane i obilježene, a svaka životinja je u pokusu korištena dvaput.

Tablica 1. Prikaz broja životinja po skupinama i vremenskim intervalima

Skupina	Tretman	3 dana	5 dana	7 dana	15 dana	30 dana
1.	Kontrola	7				
2.	BPC 10 μ g	7				
3.	BPC 10 ng	7				
4.	Kontrola		7			
5.	BPC 10 μ g		7			
6.	BPC 10 ng		7			
7.	Kontrola			7		
8.	BPC 10 μ g			7		
9.	BPC 10 ng			7		
10.	Kontrola				7	
11.	BPC 10 μ g				7	
12.	BPC 10 ng				7	
13.	Kontrola					7
14.	BPC 10 μ g					7
15.	BPC 10 ng					7
UKUPNO	105	21	21	21	21	21

4.2. Lijekovi

U pokusu je korišten pentadekapeptid BPC 157 (Diagen, Ljubljana, Slovenija) otopljen u destiliranoj vodi. Za vrijeme operacije pentadekapeptid BPC 157 je primjenjen jednokratno intraperitonealno u dozi 10 µg/kg tjelesne mase ili 10 ng/kg tjelesne mase, a nakon operacije je primjenjen peroralno u dozi 10 µg/kg/dan ili 10 ng/kg /dan, ovisno o tretiranoj skupini. Korištene su dvije doze pentadekapeptida BPC 157 (10 µg/kg i 10 ng/kg) kako bi se ispitaio učinak BPC 157 u ovisnosti o dozi. Navedene doze su odabrane na temelju dosadašnjih istraživanja u kojima su se pokazale djelotvornima. Kontrolne skupine su za vrijeme operacije dobile intraperitonealno fiziološku otopinu (NaCl, 0.9%, Braun, Njemačka) u dozi 5 mL/kg.

Za anesteziju su korišteni diazepam u dozi 5 mg/kg tjelesne mase (Apaurin, Krka, Slovenija), tiopental u dozi 50 mg/kg tjelesne mase (Thiopental Injection BP, Rotexmedica, Njemačka) i buprenorfin u dozi 1 mg/kg tjelesne mase (Bupredine Multidose, Dechra, Velika Britanija).

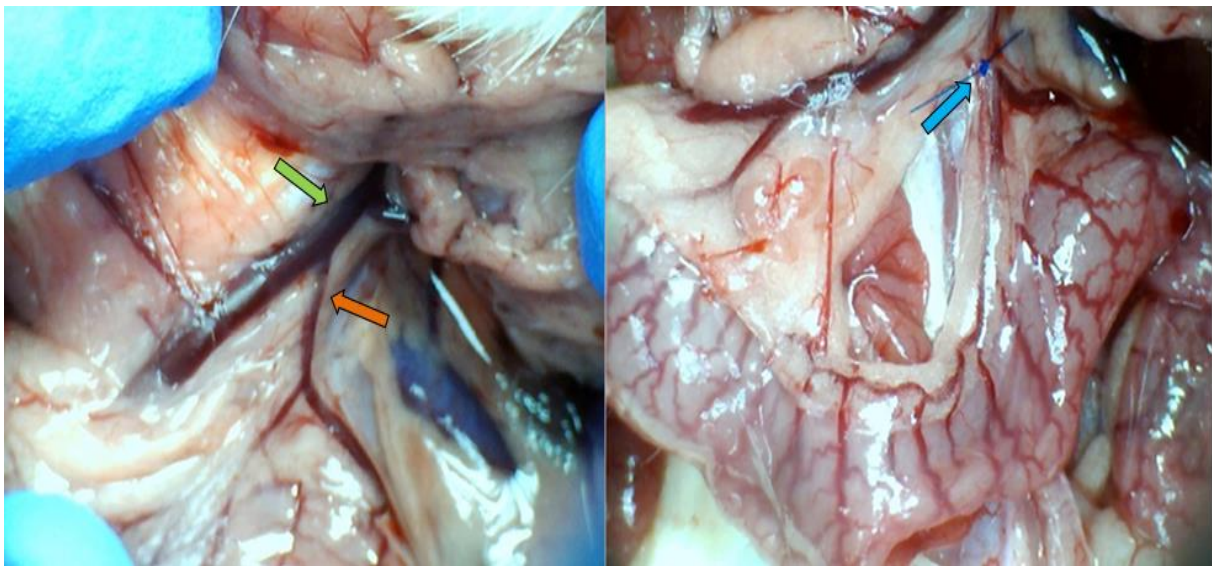
Za postoperacijsku analgeziju korišten je buprenorfin u dozi 0,05 mg/kg tjelesne mase (Bupredine Multidose, Dechra, Velika Britanija).

4.3. Eksperimentalni protokol

4.3.1. Kirurški zahvat

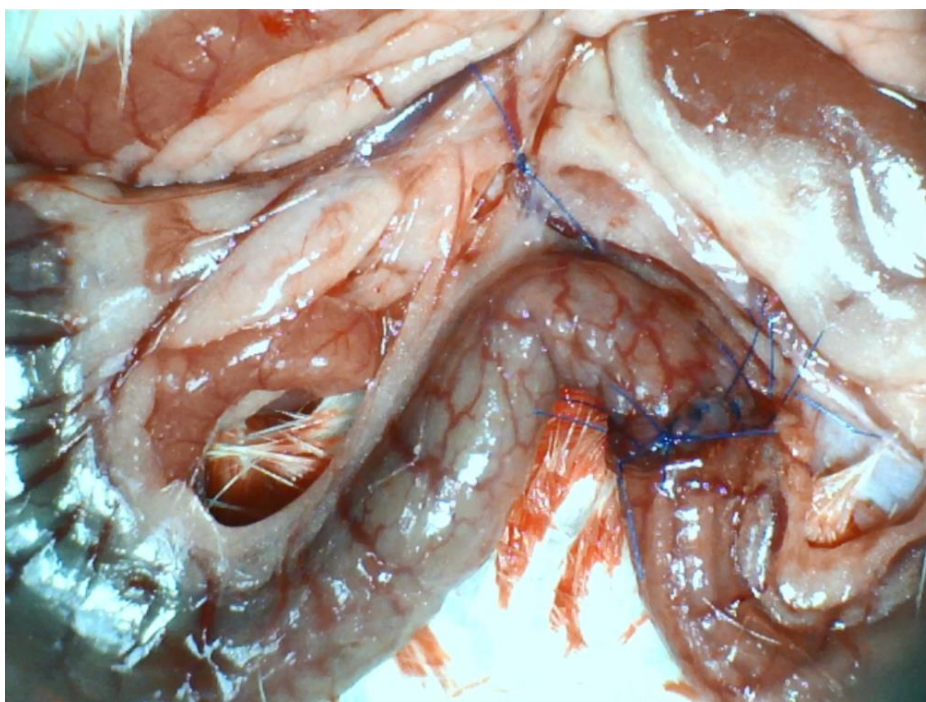
Životinje su anestezirane jednokratnom intraperitonealnom primjenom diazepam u dozi 5 mg/kg (Apaurin, Krka, Slovenija) i tiopentala u dozi 50 mg/kg (Thiopental Injection BP, Rotexmedica, Njemačka) te buprenorfina u dozi 1 mg/kg (Bupredine Multidose, Dechra, Velika Britanija).

Nakon postizanja duboke anestezije, što je potvrđeno testom uspravljanja i testom uzmicanja šape na bolni pritisak, učinjena je medijana laparotomija. Prikazana je kaudalna mezenterična vena koja je zatim podvezana distalno od utoka u kranijalnu mezenteričnu venu polipropilenskom ligaturom (Prolene 6-0, Ethicon, Johnson&Johnson, SAD) kako bi se postigla venska kongestija silaznog dijela debelog crijeva.



Slika 1. Model venske kongestije debelog crijeva. Lijevo: prikaz utoka kaudalne mezenterične vene (narančasta strelica) u kranijalnu mezenteričnu venu (zelena strelica). Desno: prikaz ligature kaudalne mezenterične vene (plava strelica) i posljedične kongestije debelog crijeva.

Deset minuta nakon podvezivanja kaudalne mezenterične vene, odnosno nakon jasno vidljive kongestije debelog crijeva, učinjena je transekcija kongestiranog silaznog dijela kolona i pripadajućeg mezokolona, a nakon toga je učinjena terminoterminalna kolokolična anastomoza pojedinačnim šavovima. Za kreiranje anastomoze korišten je polipropilen 6-0 (Prolene 6-0, Ethicon, Johnson&Johnson, SAD).



Slika 2. Prikaz kolokolične anastomoze. Terminoterminalna kolokolična anastomoza na kongestiranom silaznom dijelu debelog crijeva kreirana pojedinačnim šavovima.

Neposredno nakon kreiranja anastomoze tretiranim životinjama jednokratno je apliciran 1 mL pentadekapeptida BPC 157 kao intraperitonealna kupka, odnosno 10 $\mu\text{g}/\text{kg}$ ili 10 ng /kg tjelesne mase ovisno o pripadajućoj skupini. Kontrolnim životinjama je na isti način apliciran 1 mL fiziološke otopine (NaCl, 0.9%, Braun, Njemačka), odnosno 5 mL/kg.

Laparotomija je zatvorena produžnim šavom poliglaktinom 910 (Vicryl 3-0, Ethicon, Johnson&Johnson, SAD) po slojevima. Nakon operacije životinje su smještene u iste laboratorijske uvjete kao i prije operacije, s tim da su tretirane životinje poslije operacije uz hranu i vodu dobivale i pentadekapeptid BPC 157 peroralno u dozi 10 $\mu\text{g}/\text{kg}/\text{dan}$ ili 10 ng/kg/dan do dana žrtvovanja, a kontrolne životinje su dobivale samo hranu i vodu.

Prema protokolu Medicinskog fakulteta u Zagrebu sve životinje su nakon operacije dobivale analgetik buprenorfin (Bupredine Multidose, Dechra, SAD) u dozi 0,05 mg/kg intraperitonealno svakih 12 sati prva tri postoperacijska dana uz praćenje skale boli.

Ako je ukupni zbroj bodova bio veći od 9, smanjen je interval davanja analgezije na 6 sati . Nakon 72 sata analgetik je apliciran prema potrebi na osnovi procjene skale boli. Kliničko stanje životinja svakodnevno je praćeno nadzorom tjelesne mase, dlačnog pokrova, ponašanja u kavezu i disanja.

SKALA ZA PROCJENU BOLI:

1. Frekvencija disanja: 0= normalno; 1= uočljiv porast frekvencije; 2= hiperventilacija; 3= hiperventilacija s disanjem na usta

2. Kretanje: 0= normalno kretanje; 1= blaga hromost; oslanjanje na vrhove prednjih i stražnjih šapa; 2= hromost, poneko oslanjanje na vrhove šapa; 3= hromost, pošteta zahvaćenog ekstremiteta osim u kavezu; 4= hromost, pošteta zahvaćenog ekstremiteta čak i u kavezu

3. Ponašanje pri palpaciji trbuha: 0= bez neugode; 1= blaga neugoda; 2= umjerena neugoda- vuče prednje noge; 3= jaka neugoda- vuče noge, okreće glavu, pokušava pobjeći

4. Ponašanje u kavezu: 0= normalno- normalno se kreće; 1= blaga promjena- usporeno se kreće; 2= umjerena promjena- vrlo usporeno se kreće; 3= jaka promjena- ne kreće se, životinja je nezainteresirana za kretanje i druge životinje

5. Udobnost (promatranje unutar kaveza): 0= prisebna, zainteresirana za okolinu, leži, jede i pije; 1= prisebna, nije zainteresirana za okolinu, leži, slabo jede i slabo pije; 2= letargična, depresivan izgled, anoreksična; 3= glava položena dolje, letargična (spuštene uške), anoreksična; 4= leži, pogled fiksiran, oči napola zatvorene, nezamijetan odgovor na dodir, prisutan bruksizam

6. Ponašanje pri hranjenju: 0= normalno jede iz hranilice; 1= slabo jede; 2= gotovo ne jede; 3= ne jede

HUMANE KRAJNJE TOČKE (Protokol Medicinskog fakulteta u Zagrebu):

Stanje dlake: 1- neuredna dlaka; 2- lagana piloerekcija; 3- izražena piloerekcija

Tjelesna masa: 1- gubitak tjelesne mase do 5 %; 2- gubitak tjelesne mase 5-10 % ; 3- gubitak tjelesne mase 10-15 %; HEP- gubitak tjelesne mase preko 15 %

Tjelesne funkcije: 1- ubrzano disanje; 2- hiperventilacija; 3- otežano disanje

Ponašanje (lokomotorni sustav): 1- malo neprirodan hod uz hiperaktivnost; 2- neprirodan hod uz tremor; 3- značajni problemi u kretanju; HEP- koma (leži na boku uz veslanje nogama)

Nakon isteka eksperimentalnog perioda od 3, 5, 7, 15 ili 30 dana životinje su anestetizirane na isti način kao i prvi put intraperitonealnom primjenom diazepama (Apaurin, Krka, Slovenija) u dozi 5 mg/kg i tiopental (Thiopental Injection BP Rotexmedica, Njemačka) u dozi 50 mg/kg uz buprenorfin (Bupredine Multidose, Dechra, Velika Britanija) u dozi 1 mg/kg. Kod duboko anestetiziranih životinja učinjena je relaparotomija i eksploracija abdomena. Postojeće priralice su pažljivo razriješene škarama s tupim vrhom kako bi se prikazala kolokolična anastomoza i podvezana kaudalna mezenterična vena. Anastomoza je prikazana u cijeloj cirkumferenciji i analizirana je njena cjelovitost. U nekim je slučajevima nakon odvajanja priraslica od anastomoze uočena defektna pukotina na anastomozi i ravnalom je izmjeren promjer pukotine. Za navedenu defektnu pukotinu anastomoze odabran je naziv popuštanje ili dehiscencija anastomoze, a ne curenje anastomoze jer su sve defektne pukotine bile prekrivene naljepljenim susjednim crijevnim vijugama i nije bilo curenja crijevnog sadržaja u peritonealnu šupljinu.

Analizirane su slijedeće makroskopske promjene (DESPOUDI i sur. 2017) :

- priralice i fibrin (KLIČEK i sur., 2013),
- cjelovitost/popuštanje anastomoze (vlastita progresivna ljestvica),
- prohodnost/opstrukcija anastomoze kao odnos promjera debelog crijeva oralno i aboralno od anastomoze (KLIČEK i sur., 2013) i

- prezentacija krvnih žila na ventralnoj i dorzalnoj strani kolona oralno i aboralno od anastomoze (ĐUZEL i sur., 2017; AMIĆ i sur., 2018).

Tablica 2. Bodovni sustav za procjenu priralica

1	fibrin i priralice obuhvaćaju do 1/3 cirkumferencije anastomoze
2	fibrin i priraslice obuhvaćaju do 1/2 cirkumferencije anastomoze
3	fibrin i priralice obuhvaćaju više od 1/2 cirkumferencije anastomoze
4	fibrin i priraslice obuhvaćaju cijelu anastomozu
5	fibrin i priraslice obuhvaćaju cijelu anastomozu, uključeno je više susjednih crijevnih vijuga

Tablica 3. Bodovni sustav za procjenu cjelovitosti/popuštanja anastomoze

0	bez defektne pukotine anastomoze
1	defektna pukotina anastomoze do 2 mm
2	defektna pukotina anastomoze 2-4 mm
3	defektna pukotina anastomoze 4-6 mm
4	defektna pukotina anastomoze 4-10 mm
5	defektna pukotina anastomoze veća od 10

Tablica 4. Bodovni sustav za procjenu opstrukcije anastomoze

0	bez opstrukcije, omjer promjera kolona oralno i aboralno od anastomoze= 1
1	blaga opstrukcija, omjer promjera kolona oralno i aboralno od anastomoze = 1-1,33
2	umjerena opstrukcija, omjer promjera kolona oralno i aboralno od anastomoze = 1,33-1,66
3	velika opstrukcija, omjer promjera kolona oralno i aboralno od anastomoze = 1,66-2
4	totalna opstrukcija, omjer promjera kolona oralno i aboralno od anastomoze preko 2

Sve faze pokusa snimljene su kamerom Veho Discovery VMS-004 Deluxe USB s mikroskopom (Veho, Dayton, OH, SAD). Snimanje je učinjeno prije podveza kaudalne mezenterične vene, nakon podveza kaudalne mezenterične vene, nakon kreiranja anastomoze i aplikacije pentadekapeptida BPC 157 te treći, peti, sedmi, petnaesti ili tridesti postoperacijski dan nakon čega je slika transformirana u digitalnu fotografiju kako bi se mogle uspoređivati promjene kod tretiranih i kontrolnih životinja. Iz digitalnih fotografija analizirane su po dvije venske arkade (lat. *vasa recta*) na ventralnoj i dorzalnoj strani debelog crijeva oralno i aboralno od anastomoze te broj venskih ogranaka između njih (ĐUZEL i sur., 2017; AMIĆ i sur., 2018; KNEŽEVIĆ i sur., 2021).

Analizu venskih ogranaka učinio je eksperimentator koji je bio upoznat s tretmanom i brojem životinja i slijepi promatrač kojemu su bile predočene životinje označene samo brojem i kojemu nije bilo poznato kojoj skupini pripada pojedina životinja. Rezultati su izraženi kao srednje vrijednosti očitavanja eksperimentatora i slijepog promatrača.

Vanjski rub krvnih žila na fotografiji je označen softverom Image J (National Institutes of Health, Bethesda, MD, SAD), a zatim je izmjerena površina (u pikselima) omeđenog područja krvnih žila i izračunat je omjer površina tako da se uspoređivao rast, odnosno pad površine krvnih žila u odnosu na početnu vrijednost, tj. vrijednost izmjerenu prije podvezivanja kaudalne mezenterične vene. Vrijednost A_1 predstavlja površinu prije podvezivanja kaudalne mezenterične vene, odnosno fiziološko stanje. Vrijednost A_2 predstavlja površinu nakon podvezivanja kaudalne mezenterične vene, nakon kreiranja anastomoze (kod tretiranih skupina to je trenutak kada je apliciran pentadekapeptid BPC 157) te treći, peti, sedmi, petnaesti ili trideseti postoperacijski dan. Na taj način je kvantificirana dinamika promjene površine venskih arkada po skupinama koja je poslužila za izračunavanje volumena arkada pomoću matematičkog modela aproksimacije volumena, kako slijedi (KNEŽEVIĆ, i sur. 2021). Počevši od jednadžbi zakona kvadrata-kočke [1] i [2], izvedana je jednadžba [6] za omjer volumena krvnih žila koji je proporcionalan omjeru površine krvnih žila. Također, za izraze [1]–[5] definirana je proizvoljna jednodimenzionalna duljina na fotografiji (npr. bilo koja proizvoljna duljina vene). Ta vrijednost služi samo za definiranje jednodimenzionalnog omjera ($\frac{l_2}{l_1}$) između promatranih krvnih žila koje se uzimaju u omjer i korištena je isključivo kao međučimbenik (što znači da l vrijednosti nisu mjerene jer se do kraja izvoda pokrate) za izvođenje konačnog izraza [6]. Postupak je bio kako slijedi:

$$A_2 = A_1 \times \left(\frac{l_2}{l_1}\right)^2 [1] \quad (\text{zakon kvadrata-kočke}),$$

$$V_2 = V_1 \times \left(\frac{l_2}{l_1}\right)^3 [2] \quad (\text{zakon kvadrata-kočke}),$$

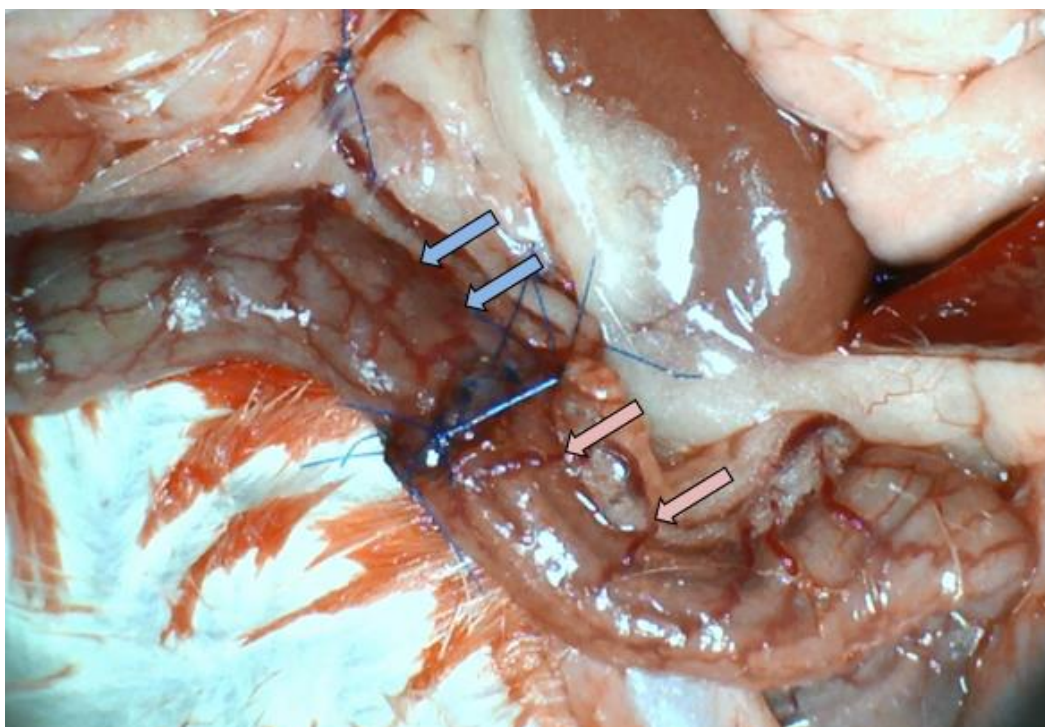
$$\frac{A_2}{A_1} = \left(\frac{l_2}{l_1}\right)^2 [3] \quad (\text{iz [1], nakon dijeljenja obje strane sa } A_1),$$

$$\frac{l_2}{l_1} = \sqrt{\frac{A_2}{A_1}} [4] \quad (\text{iz [3], nakon korjenovanja obje strane}),$$

$$\frac{V_2}{V_1} = \left(\frac{l_2}{l_1}\right)^3 [5] \quad (\text{iz [2], nakon dijeljenja obje strane sa } V_1),$$

$$\frac{V_2}{V_1} = \left(\sqrt{\frac{A_2}{A_1}}\right)^3 [6] \quad (\text{nakon uvođenja izraza [4] u jednadžbu [5]}).$$

Vrijednost V1 predstavlja početni volumen venskih arkada, odnosno volumen arkada prije podvezivanja kaudalne mezenterične vene. Vrijednost V2 predstavlja volumen venskih arkada nakon podvezivanja kaudalne mezenterične vene, nakon kreiranja anastomoze i aplikacije pentadekapeptida BPC 157 te treći, peti, sedmi, petnaesti ili tridesti postoperacijski dan.



Slika 3. Prikaz venskih arkada kongestiranog silaznog debelog crijeva oralno

(plave strelice) i aboralno (roze strelice) od anastomoze i ogranaka među njima

Kod duboko anesteziranih životinja testirana je kolokolična anastomoza na slijedeći način: crijevnom klemom okludirano je debelo crijevo 2,5 cm oralno i 2,5 cm aboralno od anastomoze, a zatim je jednokratnom hipodermalnom iglom (23G-0,6x25 mm; Becton, Dickinson and Company, Švicarska) i jednokratnom špricom od 10 mL (Rays S.p.a., Italija) kroz stijenku crijeva intraluminalno aplicirana fiziološka otopina (NaCl, 0.9%, Braun, Njemačka). Fiziološka otopina je aplicirana u volumenu koji je izazvao popuštanje/pucanje anastomoze i taj je volumen definiran kao volumen popuštanja anastomoze. Anastomoza je testirana sedmi, petnaesti i tridesti postoperacijski dan.

Na kraju pokusa životinje su eutanazirane intraperitonealnom primjenom letalne doze (100 mg/kg) tiopentala (Thiopental Injection BP Rotexmedica, Njemačka) i cervikalnom dislokacijom.

4.3.2. Eksplantacija tkiva

Eutanaziranim životinjama eksplantiran je dio debelog crijeva s anastomozom (2 cm oralno i 2 cm aboralno od anastomoze). Resecirani dio crijeva očišćen je od okolnog mezokolona, ispran fiziološkom otopinom, rastegnut preko stiropora i pohranjen u 4% otopinu formaldehida za patohistološku analizu.

4.4. Patohistološka analiza

Patohistološka analiza je učinjena na Zavodu za patologiju Medicinskog fakulteta Sveučilišta u Zagrebu. Morfološka analiza je obuhvaćala analizu epitelizacija, nekroza, edema i granulacijskog tkiva (VUKŠIĆ i sur., 2007; KLIČEK i sur, 2013). Korištene su histokemijske metode bojenja hemalaun-eozin, Gömöri za retikulinska vlakna, Masson za kolagena vlakna (VUKŠIĆ i sur., 2007) te imunohistokemijsko bojenje SMA za bolju vizualizaciju novonastalih glatkih mišićnih stanica. Morfometrijska analiza je učinjena u programu SFORM i ISSA (Vamstec, Zagreb, Hrvatska). Analizu su provela dva neovisna patologa kojima nisu bili poznati podaci o uzorku tkiva. Analizirano je 5 vidnih polja povećanja X200 i X400.

Tablica 5. Bodovni sustav za procjenu edema

0	nema edema
1	1/3 defekne pukotine/područja anastomoze
2	1/3 do 2/3 defektne pukotine/područja anastomoze
3	više od 2/3 defektne pukotine/područja anastomoze

Tablica 6. Bodovni sustav za procjenu nekroze

0	nema nekroze
1	manje od 20% defektne pukotine/područja anastomoze
2	20-60% defektne pukotine/područja anastomoze
3	više od 60% defektne pukotine/područja anastomoze

Tablica 7. Bodovni sustav za procjenu granulacijskog tkiva

0	nema granulacijskog tkiva
1	manje od 20 % defektne pukotine /područja anastomoze
2	20-60 % defektne pukotine/područja anastomoze
3	više od 60% defektne pukotine/područja anastomoze

Tablica 8. Bodovni sustav za procjenu epitelizacije anastomoze

0	nema epitelizacije
1	manje od 20% defektne pukotine/područja anastomoze
2	20-60 % defektne pukotine/područja anastomoze
3	više od 60 % defektne pukotine/područja anastomoze

4.5. Statistička analiza

Za statističku obradu podataka korišten je program STATISTICA 12.1 (StatSoft, Inc, Tulsa, SAD). Za procjenu distribucije podataka korišten je Kolmogorov-Smirnoff test. Za parametrijske podatke korišten je test jednosmjerna ANOVA s Newman-Keuls post hoc testom, a za neparametrijske podatke korišten je Kruskal-Wallis test s Mann-Whitney post hoc testom. Kvalitativni podaci između kontrolnih i tretiranih skupina analizirani su Fisherovim testom. Ovisno o vrsti podataka i napravljenom testu, rezultati su izraženi kao srednja vrijednost +/- standardna devijacija (SD) te kao minimum/medium /maksimum ili kao kao postotak u usporedbi s kontrolom. Vrijednosti $P < 0,05$ smatrane su statistički značajnima.

5. REZULTATI

5.1. Popuštanje/dehiscencija anastomoze

Dehiscencija anastomoze je evidentirana kod 11 od 35 kontrolnih životinja (31,42 %) te kod 2 od 70 tretiranih životinja (2,85 %). Nije bilo statistički značajne razlike između skupina tretiranih mikrogramskom dozom i skupina tretiranih nanogramskom dozom pentadekapeptida BPC 157 (Slika 5).

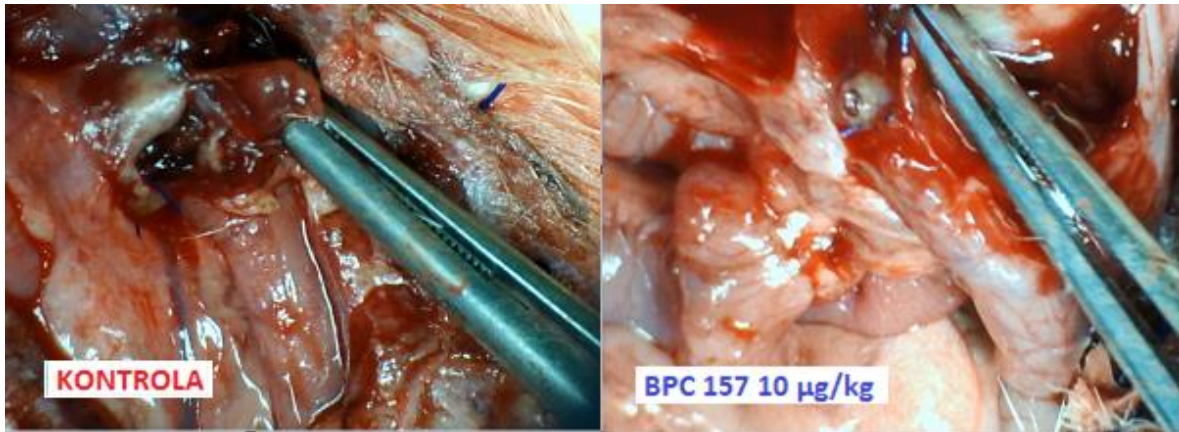
Ni kod jedne životinje nije evidentiran difuzni peritonitis niti intraabdominalni apsces. Sve dehiscencije anastomoze u kontrolnim i u tretiranim skupinama su bile subkliničke, prekrivene („zapakirane“) priralicama/fibrinom s okolnim organima, bez izlaska crijevnog sadržaja u okolinu i bile su vidljive tek nakon odvajanja priraslica i okolnih crijevnih vijuga od anastomoze.

Treći postoperacijski dan nije bilo dehiscencije anastomoze ni u kontrolnoj ni u tretiranim skupinama.

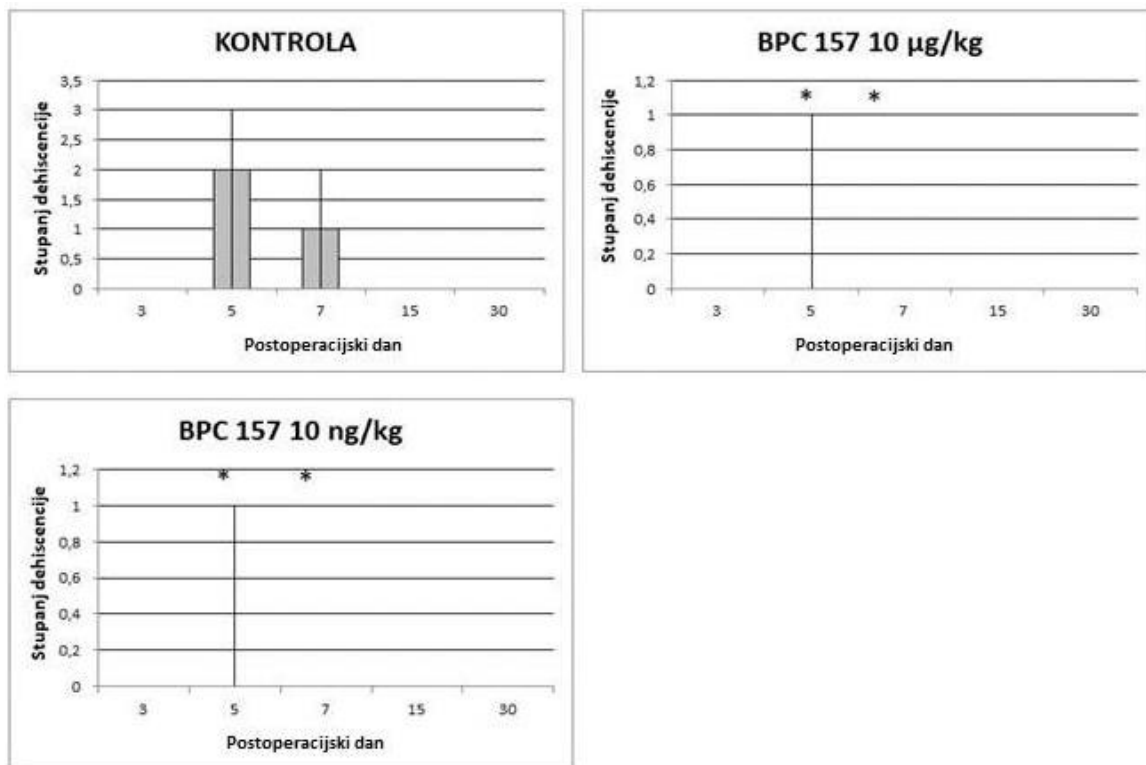
Peti postoperacijski dan evidentirana je dehiscencija anastomoze kod 6 od 7 životinja kontrolne skupine (85,71 %), kod 1 od 7 životinja u skupini tretiranoj mikrogramskom dozom pentadekapeptida BPC 157 (14,28 %) i kod 1 od 7 životinja u skupini tretiranoj nanogramskom dozom pentadekapeptida BPC 157 (14,28 %). Promjer dehiscencije anastomoze kod tretiranih skupina je bio 1-2 mm, a kod kontrolne skupine 2-6 mm (Slika 4).

Sedmi postoperacijski dan dehiscencija anastomoze je evidentirana kod 5 od 7 životinja kontrolne skupine (71,42 %) promjera 2-4 mm, a kod tretiranih skupina nije bilo dehiscencije anastomoze.

Petnaesti i trideseti postoperacijski dan nije bilo dehiscencije anastomoze ni u kontrolnoj ni u tretiranim skupinama.



Slika 4. Prikaz dehiscencije kolokolične anastomoze peti postoperacijski dan. Lijevo: kontrolni štakor; desno: štakor tretiran pentadekapeptidom BPC 157, 10 µg/kg .

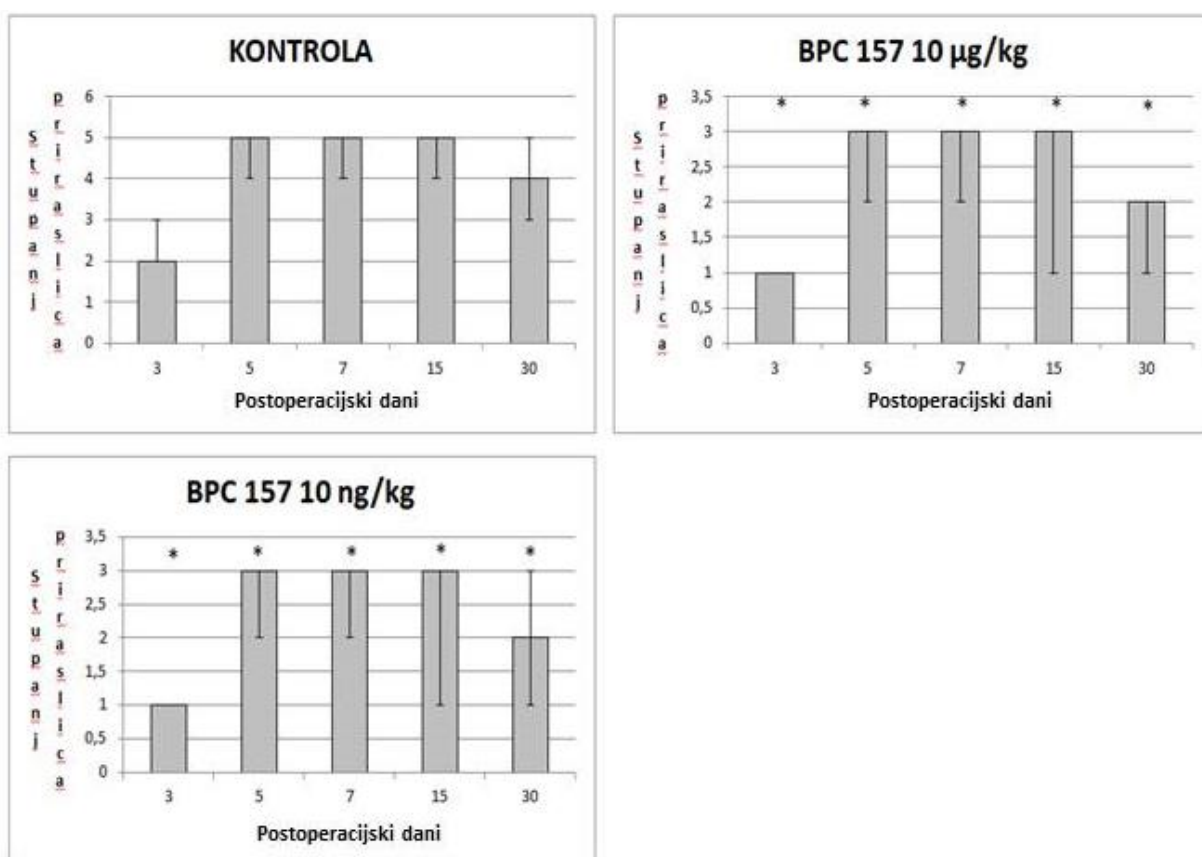


Slika 5. Stupanj dehiscencije kolokolične anastomoze. Prikaz medijana, najmanje i najveće vrijednosti dehiscencije anastomoze treći, peti, sedmi, petnaesti i trideseti postoperacijski dan kod kontrolnih štakora i štakora tretiranih pentadekapeptidom BPC 157 10 µg/kg i 10 ng/kg.

* Značajna razlika u odnosu na kontrolnu skupinu uz $P < 0.05$

5.2. Priraslice i fibrin

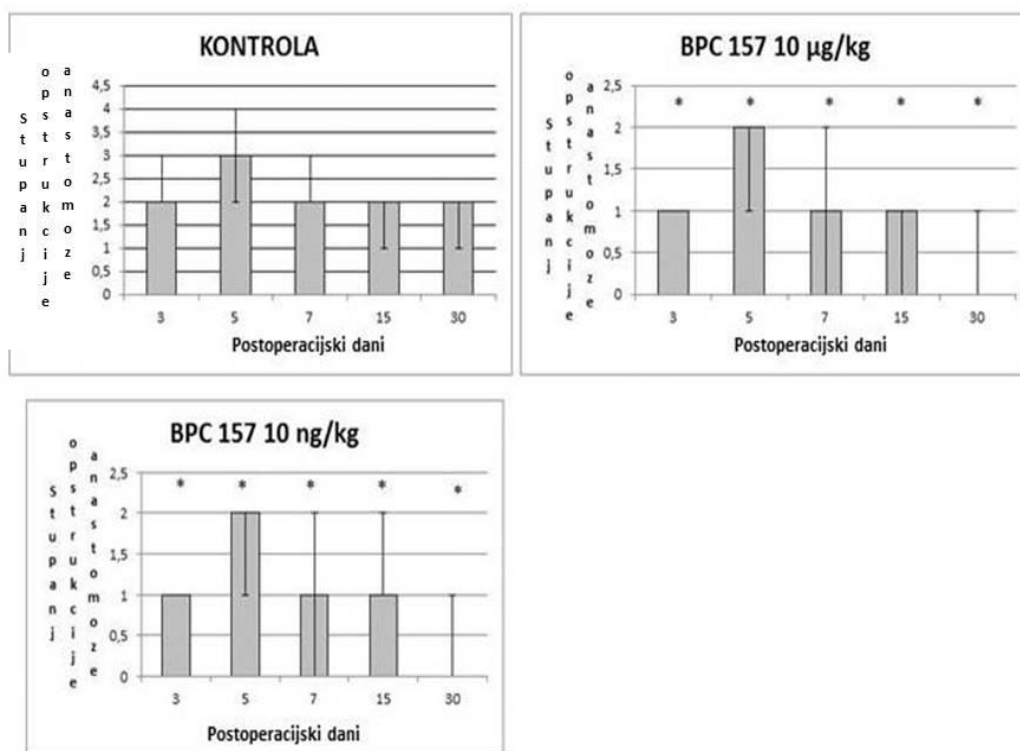
U svim promatranim intervalima (3, 5, 7, 15 ili 30 dana) formiranje priralica je bilo značajno veće u kontrolnoj skupini u odnosu na tretirane skupine. Nije bilo značajne razlike između skupina tretiranih mikrogramskom dozom i skupina tretiranih nanogramskom dozom pentadekapeptida BPC 157 (Slika 6).



Slika 6. Stupanj priraslica oko kolokolične anastomoze. Prikaz medijana, najmanje i najveće vrijednosti priraslica treći, peti, sedmi, petnaesti i tridesiti postoperacijski dan kod kontrolnih štakora i štakora tretiranih pentadekapeptidom BPC 157 10 µg/kg i 10 ng/kg.* Značajna razlika u odnosu na kontrolnu skupinu uz $P < 0.05$

5.3. Prohodnost/opstrukcija anastomoze

U svim promatranim terminima opstruktivske smetnje anastomoze su bile značajno manje kod tretiranih životinja u odnosu na kontrolne životinje (Slike 7,15-19). Opstruktivske smetnje su bile najizraženije peti postoperacijski dan i kod kontrolnih i kod tretiranih životinja (Slika 16). Tretirane životinje nisu imale opstruktivske smetnje trideseti postoperacijski dan, a kontrolne životinje su imale opstruktivske smetnje u svim terminima. Između skupina tretiranih mikrogramskom dozom i skupina tretiranih nanogramskom dozom pentadekapeptida BPC 157 nije bilo značajne razlike.



Slika 7. Stupanj opstrukcije kolokolične anastomoze. Prikaz medijana, najmanje i najveće vrijednosti opstrukcije treći, peti, sedmi, petnaesti i trideset postoperacijski dan kod kontrolnih štakora i štakora tretiranih pentadekapeptidom BPC 157 10 µg/kg i 10 ng/kg. * Značajna razlika u odnosu na kontrolnu skupinu uz $P < 0.05$

5.4. Presentacija krvnih žila

5.4.1. Volumen venskih arkada

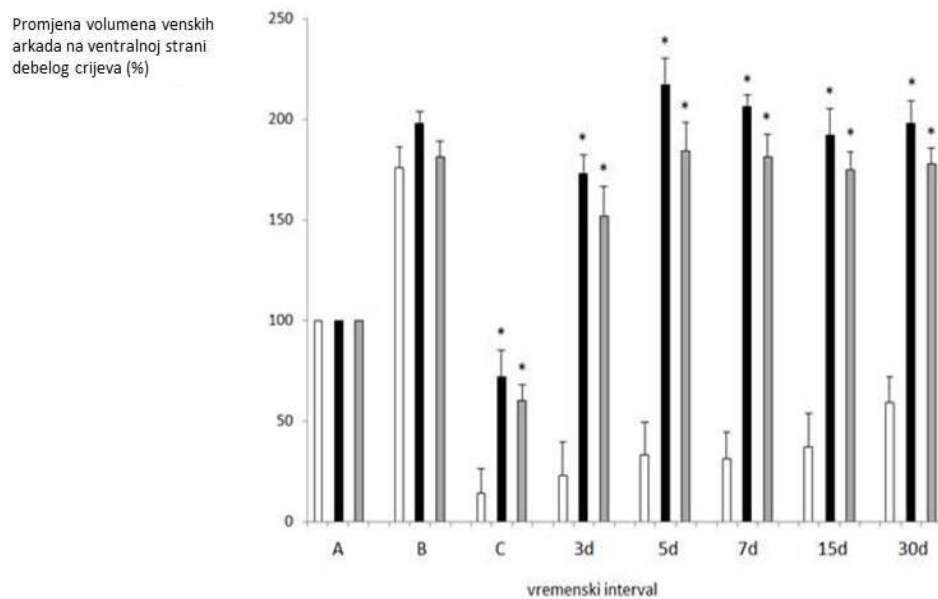
Volumen venskih arkada (Slike 8-9) neposredno nakon podveza kaudalne mezenterične vene je bio veći u odnosu na početne vrijednosti i kod kontrolnih i kod tretiranih životinja za oko 100 % .

Nakon kreiranja anastomoze volumen venskih arkada je bio manji u odnosu na početne vrijednosti u svim skupinama, ali je smanjenje volumena bilo značajno manje kod tretiranih skupina.

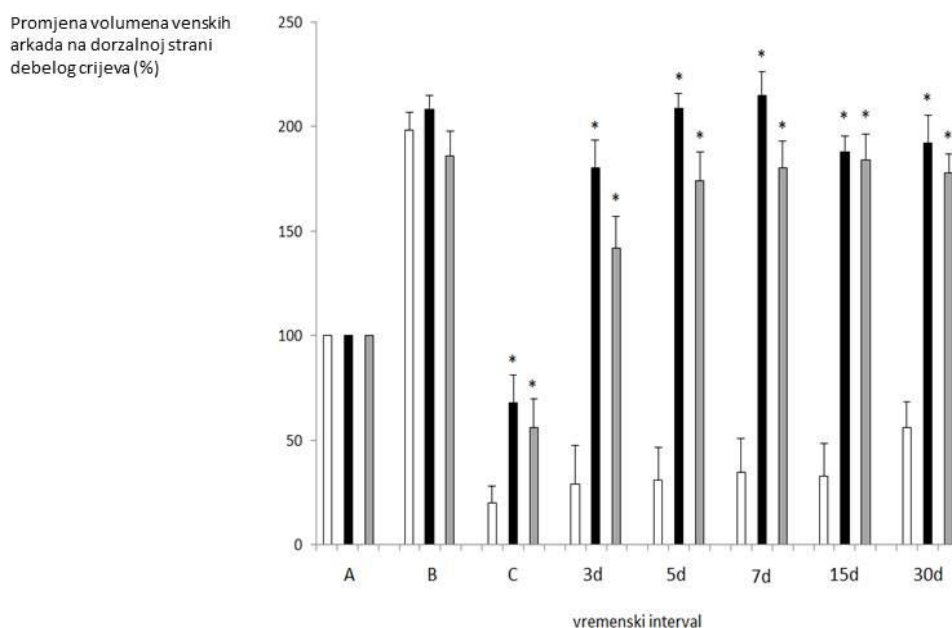
Treći, peti, sedmi, petnaesti i trideseti postoperacijski dan volumen venskih arkada kod kontrolnih životinja je bio manji za 40-70 % u odnosu na početne vrijednosti.

Treći, peti, sedmi, petnaesti i trideseti postoperacijski dan volumen venskih arkada kod tretiranih životinja je bio veći za 75-115 % u odnosu na početne vrijednosti.

Nije bilo značajne razlike u volumenu venskih arkada između skupina tretiranih mikrogramskom dozom i skupina tretiranih nanogramskom dozom pentadekapeptida BPC 157 ni u jednom vremenskom intervalu.



Slika 8. Promjena volumena venskih arkada na ventralnoj strani debelog crijeva oralno i aboralno od anastomoze prije podveza KMV (A), nakon podveza KMV (B), nakon kreiranja anastomoze (C) te treći, peti, sedmi, petnaesti i trideseti postoperacijski dan izražena u postotcima kao srednja vrijednost i standardna devijacija. Postotci su izračunati u odnosu na termin A kao referentni termin ili 100 %. Bijeli stupci predstavljaju kontrolne skupine, crni stupci predstavljaju skupine tretirane s 10 µg/kg pentadekapeptida BPC 157, a sivi stupci predstavljaju skupine tretirane s 10 ng/kg pentadekapeptida BPC 157. Tretman pentadekapeptidom BPC 157 je započeo nakon kreiranja anastomoze (C). Mann Whitney Utest: * $P < 0.05$ u odnosu na kontrolu. Kruskal Wallis H test za kontrolnu i obje tretirane skupine: $P < 0.05$



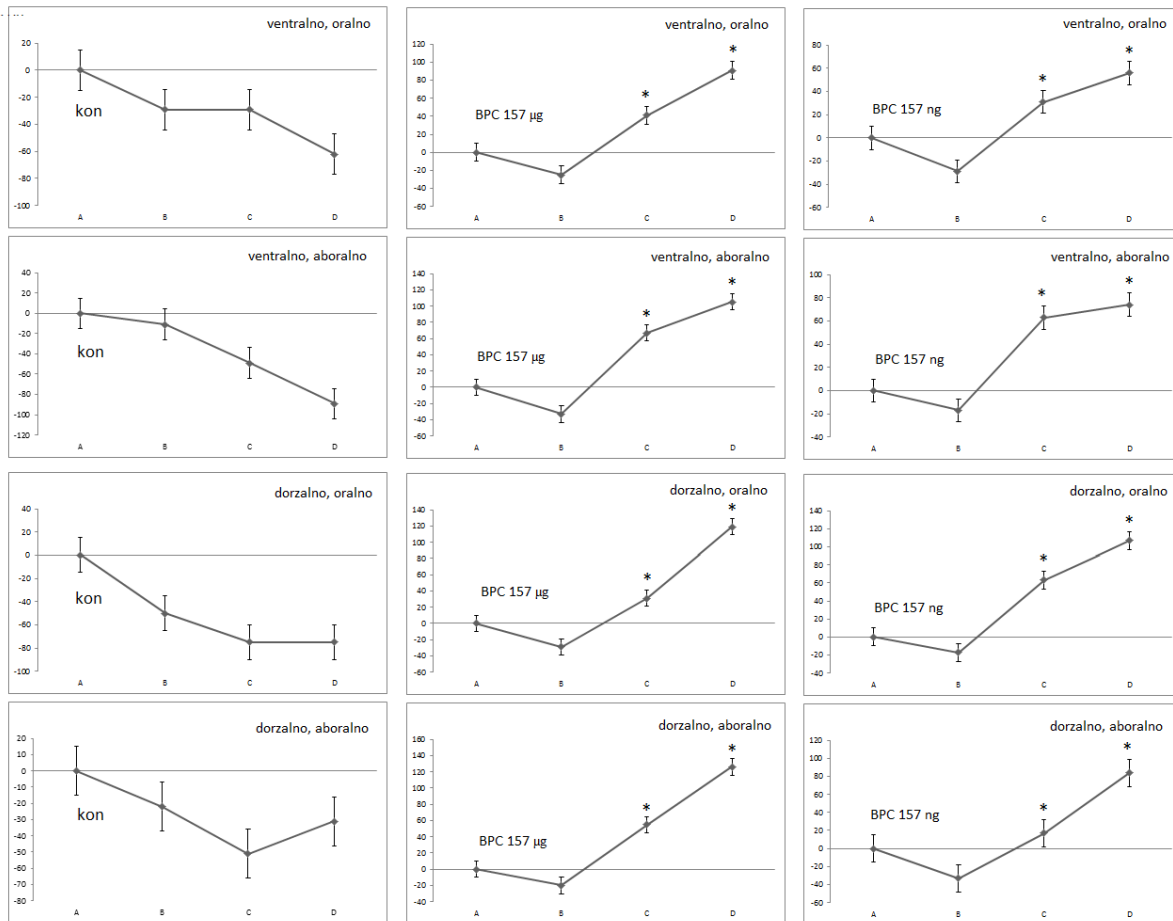
Slika 9. Promjena volumena venskih arkada na dorzalnoj strani debelog crijeva oralno i aboralno od anastomoze prije podveza KMV (A), nakon podveza KMV (B), nakon kreiranja anastomoze (C) te treći, peti, sedmi, petnaesti i tridesti postoperacijski dan izražena u postotcima kao srednja vrijednost i standardna devijacija. Postotci su izračunati u odnosu na termin A kao referentni termin ili 100 %. Bijeli stupci predstavljaju kontrolne skupine, crni stupci predstavljaju skupine tretirane s 10 µg/kg pentadekapeptida BPC 157, a sivi stupci predstavljaju skupine tretirane s 10 ng/kg pentadekapeptida BPC 157. Tretman pentadekapeptidom BPC 157 je započeo nakon kreiranja anastomoze (C). Mann Whitney U test: * $P < 0.05$ u odnosu na kontrolu. Kruskal Wallis H test za kontrolnu i obje tretirane skupine: $P < 0.05$

5.4.2. Broj venskih kolaterala

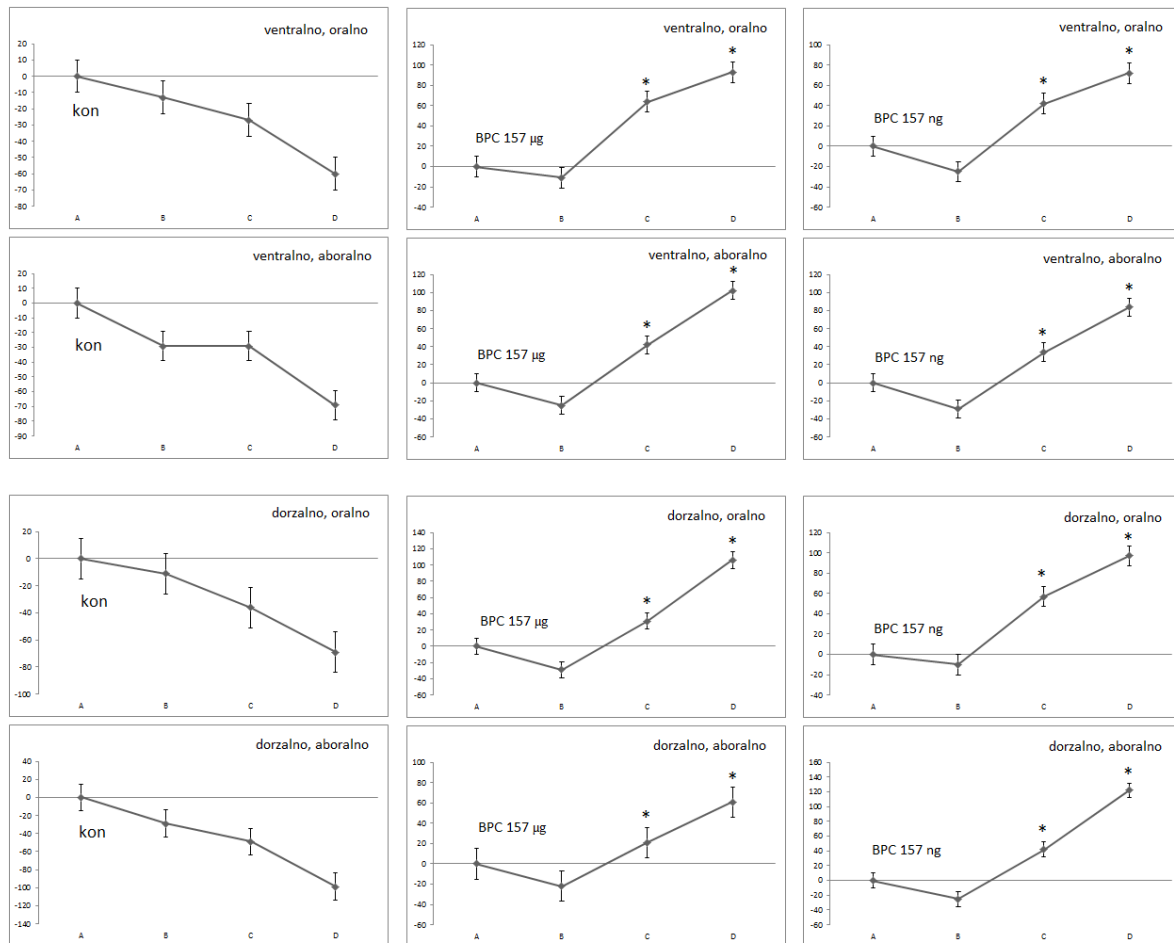
Broj kolateralnih krvnih žila između dviju venskih arkada na ventralnoj i dorzalnoj strani debelog crijeva oralno i aboralno od anastomoze značajno se razlikovao između kontrolnih i tretiranih životinja u svim promatranim terminima (Slike 10-14).

Kod kontrolnih skupina broj kolaterala je bio manji treći, peti, sedmi i petnaesti postoperacijski dan u odnosu na broj kolaterala prije podveza kaudalne mezenterične vene, a trideseti postoperacijski dan broj kolaterala je bio približno isti kao i broj kolaterala prije podveza kaudalne mezenterične vene.

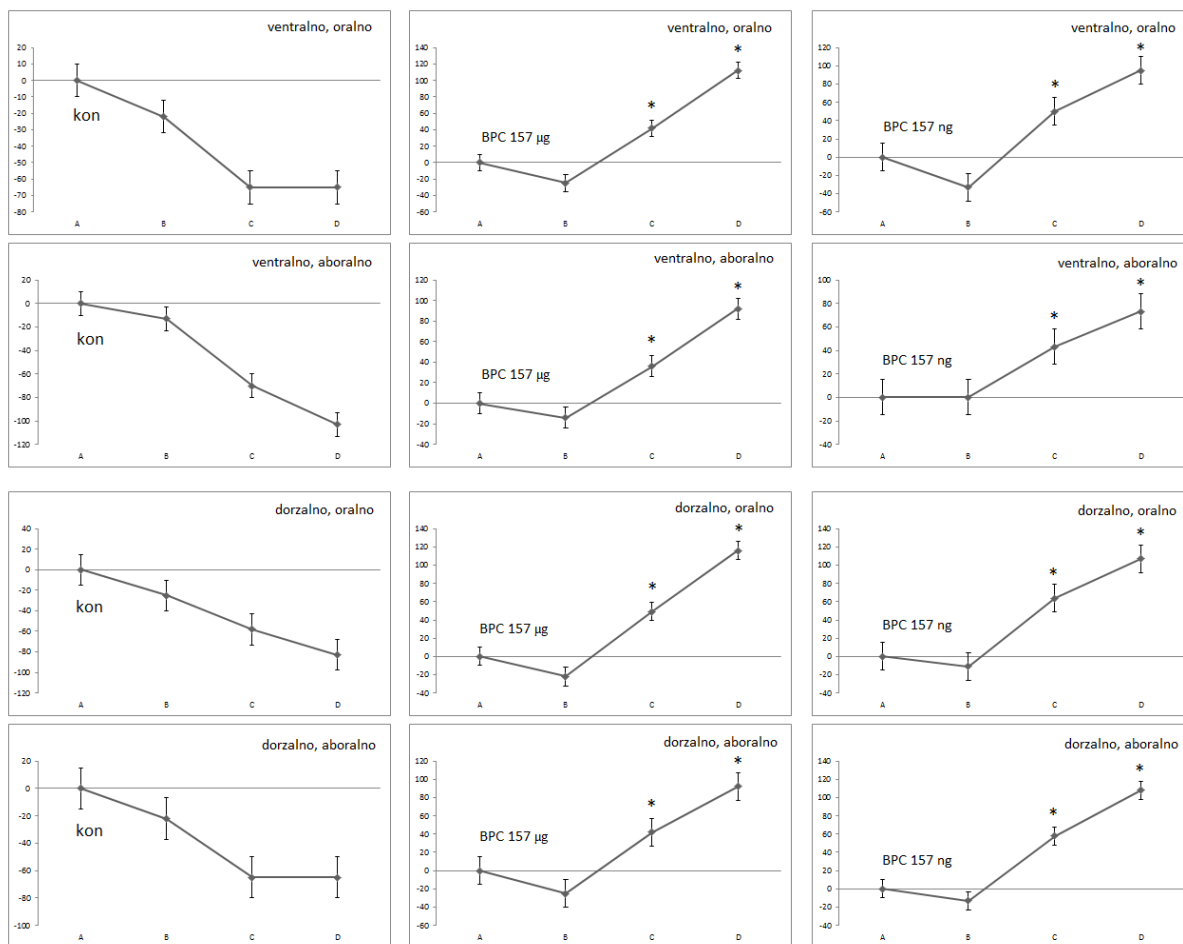
Kod tretiranih životinja broj kolaterala je bio veći u svim terminima (3, 5, 7, 15 i 30 dana) za 60-120 % u odnosu na broj kolaterala prije podveza kaudalne mezenterične vene. Ni u jednom terminu nije bilo statistički značajne razlike između skupina tretiranih mikrogramskom dozom i skupina tretiranih nanogramskom dozom pentadekapeptida BPC 157.



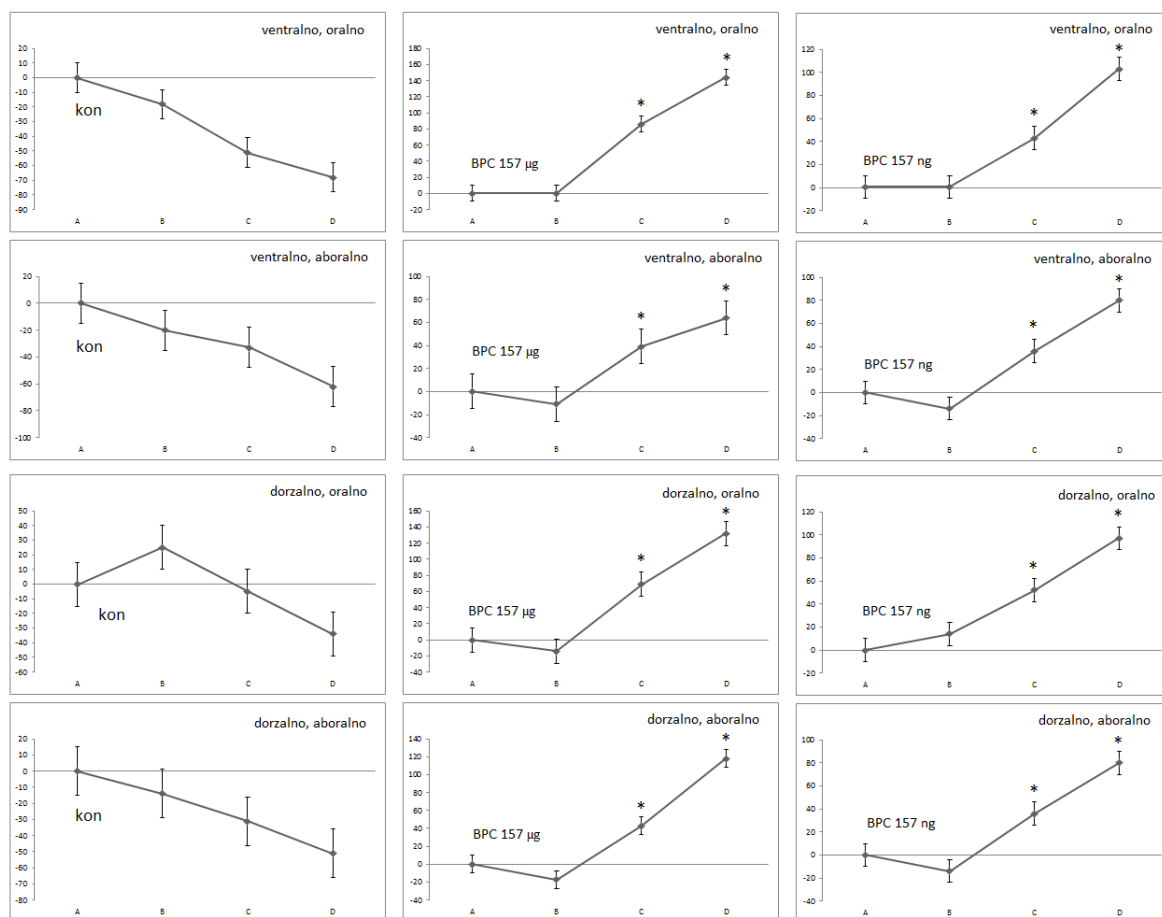
Slika10. Kolateralne krvne žile treći postoperacijski dan. Promjena broja kolateralnih krvnih žila između venskih arkada oralno i aboralno od anastomoze na ventralnoj i dorzalnoj strani silaznog kolona prije podveza KMV (A), nakon podveza KMV (B), nakon kreiranja anastomoze (C) te treći postoperacijski dan (D) izražena u postotcima kao srednja vrijednost i standardna devijacija. Postotci su izračunati za navedene termine u odnosu na termin A kao početni termin ili 0 %. Tretman pentadekapeptidom BPC-om 157 (10 µg/kg ili 10 ng/kg) je započeo nakon kreiranja anastomoze (C). Mann Whitney U test: *P<0.05 u odnosu na kontrolu. Kruskal Wallis H test za kontrolnu i obje tretirane skupine: P<0.05.



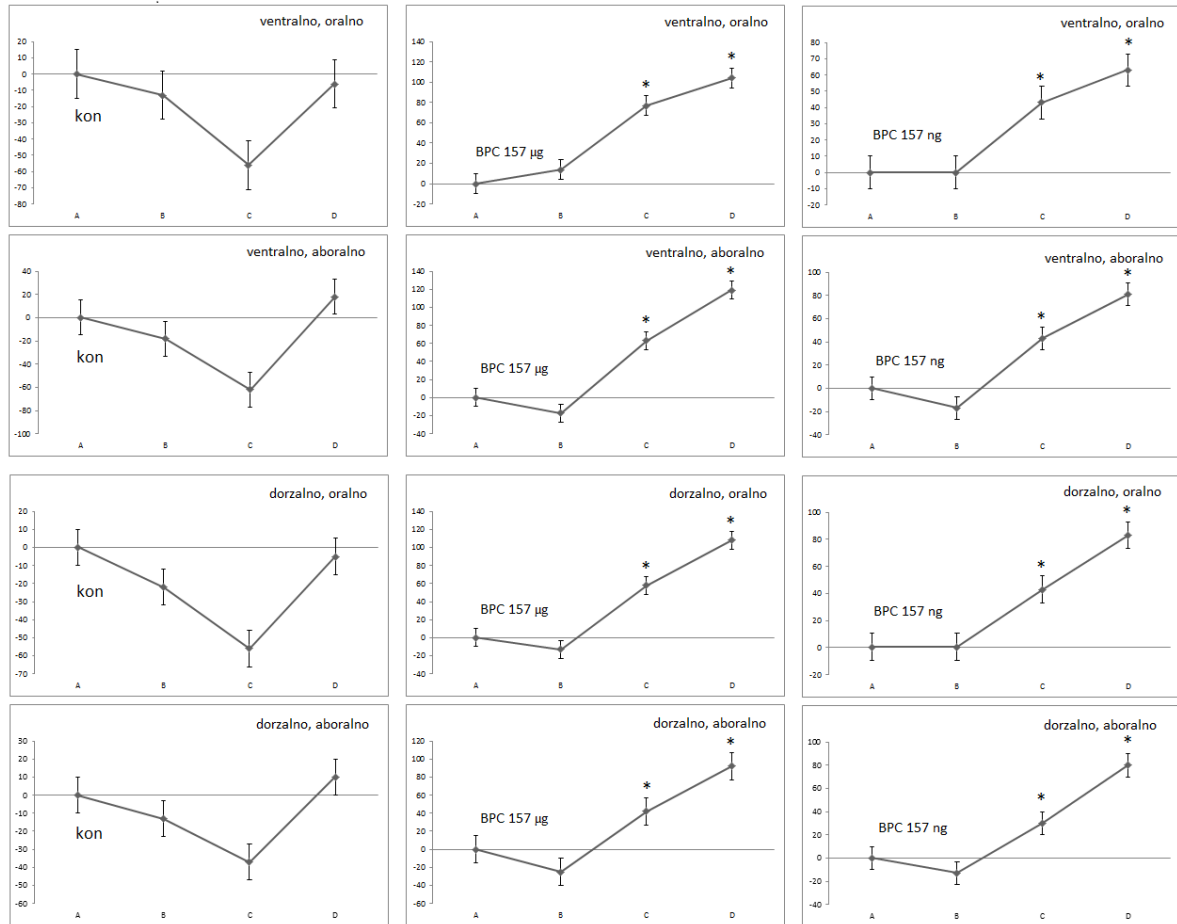
Slika 11. Kolateralne krvne žile peti postoperacijski dan. Promjena broja kolateralnih krvnih žila između venskih arkada oralno i aboralno od anastomoze na ventralnoj i dorzalnoj strani silaznog kolona prije podveza KMV (A), nakon podveza KMV (B), nakon kreiranja anastomoze (C) te peti postoperacijski dan (D) izražena u postocima kao srednja vrijednost i standardna devijacija. Postotci su izračunati za navedene termine u odnosu na termin A kao početni termin ili 0 %. Tretman pentadekapeptidom BP 157 (10 µg/kg ili 10 ng/kg) je započeo nakon kreiranja anastomoze (C). Mann Whitney U test: $P < 0.05$ u odnosu na kontrolu. Kruskal Wallis H test za kontrolnu i obje tretirane skupine: $P < 0.05$.



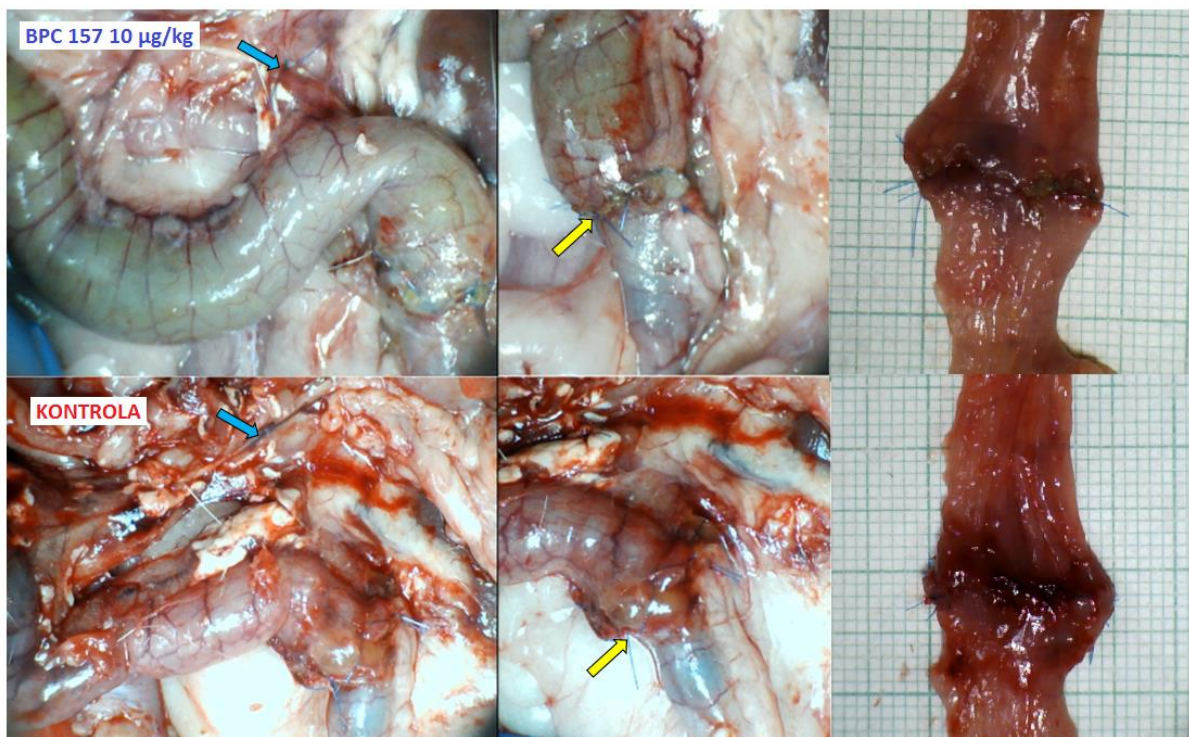
Slika 12. Kolateralne krvne žile sedmi postoperacijski dan. Promjena broja kolateralnih krvnih žila između venskih arkada oralno i aboralno od anastomoze na ventralnoj i dorzalnoj strani silaznog kolona prije podveza KMV (A), nakon podveza KMV (B), nakon kreiranja anastomoze (C) te sedmi postoperacijski dan (D) izražena u postotcima kao srednja vrijednost i standardna devijacija. Postotci su izračunati za navedene termine u odnosu na termin A kao početni termin ili 0 %. Tretman pentadekapeptidom BPC 157 (10 µg/kg ili 10 ng/kg) je započeo nakon kreiranja anastomoze (C) . Mann Whitney U test: $P < 0.05$ u odnosu na kontrolu. Kruskal Wallis H test za kontrolnu i obje tretirane skupine: $P < 0.05$.



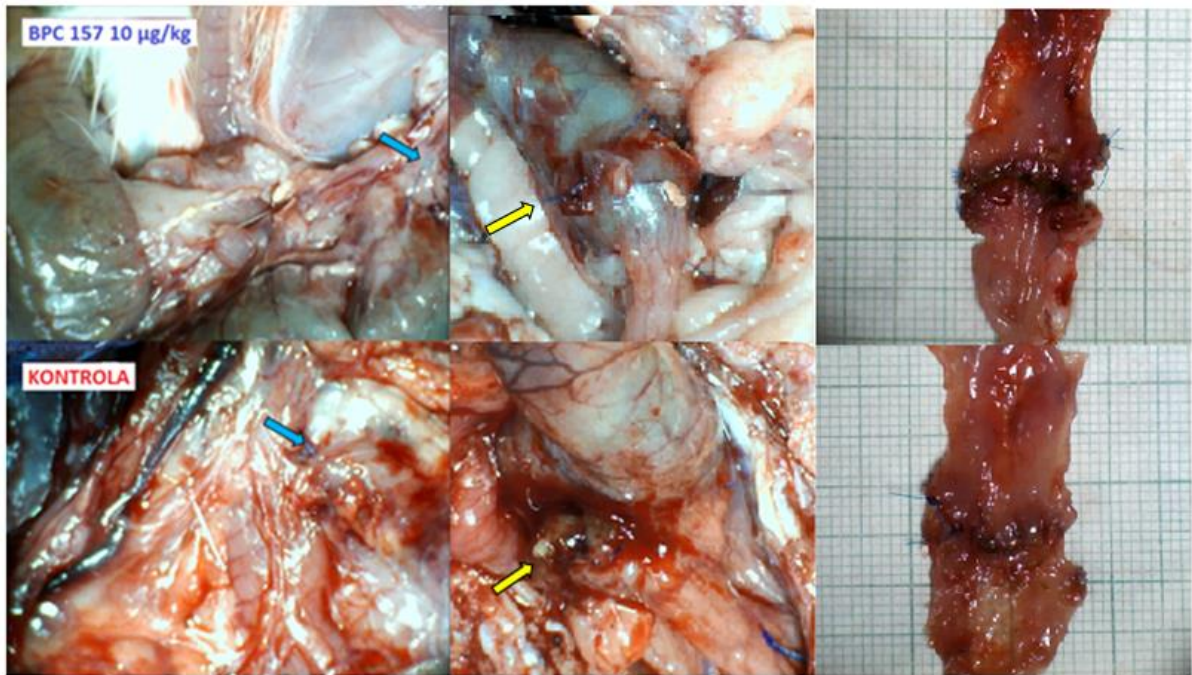
Slika 13. Kolateralne krvne žile petnaesti postoperacijski dan. Promjena broja kolateralnih krvnih žila između venskih arkada oralno i aboralno od anastomoze na ventralnoj i dorzalnoj strani silaznog kolona prije podveza KMV (A), nakon podveza KMV (B), nakon kreiranja anastomoze (C) te petnaesti postoperacijski dan (D) izražena u postocima kao srednja vrijednost i standardna devijacija. Postotci su izračunati za navedene termine u odnosu na termin A kao početni termin ili 0 %. Tretman pentadekapeptidom BPC 157 (10 µg/kg ili 10 ng/kg) je započeo nakon kreiranja anastomoze (C). Mann Whitney U test: $P < 0.05$ u odnosu na kontrolu. Kruskal Wallis H test za kontrolnu i obje tretirane skupine: $P < 0.05$.



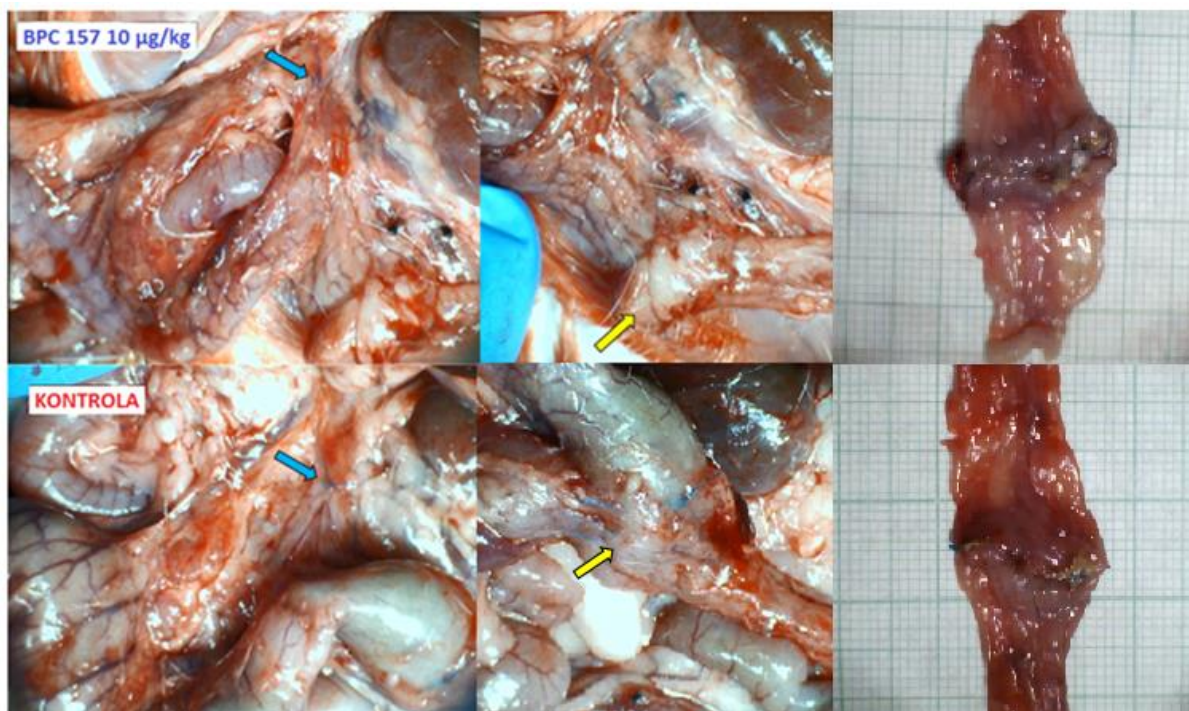
Slika 14. Kolateralne krvne žile trideseti postoperacijski dan. Promjena broja kolateralnih krvnih žila između venskih arkada oralno i aboralno od anastomoze na ventralnoj i dorzalnoj strani silaznog kolona prije podveza KMV (A), nakon podveza KMV (B), nakon kreiranja anastomoze (C) te trideseti postoperacijski dan (D) izražena u postotcima kao srednja vrijednost i standardna devijacija. Postotci su izračunati za navedene termine u odnosu na termin A kao početni termin ili 0 %. Tretman pentadekapeptidom BPC 157 (10 µg/kg ili 10 ng/kg) započeo je nakon kreiranja anastomoze (C). Mann Whitney U test: $P < 0.05$ u odnosu na kontrolu. Kruskal Wallis H test za kontrolnu i obje tretirane skupine: $P < 0.05$.



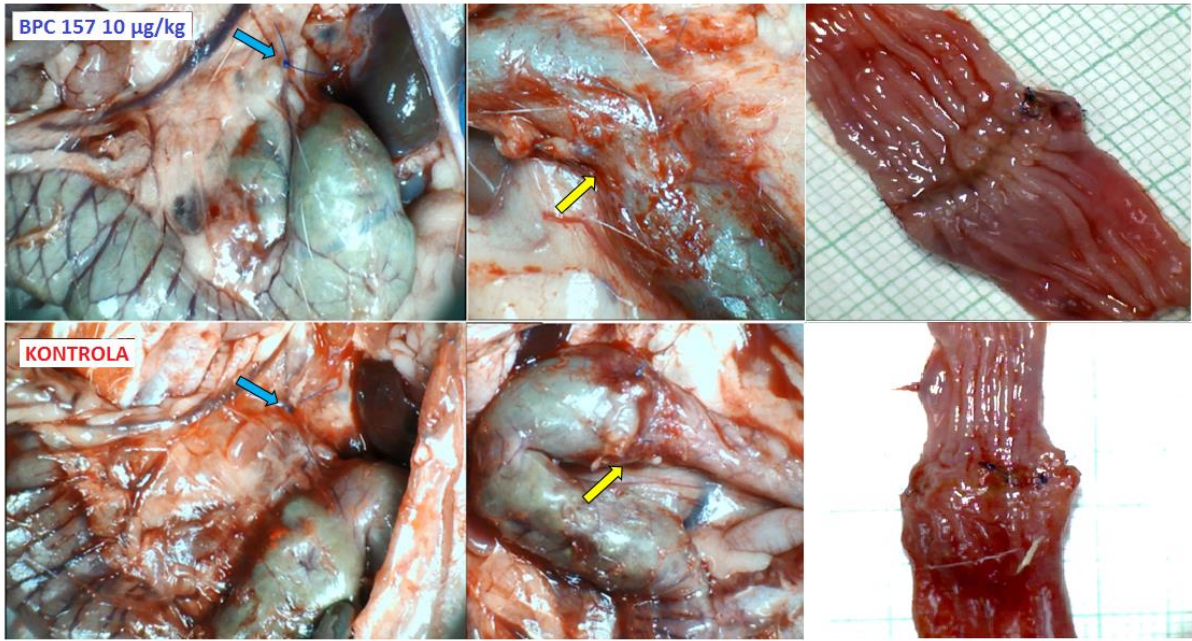
Slika 15. Makroskopske promjene treći postoperacijski dan. Gornji red: štakor tretiran pentadekapeptidom BPC 157 10 µg/kg; donji red: kontrolni štakor. S lijeva na desno: mjesto podveza kaudalne mezenterične vene (plava strelica) i prezentacija krvnih žila na površini poprečnog i silaznog kolona; kolokolična anastomoza (žuta strelica) na seroznoj strani kolona; kolokolična anastomoza na mukoznoj strani eksplantiranog dijela kolona.



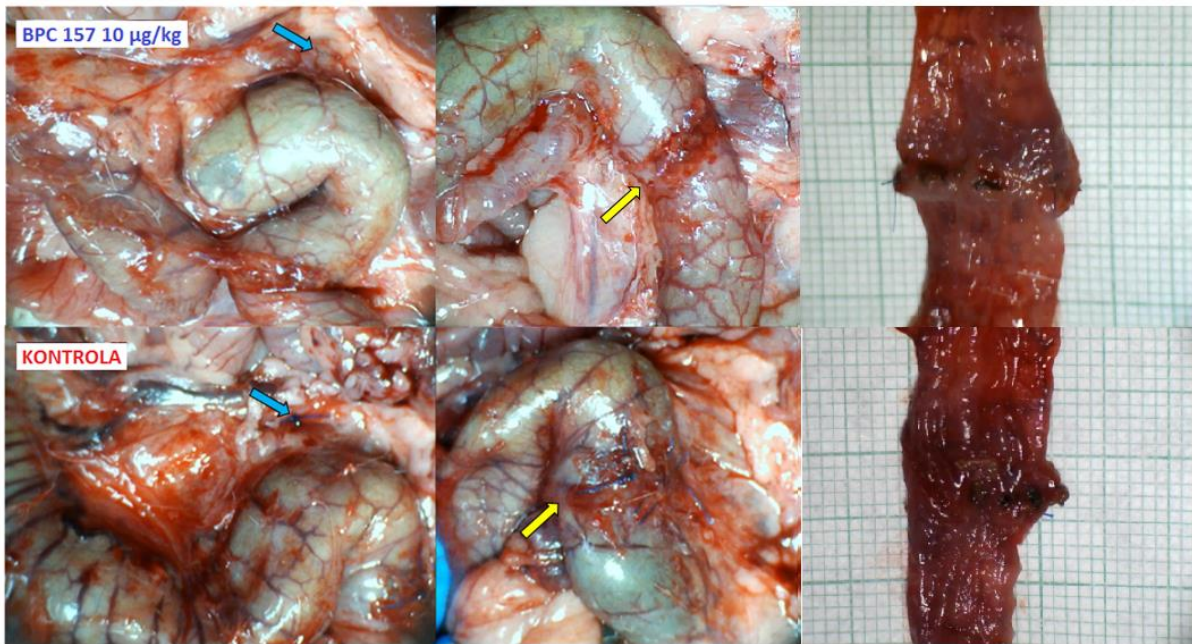
Slika 16. Makroskopske promjene peti postoperacijski dan. Gornji red: štakor tretiran pentadekapeptidom BPC 157 10 µg/kg; donji red: kontrolni štakor. S lijeva na desno: mjesto podveza kaudalne mezenterične vene (plava strelica) i prezentacija krvnih žila na površini poprečnog i silaznog kolona; kolokolična anastomoza (žuta strelica) na seroznoj strani kolona; kolokolična anastomoza na mukoznoj strani eksplantiranog dijela kolona.



Slika 17. Makroskopske promjene sedmi postoperacijski dan. Gornji red: štakor tretiran pentadekapeptidom BPC 157 10 µg/kg; donji red: kontrolni štakor. S lijeva na desno: mjesto podveza kaudalne mezenterične vene (plava strelica) i prezentacija krvnih žila na površini poprečnog i silaznog kolona; kolokolična anastomoza (žuta strelica) na seroznoj strani kolona; kolokolična anastomoza na mukoznoj strani eksplantiranog dijela kolona.



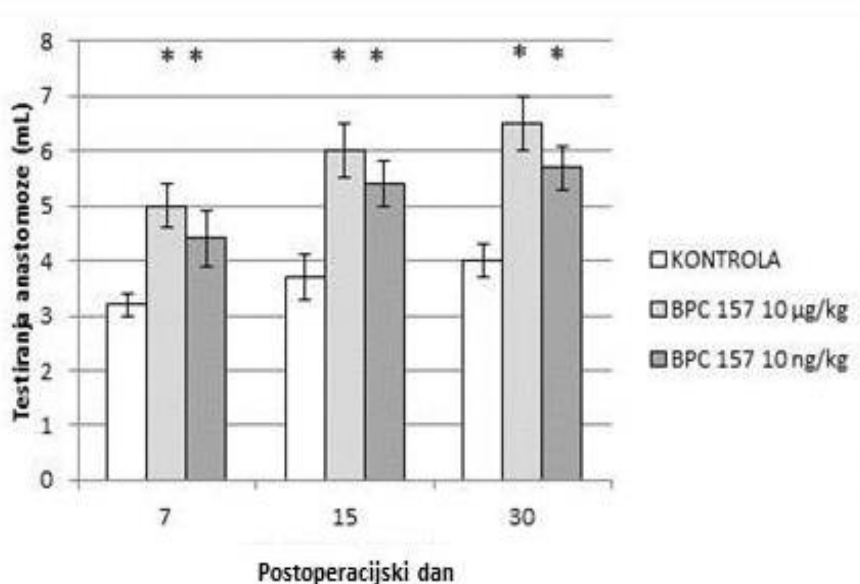
Slika 18. Makroskopske promjene petnaesti postoperacijski dan. Gornji red: štakor tretiran pentadekapeptidom BPC 157 10 µg/kg; donji red: kontrolni štakor. S lijeva na desno: mjesto podveza kaudalne mezenterične (plava strelica) i prezentacija krvnih žila na površini poprečnog i silaznog kolona; kolokolična anastomoza (žuta strelica) na seroznoj strani kolona; kolokolična anastomoza na mukoznoj strani eksplantiranog dijela kolona.



Slika 19. Makroskopske promjene trideseti postoperacijski dan. Gornji red: štakor tretiran pentadekapeptidom BPC 157 10 µg/kg; donji red: kontrolni štakor. S lijeva na desno: mjesto podveza kaudalne mezenerične vene (plava strelica) i prezentacija krvnih žila na površini poprečnog i silaznog kolona; kolokolična anastomoza (žuta strelica) na seroznoj strani kolona; kolokolična anastomoza na mukoznoj strani kolona.

5.5. Testiranje anastomoze

Volumen fiziološke otopine kojim je izazvano popuštanje anastomoze u svim testiranim terminima (sedmi, petnaesti i trideseti postoperacijski dan) je bio značajno veći kod tretiranih životinja u odnosu na kontrolne skupine. Nije bilo značajne razlike u volumenu aplicirane fiziološke otopine između skupina tretiranih mikrogramskom dozom i skupina tretiranih nanogramskom dozom pentadekapeptida BPC 157 ni u jednom terminu (Slika 20).

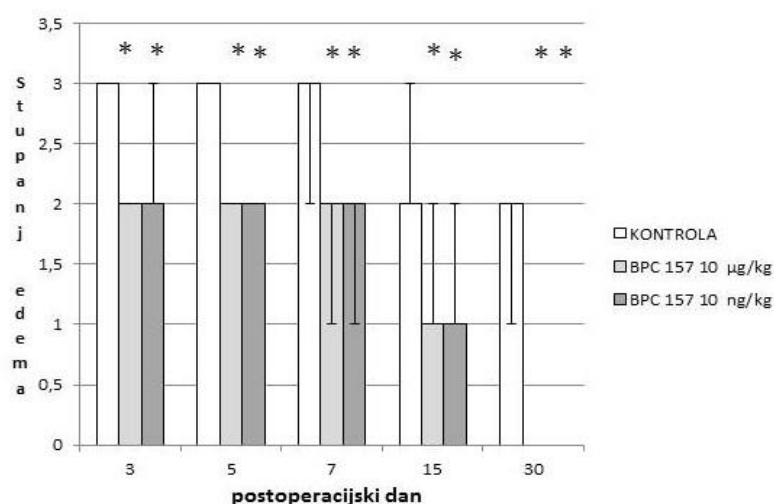


Slika 20. Testiranje kolokolične anastomoze. Prikaz prosjeka i standardne devijacije volumena fiziološke otopine kod testiranja anastomoze sedmi, petnaesti i trideseti postoperacijski dan kod kontrolnih štakora (bijeli stupci), štakora tretiranih pentadekapeptidom BPC 157 10 mg/kg (sivi stupci) i štakora tretiranih pentadekapeptidom BPC 157 10 ng/kg (crni stupci). * Značajna razlika u odnosu na kontrolnu skupinu uz $P < 0.05$

5.6. Edem

Treći, peti, sedmi i petnaesti postoperacijski dan edem je bio značajno manje izražen u tretiranim skupinama u odnosu na kontrolne skupine životinja (Slika 21). Nije bilo značajne razlike u pojavi edema između skupina tretiranih mikrogramskom dozom i skupina tretiranih nanogramskom dozom pentadekapeptida BPC 157 u navedenim terminima (Slike 25-29).

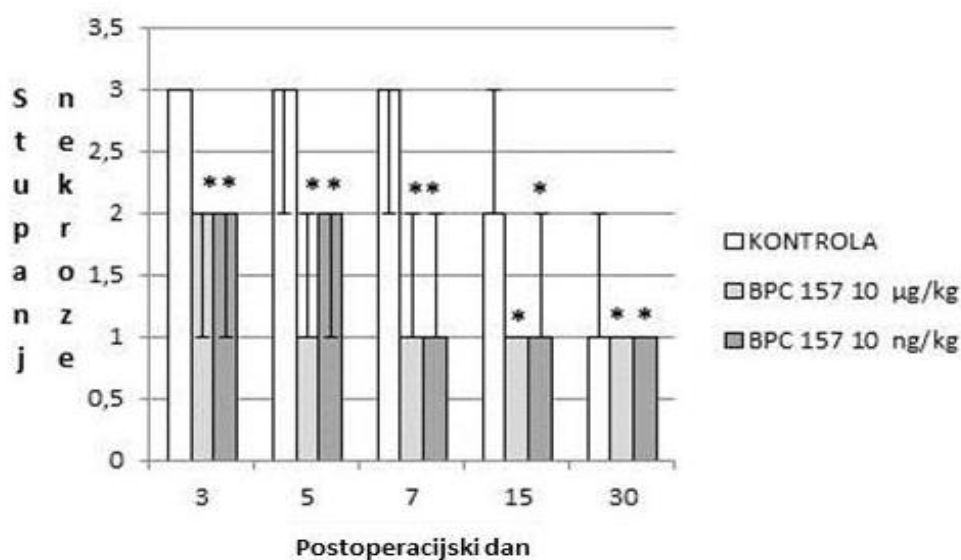
Trideseti postoperacijski dan kod tretiranih životinja nije bilo edema ni u skupini koja je primala mikrogramsku dozu ni u skupini koja je primala nanogramsku dozu pentadekapeptida BPC 157. U kontrolnoj skupini trideseti postoperacijski dan edem je bio prisutan kod svih životinja (Slika 21).



Slika 21. Stupanj edema kolokolične anastomoze. Prikaz medijana, najmanje i najveće vrijednost stupnja edema treći, peti, sedmi, petnaesti i trideseti postoperacijski dan kod kontrolnih štakora i štakora tretiranih pentadekapeptidom BPC 157 (10 mg/kg ili 10 ng/kg). * Značajna razlika u odnosu na kontrolnu skupinu uz $P < 0.05$

5.7. Nekroza

U svim promatranim terminima nekroza je bila značajno manje izražena kod tretiranih skupina životinja u odnosu na kontrolne skupine (Slike 22, 25-29). Nije bilo statistički značajne razlike u pojavi nekroze između skupina tretiranih mikrogramskom dozom pentaekapeptida BPC 157 i skupina tretiranih nanogramskom dozom pentadekapeptida BPC 157 ni u jednom terminu (slika 22).

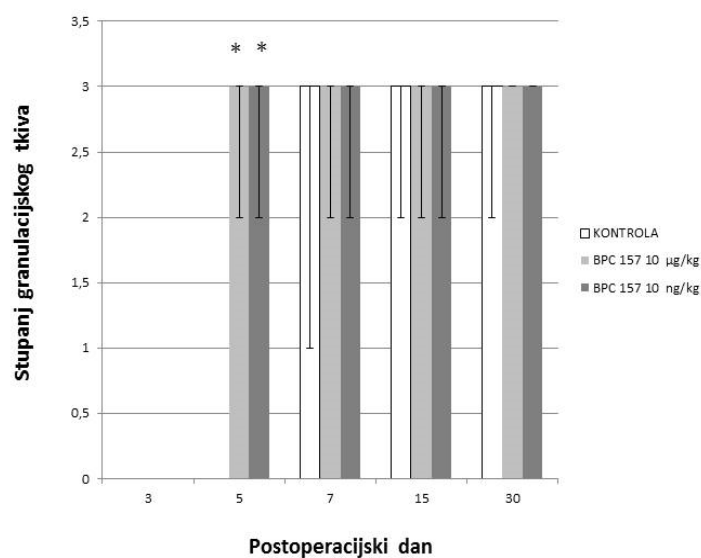


Slika 22. Stupanj nekroze kolokolične anastomoze. Prikaz medijana, najmanje i najveće vrijednost stupnja nekroze treći, peti, sedmi, petnaesti i trideseti postoperacijski dan kod kontrolnih štakora i štakora tretiranih pentadekapeptidom BPC 157 (10 mg/kg ili 10 ng/kg).

* Značajna razlika u odnosu na kontrolnu skupinu uz $P < 0.05$

5.8. Granulacijsko tkivo

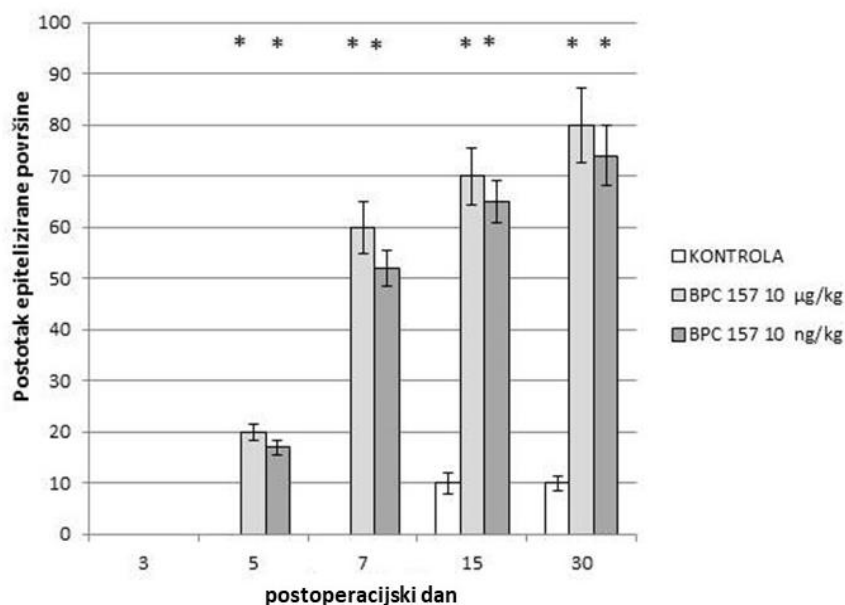
Granulacijsko tkivo u defektnoj pukotini tretiranih životinja je bilo vidljivo peti postoperacijski dan s umnažanjem retikulinskih i kolagenih vlakana (Slike 23, 26, 30). Kod kontrolnih životinja granulacijsko tkivo u defektnoj pukotini je bilo vidljivo sedmi postoperacijski dan s umnažanjem retikulinskih i kolagenih vlakana (Slike 23, 27, 31). Organizacija vlakana i organizacija cijeljenja prema serozi kod tretiranih životinja su bile vidljive petnaesti i trideseti postoperacijski dan (Slike 32, 34), dok kod kontrolnih životinja organizacija cijeljenja nije bila vidljiva ni u jednom terminu. Miofibroblasti su bili prisutni u tretiranoj i u kontrolnoj skupini petnaesti postoperacijski dan (Slika 33). Organizacija snopova glatkih mišićnih stanica kod tretiranih životinja je bila vidljiva petnaesti postoperacijski dan, a u kontrolnoj skupini nije bilo organizacije snopova glatkih mišićnih stanica (Slika 33). Uspostava kontinuiteta glatkih mišićnih stanica kod tretiranih je životinja bila vidljiva trideseti postoperacijski dan, a u kontrolnoj skupini nije bilo uspostave kontinuiteta glatkih mišićnih stanica (Slika 35). Nije bilo značajne razlike u formiranju granulacijskog tkiva između skupina tretiranih mikrogramskom dozom i skupina tretiranih nanogramskom dozom pentadekapeptida BPC 157 ni u jednom terminu (Slika 23).



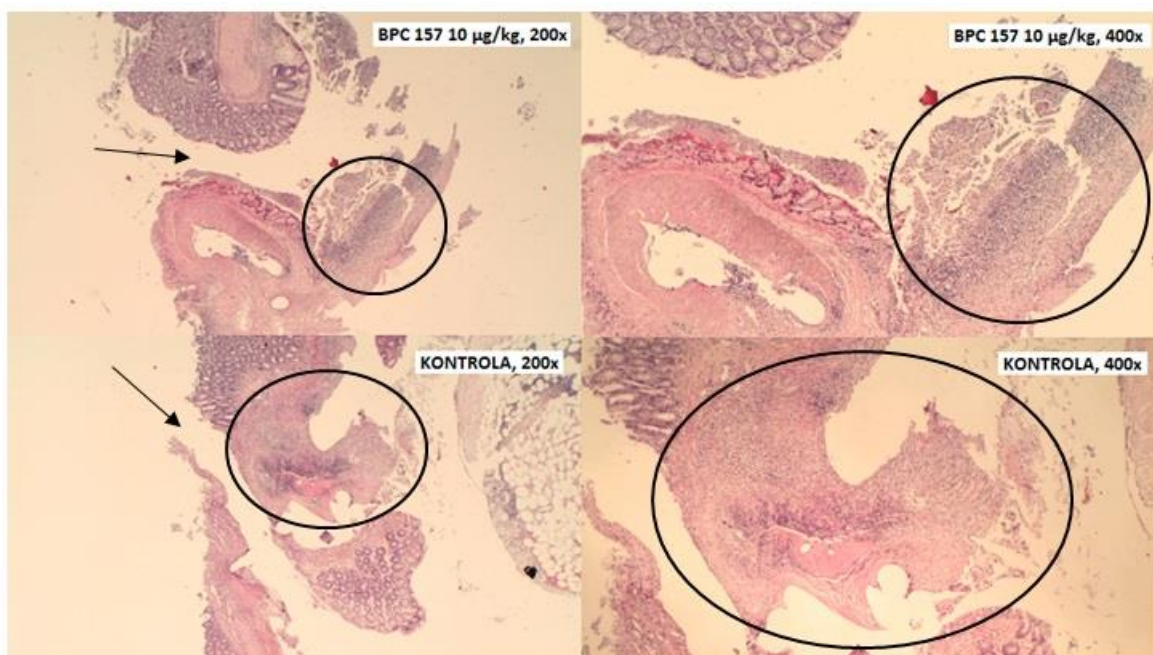
Slika 23. Stupanj granulacijskog tkiva kolokolične anastomoze. Prikaz medijana, najmanje i najveće vrijednost stupnja granulacijskog tkiva treći, peti, sedmi, petnaesti i trideseti postoperacijski dan kod kontrolnih štakora i štakora tretiranih pentadekapeptidom BPC 157 (10 mg/kg ili 10 ng/kg). * Značajna razlika u odnosu na kontrolnu skupinu uz $P < 0.05$

5.9. Epitelizacija

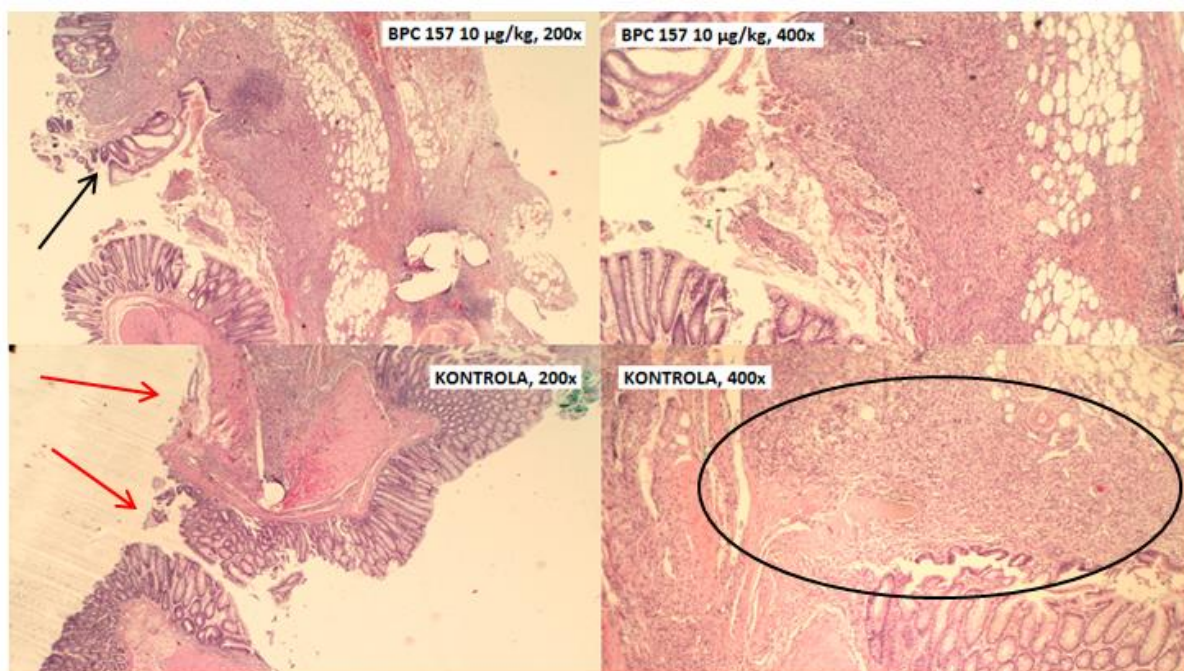
Epitelizacija (Slika 24) je kod tretiranih životinja bila vidljiva peti postoperacijski dan (Slika 26), a kod kontrolnih životinja epitelizacija je bila vidljiva petnaesti postoperacijski dan (Slika 28). Trideseti postoperacijski dan kod tretiranih životinja je bilo epitelizirano 75-80 % područja anastomoze, a kod kontrolnih životinja je bilo epitelizirano 10 % područja anastomoze (Slika 29).



Slika 24. Stupanj epitelizacije kolokolične anastomoze. Prikaz medijana, najmanje i najveće vrijednost stupnja epitelizacije treći, peti, sedmi, petnaesti i trideseti postoperacijski kod kontrolnih štakora i štakora tretiranih pentadekapeptidom BPC 157 (10 mg/kg ili 10 ng/kg). * Značajna razlika u odnosu na kontrolnu skupinu uz $P < 0.05$

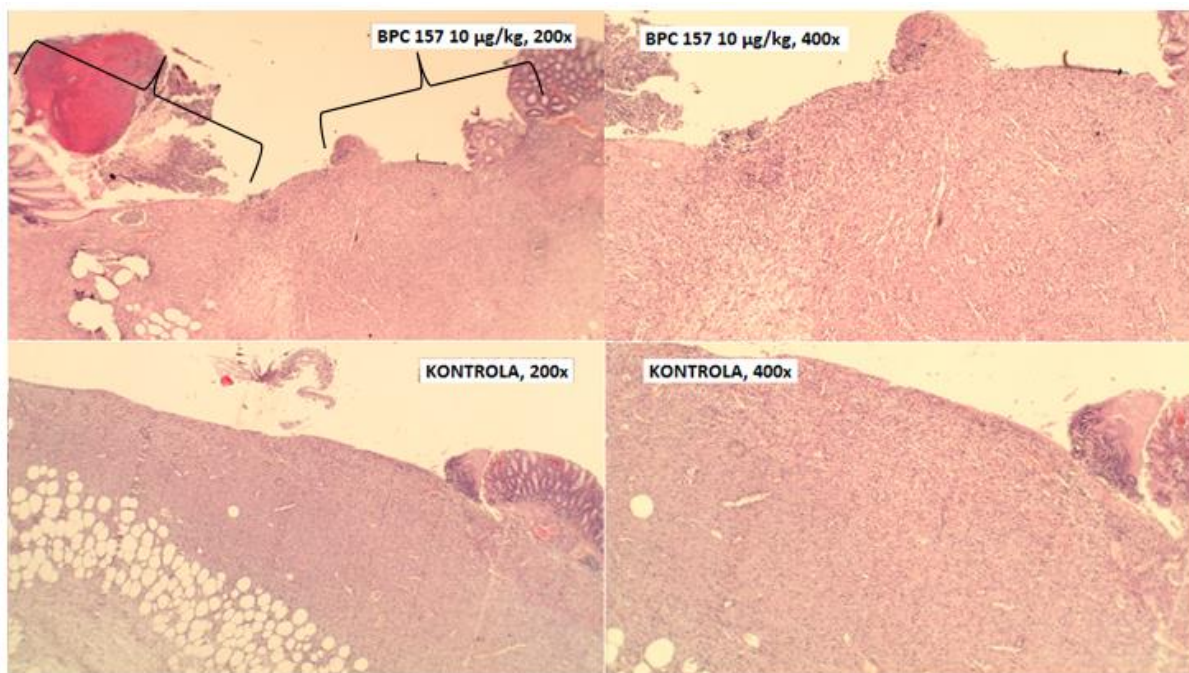


Slika 25. Patohistološke promjene kolokolične anastomoze treći postoperacijski dan. Gornji red: štakor tretiran pentadekapeptidom BPC 157, 10 µg/kg; donji red: kontrolni štakor. Preparati su obojeni hemalaun-eozinom, povećanje svjetlosnog mikroskopa je 200x u lijevom stupcu i 400x u desnom stupcu. Kod oba štakora je vidljiva defektna pukotina (crna strelica) obložena nekrotičnim tkivom (crna kružnica) koje je obilnije kod kontrolnog štakora. Kod oba štakora je prisutan edem, također izražajniji kod kontrolnog štakora.



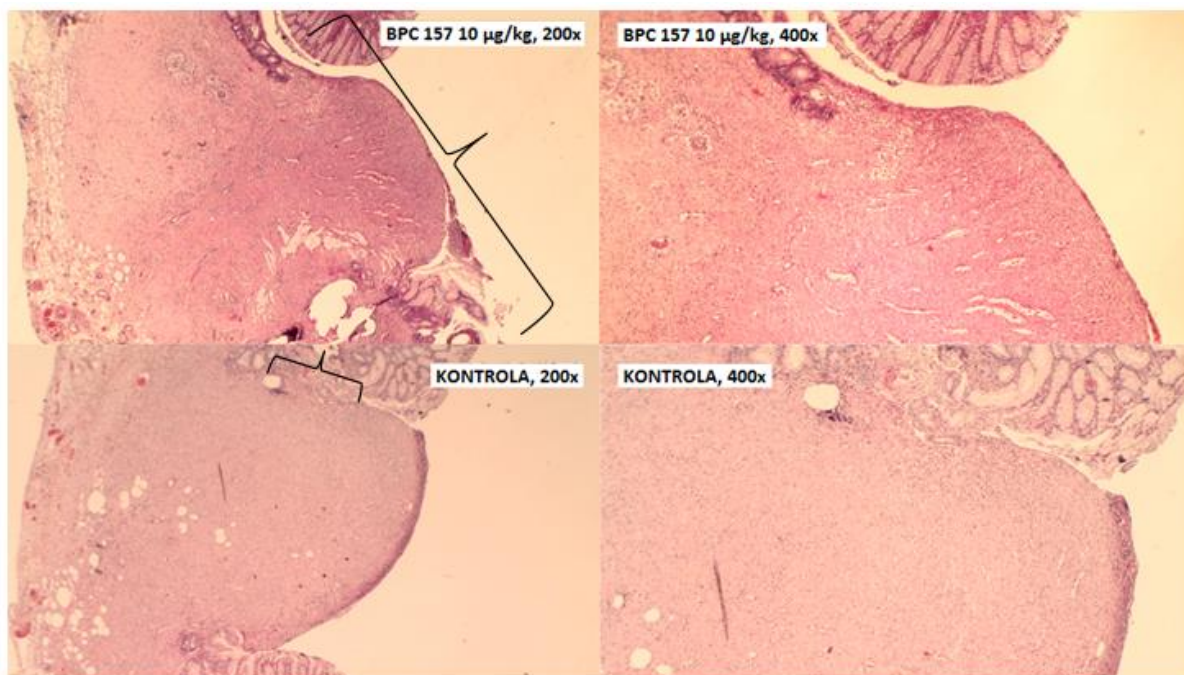
Slika 26. Patohistološke promjene kolokolične anastomoze peti postoperacijski dan.

Gornji red: štakor tretiran pentadekapeptidom BPC 157, 10 µg/kg; donji red: kontrolni štakor. Preparati su obojeni hemalaun-eozinom, povećanje svjetlosnog mikroskopa je 200x u lijevom stupcu i 400x u desnom stupcu. Kod kontrolnog štakora defektna pukotina (crvene strelice) je dijelom ispunjena nekrotičnim tkivom (crna kružnica) uz opsežan edem. Kod tretiranog štakora defektna pukotina je ispunjena granulacijskim tkivom u više od 60 % područja uz umjereno izražen edem, oskudnu nekrozu i početnu epitelizaciju defektne pukotine (crna strelica).

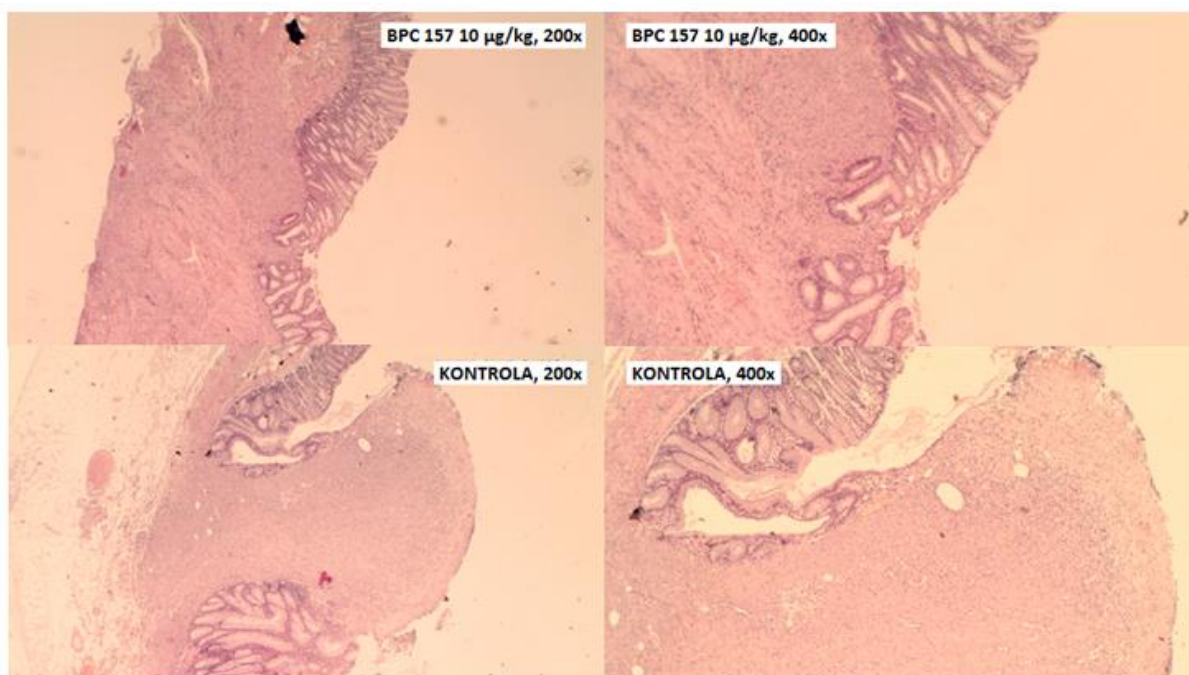


Slika 27. Patohistološke promjene kolokolične anastomoze sedmi postoperacijski dan.

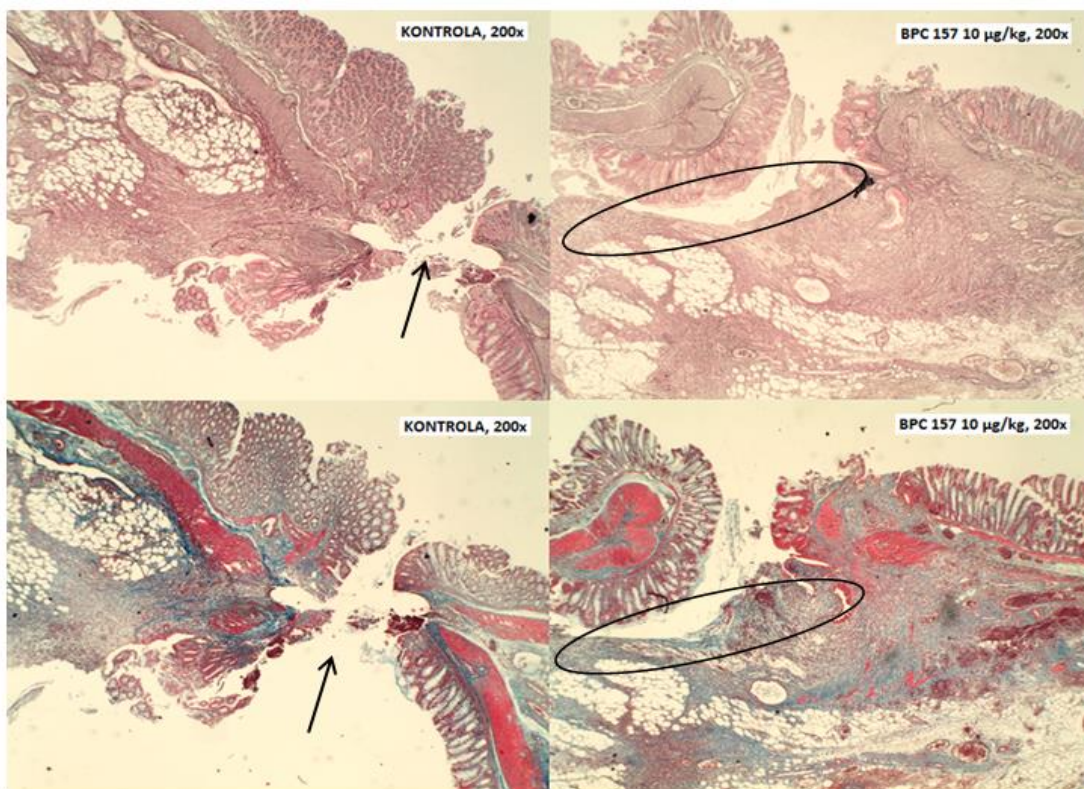
Gornji red: štakor tretiran pentadekapeptidom BPC 157, 10 µg/kg; donji red: kontrolni štakor. Preparati su obojeni hemalaun-eozinom, povećanje svjetlosnog mikroskopa je 200x u lijevom stupcu i 400x u desnom stupcu. Defektna pukotina je kod oba štakora ispunjena granulacijskim tkivom u više od 60 % područja, no promjer defektne pukotine je veći kod kontrolnog štakora. Kod kontrolnog štakora vidljivo je opsežno područje nekroze i edema. Kod tretiranog štakora nekroza je minimalna, a edem je umjereno izražen. Vidljiva je epitelizacija (površina lezije ispod crne vitičaste zgrade) defektne pukotine kod tretiranog štakora, dok kod kontrolnog štakora nema epitelizacije.



Slika 28. Patohistološke promjene kolokolične anastomoze petnaesti postoperacijski dan. Gornji red: štakor tretiran pentadekapeptidom BPC 157, 10 µg/kg; donji red: kontrolni štakor. Preparati su obojeni hemalaun-eozinom, povećanje svjetlosnog mikroskopa je 200x u lijevom stupcu i 400x u desnom stupcu. Kod oba štakora defektna pukotina je ispunjena granulacijskim tkivom u više od 60 % područja (površina defektne pukotine ispod crne vitičaste zgrade). Kod kontrolnog štakora umjereno su izraženi nekroza i edem, a epitelizirano je 10 % površine defektne pukotine. Kod tretiranog štakora se vidi oskudna nekroza i diskretni edem, a 60 % površine defektne pukotine je prekriveno novonastalim epitelom (površina defektne pukotine ispod crne vitičaste zgrade).

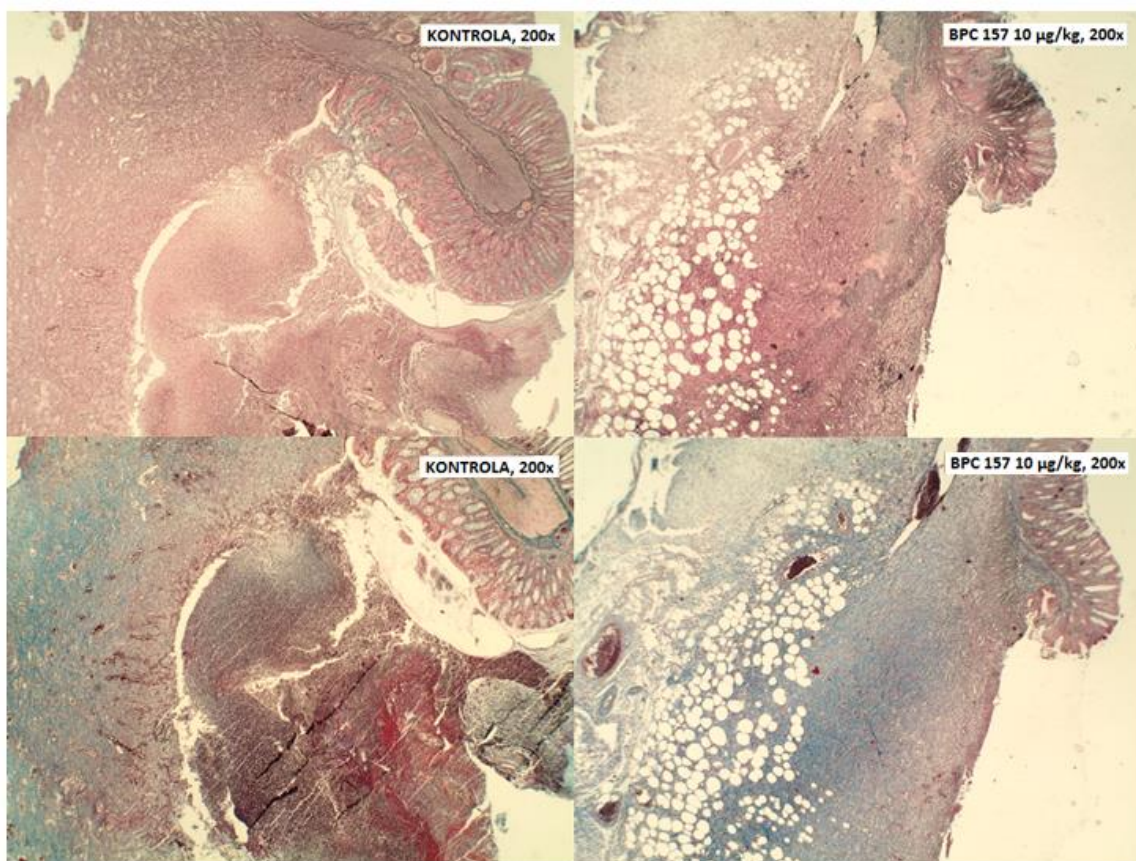


Slika 29. Patohistološke promjene kolokolične anastomoze trideseti postoperacijski dan. Gornji red: štakor tretiran pentadekapeptidom BPC 157, 10 µg/kg; donji red: kontrolni štakor. Preparati su obojeni hemalaun-eozinom, povećanje svjetlosnog mikroskopa je 200x u lijevom stupcu i 400x u desnom stupcu. Kod oba štakora defektna pukotina je ispunjena granulacijskim tkivom u više od 60 % područja. Diskretna nekroza i umjereno izraženi edem nalaze se kod kontrolnog štakora. Kod tretiranog štakora nalaze se vrlo diskretna žarišta nekroze, a edema nema. Kod tretiranog štakora epitelizacija je vidljiva u 80 % površine defektne pukotine, a kod kontrolnog štakora epitelizirano je 10 % površine defektne pukotine.



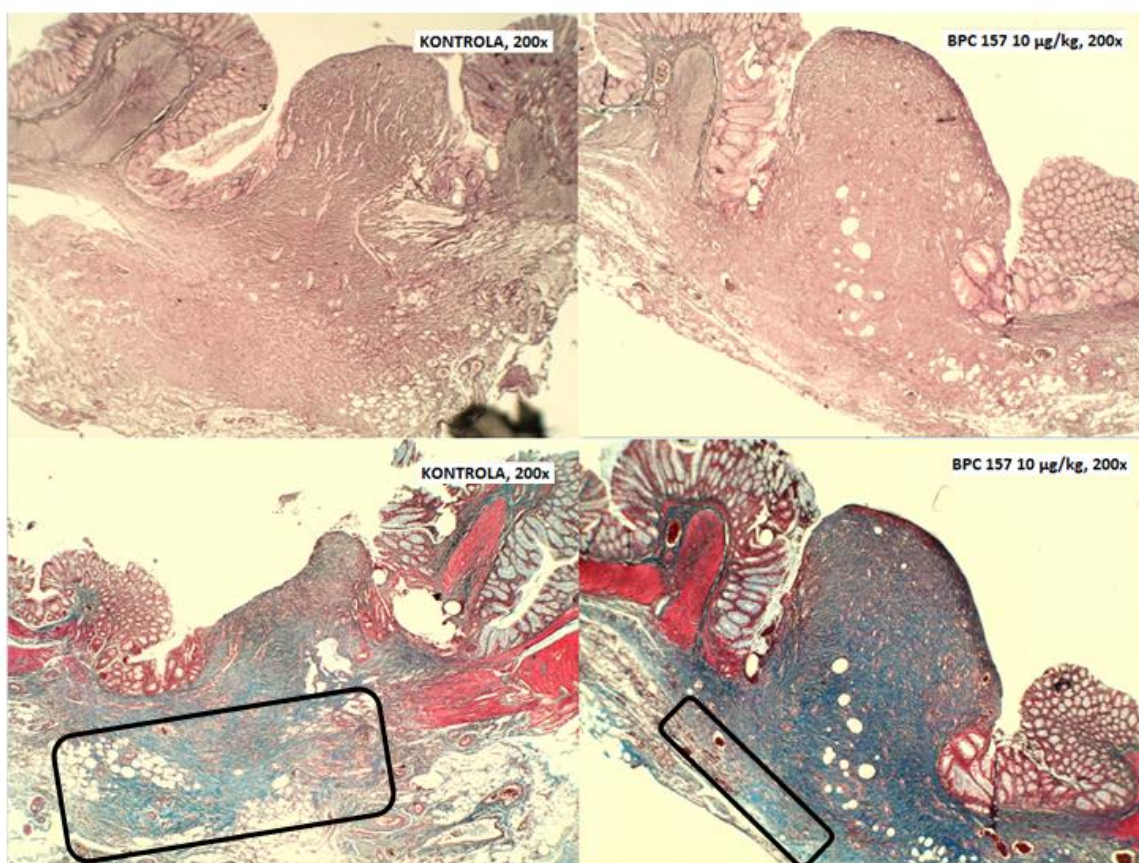
Slika 30. Patohistološke promjene kolokolične anastomoze peti postoperacijski dan.

Lijevo stupac: kontrolni štakor; desno stupac: štakor tretiran pentadekapeptidom BPC 157, 10 $\mu\text{g}/\text{kg}$. Preparati su obojeni histokemijskim bojenjem Gömöri (gornji red) i trikromnim bojenjem Masson (donji red), povećanje svjetlosnog mikroskopa je 200x. Kod tretiranog štakora vidljivo je premoštavanje defektne pukotine granulacijskim tkivom, umnažanje retikulinskih vlakana (Gömöri) i umnažanje kolagenih vlakana (Masson) (crna kružnica). Kod kontrolnog štakora vidljiva je defektna pukotina (crna strelica) koja nije premoštena granulacijskim tkivom.

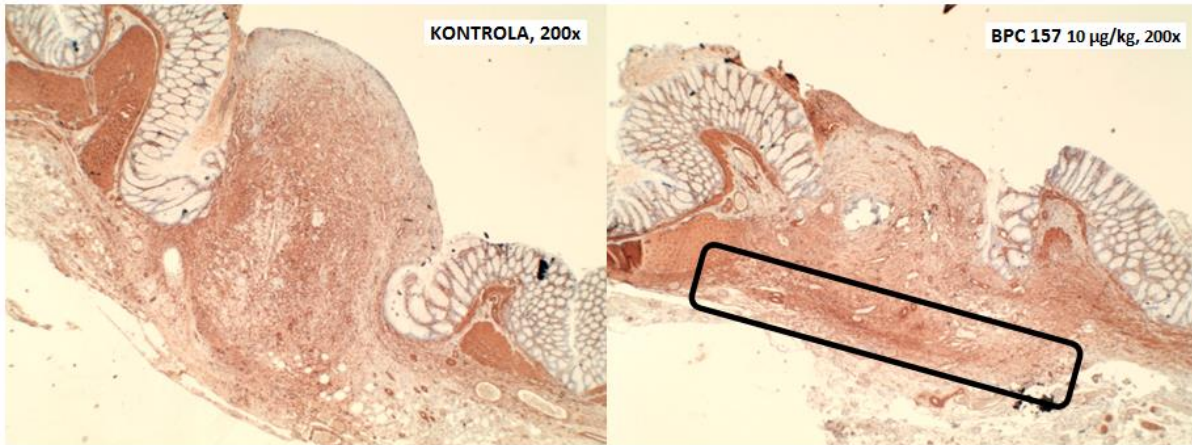


Slika 31. Patohistološke promjene kolokolične anastomoze sedmi postoperacijski dan.

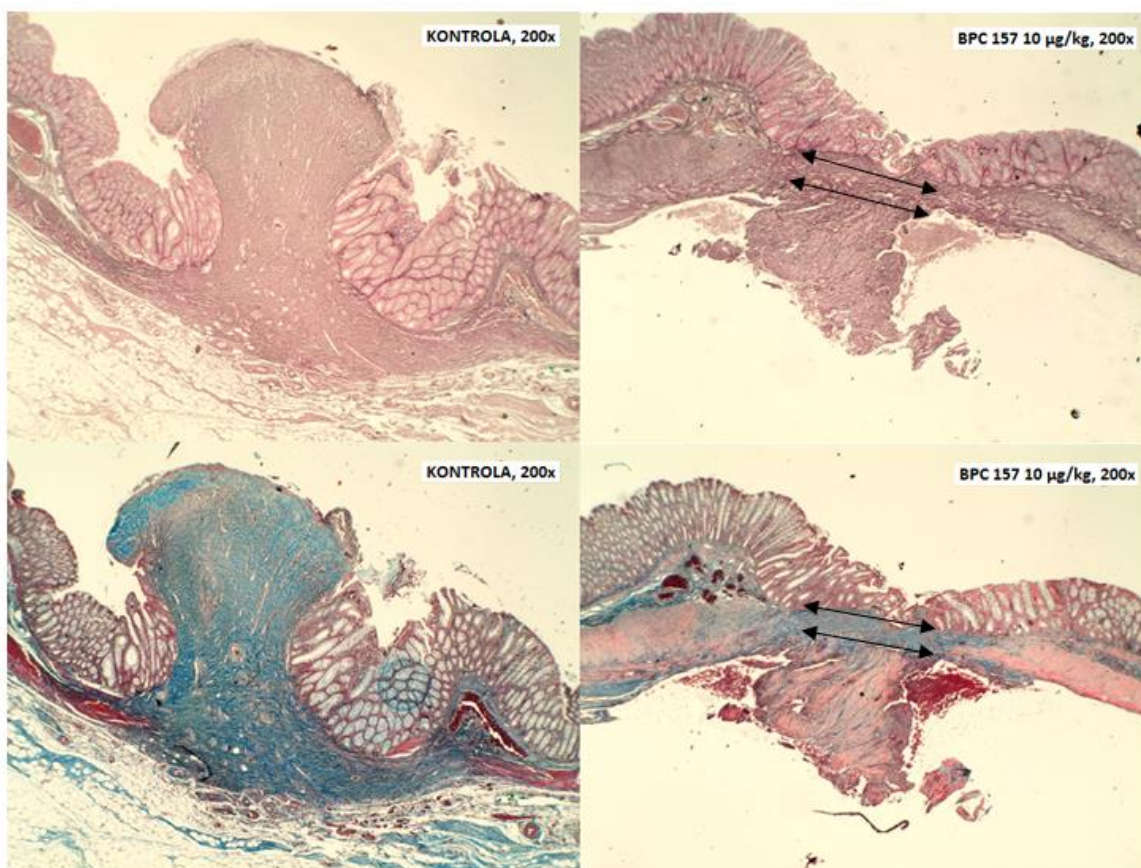
Lijevi stupac: kontrolni štakor; desni stupac: štakor tretiran pentadekapeptidom BPC 157, 10 µg/kg. Preparati su obojeni histokemijskim bojenjem Gömöri (gornji red) i trikromnim bojenjem Masson (donji red), povećanje svjetlosnog mikroskopa je 200x. Kod oba štakora je vidljivo umnažanje retikulinskih (Gömöri) i kolagenih (Masson) vlakana u području defektne pukotine.



Slika 32. Patohistološke promjene kolokolične anastomoze petnaesti postoperacijski dan. Lijevi stupac: kontrolni štakor; desni stupac: štakor tretiran pentadekapeptidom BPC 157, 10 µg/kg. Preparati su obojeni histokemijskim bojenjem Gömöri (gornji red) i trikromnim bojenjem Masson (donji red), povećanje svjetlosnog mikroskopa je 200x. Kod oba štakora je vidljivo umnažanje retikulinskih (Gömöri) i kolagenih (Masson) vlakana u području defektne pukotine. Kod tretiranog štakora vidljiva je organizacija vlakana i dobra organizacija cijeljenja prema serozi s jasnom granicom prema serozi (područje unutar crnog pravokutnika). Kod kontrolnog štakora nema organizacije vlakana ni organizacije cijeljenja prema serozi, a granica prema serozi nije jasna (područje unutar crnog pravokutnika).

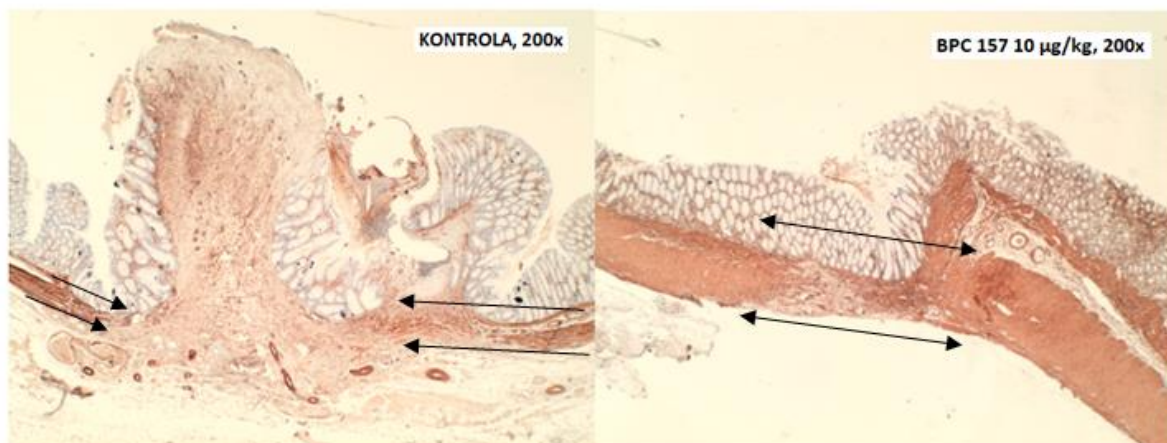


Slika 33. Imunohistokemijsko bojenje glatkih mišićnih stanica kolokolične anastomoze SMA antitijelom petnaesti postoperacijski dan. Lijevo: kontrolni štakor; desno: štakor tretiran pentadekapeptidom BPC 157, 10 µg/kg. Povećanje svjetlosnog mikroskopa je 200x. Kod oba štakora vidljivi su brojni SMA pozitivni miofibroblasti u području defektne pukotine. Kod tretiranog štakora vidljiva je organizacija snopova glatkih mišićnih stanica u odnosu na serozu (područje unutar crnog pravokutnika), a kod kontrolnog štakora nema organizacije snopova glatkih mišićnih stanica.



Slika 34. Patohistološke promjene kolokolične anastomoze trideseti postoperacijski dan.

Lijevo stupac: kontrolni štakor; desno stupac: štakor tretiran pentadekapeptidom BPC 157, 10 $\mu\text{g}/\text{kg}$. Preparati su obojeni histokemijskim bojenjem Gömöri (gornji red) i trikromnim bojenjem Masson (donji red), povećanje svjetlosnog mikroskopa je 200x. Kod tretiranog štakora defektna pukotina je u cijelosti premoštena retikulinskim (Gömöri) i kolagenim (Masson) vlaknima uz dobru organizaciju cijeljenja prema serozi i dobru organizaciju vlakana unutar defektne pukotine (dvostruke strelice). Kod kontrolnog štakora nema organizacije umnoženih retikulinskih ni kolagenih vlakana.



Slika 35. Imunohistokemijsko bojenje glatkih mišićnih stanica kolokolične anastomoze SMA antitijelom trideseti postoperacijski dan. Lijevo: kontrolni štakor; desno: štakor tretiran pentadekapeptidom BPC 157, 10 µg/kg. Povećanje svjetlosnog mikroskopa je 200x. Kod tretiranog štakora vidljiva je uspostava kontinuiteta glatkih mišićnih stanica u području defektne pukotine (dvostruke strelice). Kod kontrolnog štakora nema uspostave kontinuiteta glatkih mišićnih stanica (strelice pokazuju rubni dio glatkih mišićnih stanica u području defektne pukotine).

6. RASPRAVA

Iako je zadnjih desetljeća postignut golem napredak u razvoju šivaćih materijala i kirurških tehnika, problem popuštanja/dehiscencije kolorektalne anastomoze (BUCHS i sur., 2008; MC DEROMTT i sur., 2015), kao najteže komplikacije i najvažnijeg uzroka postoperacijskog morbiditeta i mortaliteta u kolorektalnoj kirurgiji (PLATELL i sur., 2007), je ostao isti (GUYTON i sur., 2016) s incidencijom od 3,6 % do 20 % (RUDINSKAITE i sur., 2005; BUCHS i sur., 2008) zbog čega se danas brojne kliničke i eksperimentalne studije bave anastomozama i njihovim komplikacijama. Specifična vaskularizacija rektuma, nedostatak seroznog sloja u subperitonealnom dijelu rektuma i otežani uvjeti rada u uskom prostoru male zdjelice čine kolorektalnu anastomozu posebnom vrstom anastomoze debelog crijeva (CHEN, 2012) pa se literaturni podatci vezani za anastomoze debelog crijeva obično odnose na kolorektalnu anastomozu.

U ovom istraživanju ispitan je učinak pentadekapeptida BPC 157 na cijeljenje kolokolične anastomoze u uvjetima venske kongestije debelog crijeva izazavane podvezivanjem kaudalne mezenterične vene kod štakora i analizom dobivenih rezultata potvrdili smo hipotezu da pentadekapeptid BPC 157 poboljšava cijeljenje kolokolične anastomoze u takvim uvjetima. Cijeljenje crijevnih anastomoza je složen proces na kojeg utječu brojni čimbenici koje možemo podijeliti u opće i lokalne čimbenike bolesnika te tehničke čimbenike koji uključuju instrumente i materijale za šivanje, kao i znanje i iskustvo kirurga (MC DERMOTT i sur., 2015). Osnovni preduvjet za uredno cijeljenje crijevne anastomoze je uredna oksigenacija rubova crijeva koji ulaze u sastav anastomoze (VIGNALI i sur., 2000). Iako i ishemija i kongestija dovode do hipoksije tkiva, kongestija debelog crijeva se smatra težom i složenijom ozljedom od ishemije (CHEN i sur., 2021) koju najčešće vidimo kod opstrukcijskog ileusa (DESPOUDI i sur., 2020) uzrokovanog zloćudnim tumorima (LEE i sur., 2001). Ileus povećava rizik popuštanja anastomoze za 4,4 puta (BIONDO i sur., 2005) pa se u takvoj situaciji kompromitirane cirkulacije obično ne radi primarna anastomoza nego kolostoma (ŠOŠA i sur., 2007; DESPOUDI i sur., 2020). U ovom smo istraživanju podvezivanjem kaudalne mezenterične vene u štakora pokušali

izazvati kongestivne promjene koje se događaju kod ileusa debelog crijeva kako bi ispitali mogućnosti cijeljenja kolokolične anastomoze u takvim uvjetima.

U prošlosti su se gastrointestinalne anastomoze izvodile prirodnim materijalima u dva sloja (SHIKATA i sur., 2006). Razvojem resorptivnih materijala potpuno je napuštena primjena prirodnih materijala, a kirurzi su postupno napustili i šivanje crijevnih anastomoza u dva sloja (SLIEKER i sur., 2013) jer se jednoslojna tehnika šivanja pokazala jednako sigurnom kao i dvoslojna (SHIKATA i sur., 2006; SLIEKER i sur., 2013) bez obzira radi li se pojedinačnim ili produžnim šavom (CHEN, 2012).

Kolokolična anastomoza je u ovom istraživanju kreirana u jednom sloju pojedinačnim šavovima, a tehnika pojedinačnog šava je izabrana kako bi se izbjegla potreba za asistentom. Pošto je u više studija pokazano da čišćenje crijeva prije operacije ne utječe na popuštanje anastomoze (HARRIS i sur., 2009; KATSUNO i sur., 2016; MC DERMOTT i sur., 2015) eksperimentalne životinje prije operacije nisu gladovale niti je provedeno prijeoperacijsko čišćenje crijeva. Termini od tri, pet, sedam, petnaest i trideset dana su odabrani na temelju dosadašnjih spoznaja da se komplikacije anastomoza debelog crijeva obično događaju u prvih trideset postoperacijskih dana (RAHBARI i sur., 2010). Korištene su dvije doze pentadekapeptida BPC 157 kako bi se ispitaio njegov učinak u ovisnosti o dozi, a doze od 10 µg/kg i 10 ng/kg odabrane su na temelju ranijih istraživanja u kojima je pokazana njihova djelotvornost (SIKIRIĆ i sur., 2020).

Pentadekapeptid BPC 157 se u dosadašnjim istraživanjima pokazao kao važan promotor cijeljenja različitih tkiva (SEIWERTH i sur., 2021) te kao snažan aktivator kolateralne cirkulacije u stanjima opstrukcije arterijskog i venskog krvotoka (AMIĆ i sur., 2018; KNEŽEVIĆ i sur., 2021). Dokazano je da u procesu cijeljenja potiče stvaranje granulacijskog tkiva i organizaciju kolagena, smanjuju edem i potiče angiogenezu što je posebno istraženo kod opekline kože eksperimentalnih životinja (MIKUŠ i sur., 2001; SIKIRIĆ i sur., 2003). Opekline izazivaju upalni odgovor u koji su uključene brojne vazoaktivne tvari, kao što su histamin, serotonin, leukotrieni i prostaglandini, koje izazivaju povećanje vaskularne propusnosti i edem. Primjenom pentadekapeptida BPC 157 postignut je suprotan učinak, odnosno dokazan je slabiji odgovor upalnih stanica, primjećena je manja izraženost edema i manja nekroza opeklinom zahvaćenog tkiva te bolja organizacija kolagena, povećana angiogeneza, bolja reepitelizacija tkiva i veća

očuvanost folikula dlaka (MIKUŠ i sur., 2001). Poznato je da kortikosteroidi negativno utječu na mehanizam cijeljenja i dovode do supresije tog mehanizma. U ispitivanju cijeljenja kože eksperimentalnih životinja pokazano je da pentadekapeptid BPC 157 poništava negativni učinak kortikosteroida izazivajući bolju organizaciju kolagenih vlakana i pojačanu angiogenezu oštećene kože (SIKIRIĆ i sur., 2003). Učinkovitost pentadekapeptida BPC 157 na proces cijeljenja koja je pokazana na modelu opekline potvrđena je i u istraživanjima u kojima je ispitivano cijeljenje gastrointestinalnih anastomoza. DJAKOVIĆ i suradnici su 2016. godine na modelu ezofagogastrične anastomoze pokazali bolje cijeljenje anastomoze kod štakora tretiranih pentadekapeptidom BPC 157 što je bilo vidljivo na mikroskopskoj i makroskopskoj razini te u biomehaničkim svojstvima anastomoze. Dobiveni rezultati su potvrđeni u istraživanju KLIČEKA i suradnika koji su 2013. godine ispitivali cijeljenje kolokolične anastomoze na modelu cisteaminskog kolitisa izazvanog primjenom rektalne cisteaminske klizme. U oba je istraživanja pokazana manja stopa popuštanja anastomoze i manja smrtnost tretiranih životinja. Sličan učinak pentadekapeptida na cijeljenje tkiva gastrointestinalnog sustava pokazan je i na modelima ezofagokutane (CESAREC i sur., 2013), gastrokutane (ŠKORJANEC i sur., 2009) i kolokutane (KLIČEK i sur., 2008) fistule u kojima je pokazano istovremeno djelovanje pentadekapeptida BPC 157 na cijeljenje dvaju različitih tkiva.

Iako točan mehanizam djelovanja pentadekapeptida BPC 157 još uvijek nije u potpunosti razjašnjen, njegovo se djelovanje na različita tkiva objašnjava interakcijom s nekoliko sustava od kojih je najviše istražen odnos s NO sustavom (BLAGAIĆ i sur., 2004; SIKIRIĆ i sur., 2014). U istraživanjima procesa cijeljenja u kojima je ispitivan učinak pentadekapeptida BPC 157 s NO-prekursorom, NOS blokatorom i njihovom kombinacijom (NO-prekursor+NOS blokator) dokazano je da BPC 157 inducira otpuštanje NO i interferira s učincima agonista (L-arginin, supstrat za NO) i anatagonista NO sustava (L-NAME, inhibitor NOS)(GRABAREVIĆ i sur.,1997; DRMIĆ i sur., 2018). U nedavnom istraživanju metodom kvantitativne lančane reakcije polimerazom analiziran je učinak pentadekapeptida BPC 157 na ranu fazu ekspresije gena povezanih s angiogenezom na modelu kožne rane štakora i dokazano je da pentadekapeptid BPC 157 u roku od 10 minuta potiče ekspresiju gena Akt 1, Braf, Efgr, Egr1, Grb2, Hdac7, Kras, Mapk1, Mapk3, Mapk4, Nos 3, Pikc 3cd, Plcgl, Prkcg, Ptk2, Src, Srf i Vegfa čime je

pokazano da BPC 157 utječe na signalne putove koji kontroliraju angiogenezu i cijeljenje (MILAVIĆ, 2021). Time je potvrđeno ranije saznanje da pentadekapeptid BPC 157 potiče stvaranje EGR-1 (IVETIĆ TKALČEVIĆ i sur., 2007), proteina rane faze upale koji je ključan u aktivaciji medijatora odgovornih za cijeljenje kao što su citokini i čimbenici rasta (BRADDOCK i sur.,1998; BRADDOCK, 2001; COOPER i sur., 2005). Navedeno istraživanje je, također, potvrdilo ranije saznanje da pentadekapeptid BPC 157 aktivira P13K-Akt-eNOS-VEGF signalni put (HSIEH i sur., 2017) koji je ključan za proliferaciju, migraciju i adheziju stanica, odnosno potvrđen je od ranije poznat angiogenetski potencijal pentadekapeptida BPC 157 koji se očituje u stimulaciji ekspresije VEGF i VEGFR2 (BATELJA VULETIĆ i sur., 2007.; HSIEH i sur., 2017). VEGF je angiogeni čimbenik koji vezivanjem na VEGFR dovodi do aktivacije signalizacije P13-Akt što rezultira aktivacijom endotelne sintaze NO i povećanom produkcijom NO. U istraživanjima koja su analizirala razinu ekspresije mRNA gena VEGF metodom kvantitativne lančane reakcije polimerazom i njenu povezanost s proteinskom ekspresijom na modelu cijeljenja pokazano je da pentadekapeptid BPC 157 izaziva raniju i bolje kontroliranu sintezu VEGF (BATELJA VULETIĆ i sur., 2007) što je potvrđeno na modelu ishemije ekstremiteta u kojem je dokazano da BPC 157 ekspresijom VEGFR2 na endotelu krvnih žila potiče angiogenezu i ubrzava obnovu protoka kroz ishemični ekstremitet (HSIEH i sur., 2017). Isto je potvrđeno i na modelu klopidogrelom inducirane ozljede želuca u kojem je pokazano da pentadekapeptid BPC 157 pokreće angiogenezu sluznice želuca (WU i sur., 2020). Osim na stvaranje krvnih žila, u nekoliko je nedavnih istraživanja pokazano da pentadekapeptid BPC 157 u stanjima opstrukcije arterijskog i/ili venskog krvotoka može aktivirati kolateralnu cirkulaciju i na taj način smanjiti negativne učinke vaskularne opstrukcije (AMIĆ i sur., 2018; VUKOJEVIĆ i sur., 2018; KNEŽEVIĆ i sur., 2021). Kolateralne krvne žile su mreža specijaliziranih endogenih „obilaznih“ krvnih žila koje su fiziološki prisutne u većini tkiva u tijelu (FABER i sur., 2014), a aktiviraju se u stanjima opstrukcije arterijskog ili venskog krvotoka (LUCITTI i sur., 2012; FABER i sur., 2014). Na modelu duodenalnih lezija izazvanih ligaturom gornje prednje pankreatikoduodenalne vene pokazano je da pentadekapeptid BPC 157 interakcijom s NO sustavom izaziva aktivaciju kolateralne cirkulacije i smanjenje venske kongestije putem donje prednje pankreatikoduodenalne vene čime se smanjuje razvoj mukoznih kongestijskih lezija duodenuma (AMIĆ i sur., 2018). U modelu Virchowljevog trijasa tromboze izazvanog

podvezivanjem donje šuplje vene pokazano je da pentadekapeptid BPC 157 ima protektivan učinak na funkciju endotela i integriteta krvnih žila putem povećane ekspresije endotelne NO sintaze (VUKOJEVIĆ i sur., 2018).

U ovom istraživanju kod tretiranih životinja je uočena značajno veća aktivacija kolateralnih krvnih žila između dviju venskih arkada na ventralnoj i dorzalnoj strani debelog crijeva, smještenih oralno i aboralno od anastomoze, u svim vremenskim terminima čime je potvrđeno ranije opisano angiomodularno djelovanje BPC 157 kao agensa koji interakcijom s NO sustavom može aktivirati kolateralnu cirkulaciju u stanju venske opstrukcije. Aktivacija postojećih venskih kolaterala smanjuje hipoksijski učinak kongestije čime možemo objasniti manju pojavu edema i nekrotičnog tkiva u području anastomoze te raniju pojavu granulacijskog tkiva i bolju epitelizaciju kod tretiranih skupina u svim vremenskim intervalima. U istraživanju u kojem je ispitivan učinak pentadekapeptida BPC 157 na vezivno tkivo IVETIĆ TKALČEVIĆ i suradnici su 2007. godine dokazali da pentadekapeptid BPC 157 stimulacijom ekspresije mRNA EGR-1 BPC stimulira stvaranje granulacijskog tkiva i organizaciju kolagena. Taj učinak pentadekapeptida BPC 157 je potvrđen u ovom istraživanju u kojem je, usporedbom kontrolnih i tretiranih životinja, pokazano značajno ranije i obilnije stvaranje granulacijskog tkiva u području anastomoze kod tretiranih životinja s uočljivom organizacijom kolagenih i retikulinskih vlakana te organizacijom cijeljenja prema serozi dok je kod kontrolnih životinja organizacija kolagenih i retikulinskih vlakana izostala. Imunohistokemijskim bojenjem pokazana je organizacija snopova i uspostava kontinuiteta glatkih mišićnih stanica kod životinja tretiranih pentadekapeptidom BPC 157 koja je kod kontrolnih skupina, također, izostala. Epitelizacija se kod tretiranih životinja javila znatno ranije i na kraju pokusa je obuhvaćala 75-80 % anastomoze, za razliku od kontrolnih životinja kod kojih na kraju pokusa bilo epitelizirano samo 10 % područja anastomoze čime je potvrđen ranije opisan učinak pentadekapeptida na epitelizaciju kože opečenih životinja (MIKUŠ i sur., 2001) te epitelizaciju gastrointestinalnih anastomoza (VUKŠIĆ i sur., 2007; KLIČEK i sur., 2013).

Unatoč sve većem broju kliničkih i eksperimentalnih studija, još uvijek ne postoji općeprihvaćena definicija dehiscencije kolorektalne anastomoze (BRUCE i sur., 2001; VAN HELSDINGEN i sur., 2020). Sustavnim pregledom literature koji je uključio pet

baza podataka identificirano je 29 definicija popuštanja anastomoze u donjem gastrointestinalnom traktu (BRUCE i sur., 2001). Kako bi se standardiziralo praćenje bolesnika i ujednačila metodologija pisanja u međunarodnim časopisima, Međunarodna studijska grupa za rak rektuma je 2010. godine predložila definiciju i skalu za procjenu težine dehiscencije anastomoze nakon prednje resekcije rektuma (RAHBARI i sur., 2010). Prema njihovom konceptu, dehiscencija anastomoze predstavlja defekt crijevne stijenke u području anastomoze koji dovodi do komunikacije između intraluminalnog i ekstraluminalnog prostora, a najčešće se javlja između četvrtog i sedmog postoperacijskog dana. Subklinička dehiscencija je mala dehiscencija bez kliničkih manifestacija koja se, prema pojedinim autorima javlja u 8-52 % slučajeva, a verificira se radiološkim kontrastnim metodama i prolazi uglavnom nezapaženo, bez bitnog utjecaja na postoperacijski oporavak (RAHBARI i sur., 2010). U ovom istraživanju nije bilo klinički evidentnih popuštanja anastomoze. Eksploracijom peritonealne šupljine, nakon odvajanja priraslica i okolnih crijevnih vijuga od anastomoze, kod nekih životinja je uočena defektna pukotina anastomoze koja je bila prekrivena naljepljenim okolnim crijevnim vijugama što je ograničilo defektnu pukotinu i spriječilo izlazak crijevnog sadržaja u peritonealnu šupljinu i razvoj peritonitisa. S obzirom da su sve defektne pukotine bile prekrivene, odnosno „zapakirane“ okolnim crijevnim vijugama, okarakterizirali smo ih kao subkliničke dehiscencije. Dehiscencija anastomoze je uočena peti i sedmi postoperacijski dan što je u skladu s uobičajenim vremenom nastanka dehiscencije, s tim da je peti dan dehiscencija uočena kod tretiranih i kod kontrolnih životinja, a sedmi dan samo u kontrolnoj skupini.

Kod tretiranih životinja evidentirali smo značajno manju stopu popuštanja anastomoze (2,85 %) u odnosu na kontrolne životinje (31,42 %) čime smo potvrdili ranije rezultate koji su dobiveni ispitivanjem učinka pentadekapeptida BPC na cijeljenje gastrointestinalnih anastomoza (KLIČEK i sur., 2013; DJAKOVIĆ i sur., 2016). BERKOPIĆ i suradnici su 2020. godine ispitivali učinak pentadekapeptida BPC na modelu crijevnih priraslica izazvanih oštećenjem peritoneuma i dokazali su da pentadekapeptid BPC 157 u interakciji s NO sustavom dovodi do povećanja broja krvnih žila, smanjenja razine oksidativnog stresa i smanjenja količine priraslica. U ovom je istraživanju evidentirano značajno manje stvaranje priraslica oko anastomoze kod životinja tretiranih pentadekapeptidom BPC 157 čime smo potvrdili rezultate prethodnog istraživanja. Manju količinu priraslica oko anastomoze tretiranih životinja jednim dijelom možemo objasniti manjom stopom i

manjom veličinom dehiscencije anastomoze, a drugim dijelom direktnim učinkom pentadekapeptida BPC 157 na stvaranje priraslica. Stvaranje priraslica je imalo učinak i na prohodnost anastomoze koja je bila značajno bolja kod tretiranih životinja u svim terminima. Manje opstruktivske smetnje anastomoze kod životinja tretiranih pentadekapeptidom BPC 157 u ranom postoperacijskom razdoblju možemo objasniti manje izraženim edemom anastomoze, a u kasnijim terminima manjim stvaranjem priraslica. U ranijim ispitivanjima učinka pentadekapeptida BPC 157 na cijeljenje crijevnih anastomoza pokazana je značajno veća čvrstoća anastomoza tankog (VUKŠIĆ i sur., 2007) i debelog crijeva (KLIČEK i sur., 2013) kod tretiranih životinja što je potvrđeno i u ovom istraživanju. Testiranjem anastomoze intraluminalnom aplikacijom fiziološke otopine u volumenu koji izaziva popuštanje/pucanje anastomoze pokazano je da je za popuštanje anastomoze tretiranih životinja bilo potrebno primijeniti značajno veći volumen fiziološke otopine u odnosu na kontrolne skupine čime je pokazana veća čvrstoća anastomoze kod tretiranih životinja.

U ovom istraživanju je pokazano da primjena mikrogramske i nanogramske doze pentadekapeptida BPC 157 uzrokuje smanjenje venske kongestije debelog crijeva aktivacijom venskih kolaterala i na taj način, smanjujući hipoksiju, poboljšava cijeljenje kolokolične anastomoze u uvjetima venske kongestije što je vidljivo na makroskopskoj i mikroskopskoj razini. Usporedbom rezultata pokazana je statistički značajna razlika u svim promatranim parametrima između tretiranih i kontrolnih životinja u korist tretiranih skupina, dok između skupina tretiranih mikrogramske i skupina tretiranih nanogramske dozom pentadekapeptida BPC nije bilo statistički značajne razlike.

Dobiveni rezultati potvrđuju rezultate dosadašnjih istraživanja u kojima je pentadekapeptid BPC 157 opisan kao važan promotor cijeljenja i snažan aktivator kolateralne cirkulacije, predstavljaju osnovu za dodatna istraživanja i otvaraju mogućnost korištenja pentadekapeptida BPC 157 u abdominalnoj kirurgiji.

7. ZAKLJUČCI

1. Pentadekapeptid BPC 157 u dozi 10 μ g/kg i 10 ng/kg smanjuje negativne učinke venske kongestije debelog crijeva u svim promatranim terminima, a taj učinak postiže aktivacijom kolateralne cirkulacije.

2. Pentadekapeptid BPC 157 u dozi 10 μ g/kg i 10 ng/kg poboljšava cijeljenje kolokolične anastomoze kongestiranog debelog crijeva što je vidljivo morfološkom analizom u svim promatranim terminima.

3. Nema značajne razlike u učinku između mikrogramske i nanogramske doze pentadekapeptida BPC 157.

8. POPIS LITERATURE

ALIMORADI, H., K. GREISH, A. B. GAMBLE, G. I. GILES (2019): Controlled Delivery of Nitric Oxide for Cancer Therapy. *Pharm. Nanotechnol.* 7, 279-303.

AMIĆ, F., D. DRMIĆ, Z. BILIĆ, I. KREZIĆ, H. ŽIŽEK, M. PEKLIĆ, R. KLIČEK, A. PAJTAK, E. AMIĆ, T. VIDOVIĆ, M. RAKIĆ, M. MILKOVIĆ PERIŠA, K. HORVAT PAVLOV, A. KOKOT, A. TVRDEIĆ, A. BLAGAIĆ, M. ZOVAK, S. SEIWERTH, P. SIKIRIĆ (2018): Bypassing major venous occlusion and duodenal lesions in rats, and therapy with the stable gastric pentadecapeptide BPC 157, L-NAME and L-arginine. *World J. Gastroenterol.* 24, 5366-5378.

ARNAL, J. F., A. T. DINH-XUAN, M. PUEYO, B. DARBLADE, J. RAMI (1999): Endothelium-derived nitric oxide and vascular physiology and pathology. *Cell Mol. Life Sci.* 55, 1078–1087.

BAKKER, IS., I. GROSSMANN, D. HENNEMAN, K. HAVENGA, T. WIGGERS (2014): Risk factors for anastomotic leakage and leak-related mortality after colonic cancer surgery in a nationwide audit. *Br. J. Surg.* 101, 424-432.

BATELJA VULETIĆ, L.(2007): Usporedba morfoloških parametara i ekspresije VEGF-A u procesu cijeljenja kožne rane. Disertacija. Prirodoslovno-matematički fakultet, Sveučilište u Zagrebu, Hrvatska.

BERKOPIĆ, L. B., S. GOJKOVIĆ, I. KREZIĆ, D. MALEKINUŠIĆ, H. ŽIŽEK, L. B. VULETIĆ, A. PETROVIĆ, K. H. PAVLOV, D. DRMIĆ, A. KOKOT, J. VLAINIĆ, S. SEIWERTH, P. SIKIRIĆ (2020): Bowel adhesion and therapy with the stable gastric pentadecapeptide BPC 157, L-NAME and L-arginine in rats. *World J Gastrointest Pharmacol Ther.* 11, 93-109.

BERTOCCHI, E., G. BARUGOLA, M. BENINI, P. BOCUS, R. ROSSINI, M. CECCARONI, G. RUFFO (2019): Colorectal Anastomotic Stenosis: Lessons Learned after 1643 Colorectal Resections for Deep Infiltrating Endometriosis. *J. Minim. Invasive Gynecol.* 26, 100-104.

BILIĆ, I., I. ZORIČIĆ, T. ANIĆ, J. ŠEPAROVIĆ, D. STANČIĆ-ROKOTOV, D. MIKUŠ, G. BULJAT, D. IVANKOVIĆ, G. ARALICA, I. PRKAČIN, D. PEROVIĆ, S. MIŠE, I.

ROTKVIĆ, M. PETEK, R. RUCMAN, S. SEIWERTH, P. SIKIRIĆ (2001): Haloperidol–stomach lesions attenuation by pentadecapeptide BPC 157, omeprazole, bromocriptine, but not atropine, lansoprazole, pantoprazole, ranitidine, cimetidine and misoprostol in mice. *Life Sci.* 68, 1905–1912.

BIONDO, S., PARES D, KRESLER E, RAGUE JM, FRACCALVIERI D, RUIZ AG, JAURRIETA E.(2005): Anastomotic dehiscence after resection and primary anastomosis in left-sided colonic emergencies. *Dis Colon Rectum.* 48, 2272-2280.

BOBAN BLAGAIĆ, A., V. BLAGAIĆ, Z. ROMIĆ, P. SIKIRIĆ (2004): The influence of gastric pentadecapeptide BPC 157 on acute and chronic ethanol administration in mice. *Eur. J. Pharmacol.* 499, 285-290.

BOBAN BLAGAIĆ, A., V. BLAGAIĆ, Z. ROMIĆ, N. JELOVAC, G. DODIG, R. RUCMAN, M. PETEK, B. TURKOVIĆ, S. SEIWERTH, P. SIKIRIĆ (2006): The influence of gastric pentadecapeptide BPC 157 on acute and chronic ethanol administration in mice. The effect of N(G)-nitro-L-arginine methyl ester and L-arginine. *Med. Sci. Monit.* 12, 36-45.

BOULANGER, C. M., C. HEYMES, J. BENEŠSIANO, R. S. GESKE, B. I. LÉVY, P. M. VANHOUTTE (1998): Neuronal nitric oxide synthase is expressed in rat vascular smooth muscle cells: activation by angiotensin II in hypertension. *Circ. Res.* 83, 1271– 1278.

BRADDOCK, M., C. J. CAMPBELL, D. ZUDER (1998): Current therapies for wound healing: electrical stimulation, biological therapeutics and the potential for gene therapy. *Int. J. Dermatol.* 38, 808–817.

BRADDOCK, M. (2001): The transcription factor Egr-1: a potential drug in wound healing and tissue repair. *Ann. Med.* 33, 313–318.

BRČIĆ, L., I. BRČIĆ, M. STAREŠINIĆ, T. NOVINŠČAK, P. SIKIRIĆ, S. SEIWERTH (2009): Modulatory Effect Of Gastric Pentadecapeptide Bpc 157 On Angiogenesis In Muscle And Tendon Healing. *J. Physiol. Pharmacol.* 60, 191-196.

BREDT, D. S., P. M. HWANG, S. H. SNYDER (1990): Localization of nitric oxide synthase indicating a neural role for nitric oxide. *Nature.* 347, 768–770.

BRUCE, J., Z. H. KRUKOWSKI, G. AL-KHAIRY, E. M. RUSSELL, K. G. PARK (2001): Systematic review of the definition and measurement of anastomotic leak after gastrointestinal surgery. *Br. J. Surg.* 88, 1157-1168.

BUCHS, N. C., P. GERVAZ, M. SECIC, P. BUCHER, B. MUGNIER-KONRAD, P. MOREL (2008): Incidence, consequences, and risk factors for anastomotic dehiscence after colorectal surgery: a prospective monocentric study. *Int. J. Colorectal Dis.* 23, 265-270.

CESAREC, V., T. BEĆEJAC, M. MIŠIĆ, Z. DJAKOVIĆ, D. OLUJIĆ, D. DRMIĆ, L. BRČIĆ, D. S. ROKOTOV, S. SEIWERTH, P. SIKIRIĆ (2013): Pentadecapeptide BPC 157 and the esophagocutaneous fistula healing therapy. *Eur. J. Pharmacol.* 701, 203-212.

CHAMBERS, W. M., N. J. MORTENSEN (2004): Postoperative leakage and abscess formation after colorectal surgery. *Best Pract Res. Clin. Gastroenterol.* 18, 865-880.

CHEN, C. (2012): The art of bowel anastomosis. *Scand. J. Surg.* 101, 238-240.

CHEN, Y., W. PU, E. P. MASWIKITI, P. TAO, X. LI, D. WANG, B. GU, Y. YU, L. GAO, C. ZHAO, H. CHEN (2021): Intestinal congestion and reperfusion injury: damage caused to the intestinal tract and distal organs. *Biosci. Rep.* 41, BSR20211560.

COOPER, L., C. JOHNSON, F. BURSLEM, P. MARTIN (2005): Wound healing and inflammation genes revealed by array analysis of "macrophageless" PU.1 null mice. *Genome Biol.* 6, R5.

CVJETKO, I. (2012): Stabilni želučani pentadekapeptid 157(BPC 157) i ligatura arterije femoralis u štakora. Doktorska disertacija, Sveučilišta u Zagrebu, Zagreb, Hrvatska

DESPOUDI, K., I. MANTZOROS, O. IOANNIDIS, L. LOUZZIDOU, P. CHRISTIDIS, C. CHATZAKIS, G. GKASDARIS, D. RAPTIS, M. GEORGE PRAMATEFTAKIS, S. ANGELOPOULOS, T. ZARABOUKAS, G. KOLIAKOS, K. TSALIS (2020): Healing of colonic anastomosis in rats under obstructive ileus conditions. *Discoveries (Craiova).* 9, 129.

DJAKOVIĆ, Z., I. DJAKOVIĆ, V. CESAREC, G. MAĐARAC, T. BEĆEJAC, G. ZUKANOVIĆ, D. DRMIĆ, L. BATELJA, A. ZENKO SEVER, D. KOLENC, A. PAJTAK, N. KNEZ, M. JAPJEC, K. LUETIĆ, D. STANČIĆ-ROKOTOV, S. SEIWERTH, P. SIKIRIĆ (2016): Esophagogastric anastomosis in rats: Improved healing by BPC 157 and L-arginine, aggravated by L-NAME. *World J. Gastroenterol.* 22, 9127-9140.

DOBRIĆ, I., P. DRVIŠ, I. PETROVIĆ, D. SHEJBAL, L. BRČIĆ, A. B. BLAGAIĆ, L. BATELJA, M. SEVER, N. KOKIĆ, A. TONKIĆ, I. ZORIČIĆ, S. MIŠE, M. STAREŠINIĆ, B. RADIĆ, A. JAKIR BABEL, S. ILIĆ, T. VUKŠIĆ, I. JELIĆ, T. ANIĆ, S. SEIWERTH, P. SIKIRIĆ (2007): Prolonged esophagitis after primary dysfunction of the pyloric sphincter in the rat and therapeutic potential of the gastric pentadecapeptide BPC 157. *J Pharmacol Sci.* 104, 7-18.

DRMIĆ, D., M. SAMARA, T. VIDOVIĆ, D. MALEKINUŠIĆ, M. ANTUNOVIĆ, B. VRDOLJAK, J. RUŽMAN, M. MILKOVIĆ PERIŠA, K. HORVAT PAVLOV, J. JEYAKUMAR, S. SEIWERTH, P. SIKIRIĆ (2018): Counteraction of perforated cecum lesions in rats: Effects of pentadecapeptide BPC 157, L-NAME and L-arginine. *World J. Gastroenterol.* 24, 5462-5476.

DUZEL, A., J. VLAINIĆ, M. ANTUNOVIĆ, D. MALEKINUŠIĆ, B. VRDOLJAK, M. SAMARA, S. GOJKOVIĆ, I. KREZIĆ, T. VIDOVIĆ, Z. BILIĆ, M. KNEŽEVIĆ, M. SEVER, N. LOJO, A. KOKOT, M. KOLOVRAT, D. DRMIĆ, J. VUKOJEVIĆ, T. KRALJ, K. KAŠNIK, M. SIROGLAVIĆ, S. SEIWERTH, P. SIKIRIĆ (2017): Stable gastric pentadecapeptide BPC 157 in the treatment of colitis and ischemia and reperfusion in rats: New insights. *World J. Gastroenterol.* 23, 8465-8488.

ERUSALIMSKY, J. D., S. MONCADA (2007): Nitric oxide and mitochondrial signaling: from physiology to pathophysiology. *Arterioscler. Thromb. Vasc Biol.* 27, 2524-2531.

ESPER, R. J., R. A. NORDABY, J. O. VILARIÑO, A. PARAGANO, J. L. CACHARRÓN, R. A. MACHADO (2006): Endothelial dysfunction: a comprehensive appraisal. *Cardiovasc. Diabetol.* 5, 4.

FABER, J. E., W. M. CHILIAN, E. DEINDL, N. VAN ROYEN, M. A. SIMONS (2014): Brief Etymology of the Collateral Circulation. *Arterioscler. Thromb. Vasc. Biol.* 34, 1854–1859.

FEUERSTADT, P., L. J. BRANDT (2015): Update on Colon Ischemia: Recent Insights and Advances. *Curr. Gastroenterol. Rep.* 17, 45.

GARCÍA-GRANERO, E., F. NAVARRO, C. CERDÁN SANTACRUZ, M. FRASSON, A. GARCÍA-GRANERO, F. MARINELLO, B. FLOR-LORENTE, A. ESPÍ (2017): Individual

surgeon is an independent risk factor for leak after double-stapled colorectal anastomosis: An institutional analysis of 800 patients. *Surgery*. 162, 1006-1016.

GELLER, D. A., T. R. BILLIAR (1998): Molecular biology of nitric oxide synthases. *Cancer Metastasis Rev.* 17, 7–23.

GESSLER, B., O. ERIKSSON, E. ANGENETE (2017): Diagnosis, treatment, and consequences of anastomotic leakage in colorectal surgery. *Int. J. Colorectal Dis.* 32, 549-556.

GRABAREVIĆ, Z., M. TIŠLJAR, B. ARTUKOVIĆ, M. BRATULIĆ, P. DŽAJA, S. SEIWERTH, P. SIKIRIĆ, J. PERIĆ, D. GEREŠ, J. KOS (1997): The influence of BPC 157 on nitric oxide agonist and antagonist induced lesions in broiler chicks. *J Physiol Paris.* 91, 139-149.

GRAY, M., J. R. K. MARLAND, A. F. MURRAY, D. J. ARGYLE, M. A. POTTER (2021): Predictive and Diagnostic Biomarkers of Anastomotic Leakage: A Precision Medicine Approach for Colorectal Cancer Patients. *J. Pers. Med.* 11, 471.

GUYTON, K. L., N. H. HYMAN, J. C. ALVERDY (2016): Prevention of Perioperative Anastomotic Healing Complications: Anastomotic Stricture and Anastomotic Leak. *Adv. Surg.* 50, 129-141.

HARRIS, L. J., N. MOUDGILL, E. HAGER, H. ABDOLLAHI, S. GOLDSTEIN (2009): Incidence of anastomotic leak in patients undergoing elective colon resection without mechanical bowel preparation: our updated experience and two-year review. *Am. Surg.* 75, 828-833.

HO, Y. H., M. A. ASHOUR (2010): Techniques for colorectal anastomosis. *World J. Gastroenterol.* 16, 1610-1621.

HOLMES, D. I. R., I. ZACHARIY (2005): The vascular endothelial growth factor (VEGF) family: angiogenic factors in health and disease. *Genome Biol.* 6, 209.

HRELEC, M., R. KLIČEK, L. BRČIĆ, I. CVJETKO, S. SEIWERTH, P. SIKIRIĆ (2009): Abdominal aorta anastomosis in rats and stable gastric pentadecapeptide BPC 157, prophylaxis and therapy. *J. Physiol. Pharmacol.* 60, 161-165.

HSIEH, M. J., H. T. LIU, C. N. WANG, H. Y. HUANG, Y. LIN, Y. S. KO, J. S. WANG, V. H. CHANG, J. S. PANG (2017): Therapeutic potential of proangiogenic BPC157 is associated with VEGFR2 activation and upregulation. *J. Mol. Med (Berl)*. 95, 323-333.

ILIĆ, S., D. DRMIĆ, K. ŽARKOVIĆ, D. KOLENC, M. ĆORIĆ, L. BRČIĆ, R. KLIČEK, B. RADIĆ, M. SEVER, V. DJUZEL, M. IVICA, A. BOBAN BLAGAIĆ, Z. ZORIČIĆ, T. ANIĆ, I. ZORIČIĆ, S. DJIDIĆ, Z. ROMIĆ, S. SEIWERTH, P. SIKIRIĆ (2010): High hepatotoxic dose of paracetamol produces generalized convulsions and brain damage in rats. A counteraction with the stable gastric pentadecapeptide BPC 157 (PL 14736). *J. Physiol. Pharmacol.* 61, 241-250.

ILIĆ, S., D. DRMIĆ, S. FRANJIĆ, D. KOLENC, M. ĆORIĆ, L. BRČIĆ, R. KLIČEK, B. RADIĆ, M. SEVER, V. DJUZEL, M. FILIPOVIĆ, Z. DJAKOVIĆ, V. STAMBOLIJA, A. BOBAN BLAGAIĆ, I. ZORIČIĆ, M. GJURAŠIN, M. STUPNIŠEK, Z. ROMIĆ, Z. ŽARKOVIĆ, S. DŽIDIĆ, S. SEIWERTH, P. SIKIRIĆ (2011): Pentadecapeptide BPC 157 and its effects on a NSAID toxicity model: diclofenac-induced gastrointestinal, liver, and encephalopathy lesions. *Life Sci.* 88, 535-542.

IMMING, P., C. SINNING, A. MEYER (2006): Drugs, their targets and the nature and number of drug targets. *Nat. Rev. Drug Discov.* 5, 821-834.

IVETIĆ TKALČEVIĆ, V., S. ĆUŽIĆ, K. BRAJŠA, B. MILDNER, A. BOKULIĆ, K. ŠITUM, D. PEROVIĆ, I. GLOJNARIĆ, M. J. PARNHAM (2007): Enhancement by PL 14736 of granulation and collagen organization in healing wounds and the potential role of egr-1 expression. *Eur. J. Pharmacol.* 570, 212–221.

JELOVAC, N., P. SIKIRIĆ, R. RUCMAN, M. PETEK, A. MAROVIĆ, D. PEROVIĆ, S. SEIWERTH, S. MIŠE, B. TURKOVIĆ, G. DODIG, P. MIKLIĆ, G. BULJAT, I. PRKAČIN (1999): Pentadecapeptide BPC 157 attenuates disturbances induced by neuroleptics: the effect on catalepsy and gastric ulcers in mice and rats. *Eur. J. Pharmacol.* 379, 19–31.

KANG, E. A., Y. M. HAN, J. M. AN, Y. J. PARK, P. SIKIRIĆ, D. H. KIM, K. A. KWON, Y. J. KIM, D. YANG, H. TCHAH, K. B. HAHM (2018): BPC157 as potential agent rescuing from cancer cachexia. *Curr. Pharm. Des.* 24, 1947-1956.

KARAR, J., E. MAITY (2011): 13K/AKT/mTOR Pathway in Angiogenesis. *Front. Mol. Neurosci.* 4, 51.

KATSUNO, H., A. SHIOMI, M. ITO, Y. KOIDE, K. MAEDA, T. YATSUOKA, K. HASE, K. KOMORI, K. MINAMI, K. SAKAMOTO, Y. SAIDA, N. SAITO (2016): Comparison of symptomatic anastomotic leakage following laparoscopic and open low anterior resection for rectal cancer: a propensity score matching analysis of 1014 consecutive patients. *Surg. Endosc.* 30, 2848-2856.

KLEINERT, H., A. PAUTZ, K. LINKER, P. M. SCHWARZ (2004): Regulation of the expression of inducible nitric oxide synthase. *Eur J Pharmacol.* 500, 255–266.

KLIČEK, R., M. SEVER, B. RADIĆ, D. DRMIĆ, I. KOČMAN, I. ZORIČIĆ, T. VUKŠIĆ, M. IVICA, I. BARIŠIĆ, S. ILIĆ, L. BERKOPIĆ, H. VRČIĆ, L. BRČIĆ, A.B. BLAGAIĆ, M. ĆORIĆ, I. BRČIĆ, D. S. ROKOTOV, T. ANIĆ, S. SEIWERTH, P. SIKIRIĆ (2008): Pentadecapeptide BPC 157, in clinical trials as a therapy for inflammatory bowel disease (PL 14736, Pliva), is effective in the healing of colocutaneous fistulas in rats: the role of NO system. *J. Pharm. Sci.* 108, 7-17.

KLIČEK, R., D. KOLENC, J. ŠURAN, D. DRMIĆ, L. BRČIĆ, G. ARALICA, M. SEVER, J. HOLJEVAC, B. RADIĆ, T. TURUDIĆ, A. KOKOT, L. PATRLJ, R. RUCMAN, S. SEIWERTH, P. SIKIRIĆ (2013): Stable gastric pentadecapeptide BPC 157 heals cystamine-colitis and colon-colon-anastomosis and counteracts cupirazole brain injuries and motor disability. *J. Physiol.* 64, 597-612.

KNEŽEVIĆ, M., S. GOJKOVIĆ, I. KREZIĆ, H. ŽIŽEK, H. VRANEŠ, D. MALEKINUŠIĆ, B. VRDOLJAK, T. KNEŽEVIĆ, K. HORVAT PAVLOV, D. DRMIĆ, M. STAROVESKI, A. ĐUZEL, Z. RAJKOVIĆ, T. KOLAK, E. LOVRIĆ, M. MILAVIĆ, S. SIKIRIĆ, I. BARIŠIĆ, M. TEPEŠ, A. TVRDEIĆ, L. PATRLJ, S. ŠTRBE S, M. ŠOLA, A. ŠITUM, A. KOKOT, A. BOBAN BLAGAIĆ, A. ŠKRTIĆ, S. SEIWERTH S, P. SIKIRIĆ (2021): Complex Syndrome of the Complete Occlusion of the End of the Superior Mesenteric Vein, Opposed with the Stable Gastric Pentadecapeptide BPC 157 in Rats. *Biomedicines.* 9, 1029.

KOPINCOVÁ, J., A. PÚZSEROVÁ, I. BERNÁTOVÁ (2011): Biochemical aspects of nitric oxide synthase feedback regulation by nitric oxide. *Interdiscip. Toxicol.* 4, 63-8.

LAW, W. L., H. R. BAILEY, E. MAX, D. R. BUTTS, K. W. SMITH, D. A. THOMPSON, G. B. SKAKUN, E. GRAVES (1999): Single-layer continuous colon and rectal anastomosis using monofilament absorbable suture (Maxon): study of 500 cases. *Dis. Colon Rectum.* 42, 736-740.

LEE, Y. M., W. L. LAW, K. W. CHU, R. T. POON (2001): Emergency surgery for obstructing colorectal cancers: a comparison between right-sided and left-sided lesions. *J. Am. Coll. Surg.* 192, 719-725.

LIN, L. H., O. TAKTAKISHVILI, W. T. TALMAN (2007): Identification and localization of cell types that express endothelial and neuronal nitric oxide synthase in the rat nucleus tractus solitarii. *Brain Res.* 1171, 42–51.

LUCITTI, J. L., J. K. MACKEY, J. C. MORRISON, J. J. HAIGH, R. H. ADAMS, J. E. FABER (2012): Formation of the collateral circulation is regulated by vascular endothelial growth factor-A and a disintegrin and metalloprotease family members 10 and 17. *Circ. Res.* 111, 1539-1550.

LUSTOSA, S. A., D. MATOS, A. N. ATALLAH, A. A. CASTRO (2002): Stapled versus handsewn methods for colorectal anastomosis surgery: a systematic review of randomized controlled trials. *Sao Paulo Med. J.* 120, 132-136.

MALIK, A. H., J. E. EAST, G. N. BUCHANAN, R. H. KENNEDY (2008): Endoscopic haemostasis of staple-line haemorrhage following colorectal resection. *Colorectal Dis.* 10, 616-618.

MARINELLO, F. G., G. BAGUENA, E. LUCAS, M. FRASSON, D. HERVÁS, B. FLOR-LORENTE, P. ESCLAPEZ, A. ESPÍ, E. GARCÍA-GRANERO (2016): Anastomotic leakage after colon cancer resection: does the individual surgeon matter? *Colorectal Dis.* 18, 562-569.

MATTHIESSEN, P., O. HALLBÖÖK, M. ANDERSSON, J. RUTEGÅRD, R. SJÖDAHL (2004): Risk factors for anastomotic leakage after anterior resection of the rectum. *Colorectal Dis.* 6, 462-469.

MC DERMOTT, F. D., A. HEENEY, M. E. KELLY, R. J. STEELE, G. L. CARLSON, D. C. WINTER (2015): Systematic review of preoperative, intraoperative and postoperative risk factors for colorectal anastomotic leaks. *Br. J. Surg.* 102, 462-479.

MERCAN, U., O. ERŞEN, C. YÜKSEL, Ö. YALKIN, S. AKBULUT, A. EKREM UNAL, S. DEMIRCI (2020): Non-operative Management of Benign Colorectal Anastomotic Stenosis in Patients Undergoing Elective Surgery for Non-Metastatic Primary Rectal Cancer. *Journal of Medical and Surgical Research.* 7, 792-797.

MIKUŠ, D., P. SIKIRIĆ, S. SEIWERTH, A. PETRIČEVIĆ, G. ARALICA, N. DRUZIJANČIĆ, R. RUCMAN, M. PETEK, B. PIGAC, D. PEROVIĆ, M. KOLOMBO, N. KOKIĆ, S. MIKUŠ, B. DUPLANČIĆ, I. FATTORINI, B. TURKOVIĆ, I. ROTKVIĆ, S. MIŠE, I. PRKAČIN, P. KONJEVODA, N. ŠTAMBUK, T. ANIĆ (2001): Pentadecapeptide BPC 157 cream improves burn-wound healing and attenuates burngastric lesions in mice. *Burns*. 27, 817-827.

MILAVIĆ, M. (2021): Utjecaj gastrointestinalnoga peptida BPC 157 na ranu fazu ekspresije gena povezanih s angiogenezom. Disertavcija. Veterinarski fakultet, Sveučilište u Zagrebu, Hrvatska.

MONCADA, S. (1999): Nitric oxide: discovery and impact on clinical medicine. *J. R. Soc. Med.* 92, 164-169.

NANDAKUMAR, G., S. L. STEIN, F. MICHELASSI (2009): Anastomoses of the lower gastrointestinal tract. *Nat. Rev. Gastroenterol. Hepatol.* 6, 709-716.

NEUTZLING, C. B., S. A. S. LUSTOSA, I. M. PROENCA, E. M. K. DA SILVA, D. MATOS (2012): Stapled versus handsewn methods for colorectal anastomosis surgery. *Cochrane Database Syst Rev.* (2):CD003144.

NOVINŠČAK, T., L. BRČIĆ, M. STAREŠINIĆ, I. JUKIĆ, B. RADIĆ, D. PEVEC, S. MIŠE, S. TOMASOVIĆ, I. BRČIĆ, T. BANIĆ, A. JAKIR, G. BULJAT, T. ANIĆ, I. ZORIČIĆ, Ž. ROMIĆ, S. SEIWERTH, P. SIKIRIĆ (2008): Gastric pentadecapeptide BPC 157 as an effective therapy for muscle crush injury in the rat. *Surg. Today*. 38, 716-725.

OPRESCU, C., M. BEURAN, A. E. NICOLAU, I. NEGOI, M. D. VENTER, S. MORTEANU, A. M. OPRESCU-MACOVEI (2012): Anastomotic dehiscence (AD) in colorectal cancer surgery: mechanical anastomosis versus manual anastomosis. *J. Med. Life*. 5, 444-451.

PALIOGIANNIS, P., S. DEIDDA, S. MASLYANKOV, T. PAYCHEVA, A. FARAG, A. MASHHOUR, E. MISIAKOS, D. PAPAKONSTANTINO, M. MIK, J. LOSINSKA, F. SCOGNAMILLO, F. SANNA, C. FRANCESCO FEO, A. PORCU, A. XIDAS, A. ZINELLU, A. RESTIVO, L. ZORCOLO (2021): C reactive protein to albumin ratio (CAR) as predictor of anastomotic leakage in colorectal surgery. *Surg. Oncol.* 38, 101621.

PLATELL, C., N. BARWOOD, G. DORFMANN, G. MAKIN (2007): The incidence of anastomotic leaks in patients undergoing colorectal surgery. *Colorectal Dis.* 9, 71-79.

POULOS, T., H. LI (2017): Nitric oxide synthase and structure-based inhibitor design. *Nitric Oxide.* 28, 68-77.

RAHBARI, N. N., J. WEITZ, W. HOHENBERGER, R. J. HEALD, B. MORAN, A. ULRICH, T. HOLM, W. D. WONG, E. TIRET, Y. MORIYA, S. LAURBERG, M. DEN DULK, C. VAN DE VELDE, M. W. BÜCHLER (2010): Definition and grading of anastomotic leakage following anterior resection of the rectum: a proposal by the International Study Group of Rectal Cancer. *Surgery.* 147, 339-351.

ROSATO, L., G. MONDINI, M. SERBELLONI, D. COSSAVELLA, G. GULINO (2006): Stapled versus hand sewn anastomosis in elective and emergency colorectal surgery. *G. Chir.* 27, 199-204.

RUDINSKAITE, G., A. TAMELIS, Z. SALADZINSKAS, D. Pavalkis (2005): Risk factors for clinical anastomotic leakage following the resection of sigmoid and rectal cancer. *Medicina (Kaunas).* 41, 741-746.

RUENZI, M., M. STOLTE, M. VELJAČA, K. OREŠKOVIĆ, J. PETERSON (2005): Ulcerative Colitis Study Group. A multicenter, randomized, double blind, placebo-controlled phase II study of PL 14736 enema in the treatment of mild-to-moderate ulcerative colitis. *Gastroenterology.* 128, 584.

SARTORI, A., M. DE LUCA, V. FISCON, M. FREGO, CANSAS STUDY WORKING GROUP; G. PORTALE (2019): Retrospective multicenter study of post-operative stenosis after stapled colorectal anastomosis. *Updates Surg.* 71, 539-542.

SCIUTO, A., G. MEROLA, G. D. DE PALMA, M. SODO, F. PIROZZI, U. M. BRACALE, U. BRACALE (2018): Predictive factors for anastomotic leakage after laparoscopic colorectal surgery. *World J. Gastroenterol.* 24, 2247-2260.

SEIWERTH, S., L. BRČIĆ, L. B. VULETIĆ, D. KOLENC, G. ARALICA, M. MIŠIĆ, A. ZENKO, D. DRMIĆ, R. RUCMAN, P. SIKIRIĆ (2014): BPC 157 and blood vessels. *Curr. Pharm. Des.* 20, 1121-1125.

SEIWERTH, S., R. RUCMAN, B. TURKOVIĆ, M. SEVER, R. KLIČEK, B. RADIĆ, D. DRMIĆ, M. STUPNIŠEK, M. MIŠIĆ, L. BATELJA VULETIĆ, K. HORVAT PAVLOV, I. BARIŠIĆ, A. KOKOT, M. JAPJEC, A. BOBAN BLAGAIĆ, A. TVRDEIĆ, D. STANČIĆ ROKOTOV, H. VRČIĆ, M. STAREŠINIĆ, B. ŠEBEČIĆ, P. SIKIRIĆ (2018): BPC 157 and Standard Angiogenic Growth Factors. Gastrointestinal Tract Healing, Lessons from Tendon, Ligament, Muscle and Bone Healing. *Curr. Pharm. Des.* 24, 1972-1989.

SEIWERTH, S., M. MILAVIĆ, J. VUKOJEVIĆ, S. GOJKOVIĆ, I. KREZIĆ, L. BATELJA VULETIĆ, K. HORVAT PAVLOV, A. PETROVIĆ, S. SIKIRIĆ, H. VRANEŠ, A. PRTORIC, H. ŽIŽEK, T. ĐURASIN, I. DOBRIĆ, M. STAREŠINIĆ, S. ŠTRBE, M. KNEŽEVIĆ, M. ŠOLA, A. KOKOT, M. SEVER, E. LOVRIĆ, A. ŠKRTIĆ, A. BOBAN BLAGAIĆ, P. SIKIRIĆ (2021): Stable Gastric Pentadecapeptide BPC 157 and Wound Healing. *Front. Pharmacol.* 12, 627533.

SHIKATA, S., H. YAMAGISHI, Y. TAJI, T. SHIMADA, Y. NOGUCHI (2006): Single-versus two-layer intestinal anastomosis: a meta-analysis of randomized controlled trials. *BMC Surg.* 6, 2.

SIKIRIĆ, P., S. SEIWERTH, Z. GRABAREVIĆ, R. RUČMAN, M. PETEK, V. JAGIĆ, B. TURKOVIĆ, I. ROTKVIĆ, S. MIŠE, I. ZORIČIĆ, M. GJURAŠIN, P. KONJEVODA, J. ŠEPAROVIĆ, D. LJUBANOVIĆ, B. ARTUKOVIĆ, M. BRATULIĆ, M. TIŠLJAR, L. JURINA, G. BULJAT, P. MIKLIĆ, A. MAROVIĆ (1996): Beneficial effect of a novel pentadecapeptide BPC 157 on gastric lesions induced by restraint stress, ethanol, indomethacin, and capsaicin neurotoxicity. *Dig Dis Sci.* 41, 1604-1614.

SIKIRIĆ, P., S. SEIWERTH, Z. GRABAREVIĆ, R. RUCMAN, M. PETEK, V. JAGIĆ, B. TURKOVIĆ, I. ROTKVIĆ, S. MIŠE, I. ZORIČIĆ, P. KONJEVODA, D. PEROVIĆ, V. ŠIMIČEVIĆ, J. ŠEPAROVIĆ, M. HANŽEVAČKI, D. LJUBANOVIĆ, B. ARTUKOVIĆ, M. BRATULIĆ, M. TIŠLJAR, B. REKIĆ, M. GJURAŠIN, P. MIKLIĆ, G. BULJAT (1997): Pentadecapeptide BPC 157 positively affects both nonsteroidal antiinflammatory agent-induced gastrointestinal lesions and adjuvant arthritis in rats. *J. Physiol. Paris.* 91, 113-122.

SIKIRIĆ, P., S. JADRIJEVIĆ, S. SEIWERTH, T. SOŠA, S. DESKOVIĆ, D. PEROVIĆ, G. ARALICA, Z. GRABAREVIĆ, R. RUCMAN, M. PETEK, V. JAGIĆ, B. TURKOVIĆ, T. ZIGER, I. ROTKVIĆ, S. MIŠE, I. ZORIČIĆ, B. ŠEBEČIĆ, L. PATRLJ B. KOCMAN, M. SARLIJA, D. MIKUŠ, J. ŠEPAROVIĆ, M. HANŽEVAČKI, M. GJURAŠIN, P. MIKLIĆ

(1999): Long-lasting cytoprotection after pentadecapeptide BPC 157, ranitidine, sucralfate or cholestyramine application in reflux oesophagitis in rats. *J Physiol Paris*. 93, 467-477.

SIKIRIĆ, P., S. SEIWERTH, Z. GRABAREVIĆ, I. BALEN, G. ARALICA, M. GJURAŠIN, L. KOMERIČKI, D. PEROVIĆ, T. ŽIGER, T. ANIĆ, I. PRKAČIN, J. ŠEPAROVIĆ, D. STANČIĆ-ROKOTOV, M. LOVRIC-BENČIĆ, D. MIKUŠ, M. STAREŠINIĆ, J. ARALICA, N. DIBIAGGIO, Z. SIMEC, B. TURKOVIĆ, I. ROTKVIĆ, S. MIŠE, R. RUCMAN, M. PETEK, B. ŠEBEČIĆ, Z. IVASOVIĆ, A. BOBAN-BLAGAIĆ, I. SJEKAVICA (2001): Cysteamine-colon and cysteamine-duodenum lesions in rats. Attenuation by gastric pentadecapeptide BPC 157, cimetidine, ranitidine, atropine, omeprazole, sulphasalazine and methylprednisolone. *J Physiol Paris*. 95, 261-270.

SIKIRIĆ, P., S. SEIWERTH, S. MIŠE, M. STAREŠINIĆ, V. BEDEKOVIĆ, N. ŽARKOVIĆ, S. BOROVIĆ, M. GJURAŠIN, A. BOBANBLAGAIĆ, L. BATELJA, R. RUCMAN, T. ANIĆ (2003): Corticosteroid-impairment of healing and gastric pentadecapeptide BPC-157 creams in burned mice. *Burns*. 29, 323-334.

SIKIRIĆ, P., S. SEIWERTH, L. BRČIĆ, A.B. BLAGAIĆ, I. ZORIČIĆ, M. SEVER, R. KLIČEK, B. RADIĆ, N. KELLER, K. ŠIPOS, A. JAKIR, M. UDOVIČIĆ, A. TONKIĆ, N. KOKIĆ, B. TURKOVIĆ, S. MIŠE, T. ANIĆ (2006): Stable gastric pentadecapeptide BPC 157 in trials for inflammatory bowel disease (PL-10, PLD-116, PL 14736, Pliva, Croatia). Full and distended stomach, and vascular response. *Inflammopharmacology*. 14, 214-221.

SIKIRIĆ, P., S. SEIWERTH, L. BRČIĆ, M. SEVER, R. KLIČEK, B. RADIĆ, D. DRMIĆ, S. ILIĆ, D. KOLENC (2010): Revised Robert's cytoprotection and adaptive cytoprotection and stable gastric pentadecapeptide BPC 157. Possible significance and implications for novel mediator. *Curr. Pharm. Des.* 16, 1224-1234.

SIKIRIĆ, P., S. SEIWERTH, R. RUCMAN, B. TURKOVIĆ, D. STANČIĆ ROKOTOV, L. BRČIĆ, M. SEVER, R. KLIČEK, B. RADIĆ, D. DRMIĆ, S. ILIĆ, D. KOLENC, H. VRČIĆ, B. ŠEBEČIĆ (2011): Stable gastric pentadecapeptide BPC 157: novel therapy in gastrointestinal tract. *Curr. Pharm. Des.* 17, 1612-1632.

SIKIRIĆ, P., S. SEIWERTH, R. RUCMAN, B. TURKOVIĆ, DS. ROKOTOV, L. BRČIĆ, M. SEVER, R. KLIČEK, B. RADIĆ, D. DRMIĆ, S. ILIĆ, D. KOLENC, V. STAMBOLIJA, Z. ZORIČIĆ, H. VRČIĆ, B. ŠEBEČIĆ (2012): Focus on ulcerative colitis: stable gastric pentadecapeptide BPC 157. *Curr. Med. Chem.* 19, 126-132.

SIKIRIĆ, P., S. SEIWERTH, R. RUCMAN, B. TURKOVIĆ, D.S. ROKOTOV, L. BRČIĆ, M. SEVER, R. KLIČEK, B. RADIĆ, D. DRMIĆ, S. ILIĆ, D. KOLENC, G. ARALICA, M. STUPNIŠEK, J. ŠURAN, I. BARIŠIĆ, S. DŽIDIĆ, H. VRČIĆ, B. ŠEBEČIĆ (2014): Stable gastric pentadecapeptide BPC 157-NO-system relation. *Curr. Pharm. Des.* 20, 1126-1135.

SIKIRIĆ, P., K-B. HAHM, A. BOBAN BLAGAIĆ, A. TVRDEIĆ, K. HORVAT PAVLOV, A. PETROVIĆ, A. KOKOT, S. GOJKOVIĆ, I. KREZIĆ, D. DRMIĆ, R. RUCMAN, S. SEIWERTH (2020): Stable Gastric Pentadecapeptide BPC 157, Robert's Stomach Cytoprotection/Adaptive Cytoprotection/Organoprotection, and Selye's Stress Coping Response: Progress, Achievements, and the Future. *Gut Liver.* 14, 153-167.

SLIEKER, J. C., F. DAAMS, I. M. MULDER, J. JEEKEL, J. F. LANGE (2013): Systematic review of the technique of colorectal anastomosis. *JAMA Surg.* 148, 190-201.

STAREŠINIĆ, M., B. ŠEBEČIĆ, L. PATRLJ, S. JADRIJEVIĆ, S. SUKNAIĆ, D. PEROVIĆ, G. ARALICA, N. ŽARKOVIĆ, S. BOROVIĆ, M. SRĐAK, K. HAJDAREVIĆ, M. KOPLJAR, L. BATELJA, A. BOBAN-BLAGAIĆ, I. TURČIĆ, T. ANIĆ, S. SEIWERTH, P. SIKIRIĆ (2003): Gastric pentadecapeptide BPC 157 accelerates healing of transected rat Achilles tendon and in vitro stimulates tendocytes growth. *J Orthop Res.* 21, 976-983.

STRAPKOVÁ, A., M. ANTOŠOVÁ, G. NOSÁLOVÁ (2008): Effect of NO-synthase and arginase inhibition in airway hyperreactivity. *Bratisl. Lek. Listy.* 109, 191–197.

SZABO, S., K. H. USADEL (1982): Cytoprotection: organoprotection by somatostatin. Gastric and hepatic lesions. *Experientia.* 38, 254-256.

ŠKORJANEC, S., Z. DOLOVSKI, I. KOČMAN, L. BRČIĆ, A. BLAGAIĆ BOBAN, L. BATELJA, M. ČORIĆ, M. SEVER, R. KLIČEK, L. BERKOPIĆ, B. RADIĆ, D. DRMIĆ, D. KOLENC, S. ILIĆ, V. CESAREC, A. TONKIĆ, I. ZORIČIĆ, S. MIŠE, M. STAREŠINIĆ, M. IVICA, M. LOVRIĆ BENČIĆ, T. ANIĆ T, S. SEIWERTH, P. SIKIRIĆ (2009): Therapy for unhealed gastrocutaneous fistulas in rats as a model for analogous healing of persistent skin wounds and persistent gastric ulcers: stable gastric pentadecapeptide BPC 157, atropine, ranitidine, and omeprazole. *Dig. Dis. Sci.* 54, 46-56.

ŠOŠA, T., Ž. SUTLIĆ, Z. STANEC, I. TONKOVIĆ, M. HORŽIĆ (2007): Crijevna opstrukcija. U: *Kirurgija.* Naklada Ljevak, Zagreb, str 408-417.

ŠTULHOFER, M. (1999): Kirurgija probavnog sustava. 2. djelomično izmijenjeno i dopunjeno izdanje, Medicinska naklada, Zagreb, 533-667.

TAYLOR, C. T., S. MONCADA (2010): Nitric oxide, cytochrome C oxidase, and the cellular response to hypoxia. *Arterioscler. Thromb. Vasc. Biol.* 30, 643-647.

TURKOVIĆ, B., P. SIKIRIĆ, S. SEIWERTH, S. MIŠE, T. ANIĆ, M. PETEK, R. RUČMAN (2004): Stable gastric pentadecapeptide BPC 157 studied for inflammatory bowel disease (PLD116, PL14736, Pliva) induces nitric oxide synthesis. *Gastroenterology.* 126, 287.

VAN HELSDINGEN, C.P., A. C. JONGEN, W. J. DE JONGE, N. D. BOUVY, J. P. DERIKX (2020): Consensus on the definition of colorectal anastomotic leakage: A modified Delphi study. *World J Gastroenterol.* 21;26(23): 3293-3303.

VELJAČA, M., K. CHAN, A. GUGLIETTA (1995): Digestion of h-EGF, h-TGF alpha and BPC -157 in human gastric juice. *Gastroenterology.* 108, 761.

VELJAČA, M., D. PAVIĆ SLADOLJEV, B. MILDNER, K. BRAJŠA, M. BUBENIK, S. STIPANIČIĆ, M. TABAK-SLOŠIĆ, L. BRNIĆ, Z. KHAN, Ž. KRZNARIĆ, A. BISCHOFF, A. SCROEDER, W. D. VAN DONGEN, F. VAN SCHAIK (2002): Safety, tolerability and pharmacokinetics of PL 14736, a novel agent for treatment of ulcerative colitis, in healthy male volunteers. *UEGW.* 2002, 74-75.

VIGNALI, A., L. GIANOTTI, M. BRAGA, G. RADAELLI, L. MALVEZZI, V. DI CARLO (2000): Altered microperfusion at the rectal stump is predictive for rectal anastomotic leak. *Dis. Colon Rectum.* 43, 76-82.

VUKOJEVIĆ, J., M. SIROGLAVIĆ, K. KAŠNIK, T. KRALJ, D. STANČIĆ, A. KOKOT, D. KOLARIĆ, D. DRMIĆ, A. ZENKO SEVER, I. BARIŠIĆ, J. ŠURAN, D. BOJIĆ, M. HRELEC PATRLJ, I. SJEKAVICA, K. HORVAT PAVLOV, T. VIDOVIĆ, J. VLAINIĆ, STUPNIŠEK, M., S. SEIWERTH, P. SIKIRIĆ (2018): Rat inferior caval vein (ICV) ligation and particular new insights with the stable gastric pentadecapeptide BPC 157. *Vascular Pharmacology.* 106, 54-66.

VUKŠIĆ, T., I. ZORIČIĆ, L. BRČIĆ, M. SEVER, R. KLIČEK, B. RADIĆ, V. CESAREC, L. BERKOPIĆ, N. KELLER, A.B. BLAGAIĆ, N. KOKIĆ, I. JELIĆ, J. GEBER, T. ANIĆ, S. SEIWERTH, P. SIKIRIĆ (2007): Stable gastric pentadecapeptide BPC 157 in trials for

inflammatory bowel disease (PL-10, PLD-116, PL14736, Pliva,Croatia) heals ileoileal anastomosis in the rat. *Surg. Today.* 37, 768-777.

WU, H., M. WEI, N. LI, Q. LU, S. M. SHRESTHA, J. TAN, Z. ZHANG, G. WU, R. SHI (2020): Clopidogrel-Induced Gastric Injury in Rats is Attenuated by Stable Gastric Pentadecapeptide BPC 157. *Drug Des. Devel. Ther.* 14, 5599-5610.

YANO, K., Y. HATA, K. MATSUKA, O. ITO, H. MATSUDA (1994): Time limits for intestinal ischemia and congestion: an experimental study in rats. *Ann. Plast. Surg.* 32, 310-314.

ZHU, Q. L., B. FENG, A. G. LU, M. L. WANG, W. G. HU, J. W. LI, Z. H. MAO, M. H. ZHENG (2010): Laparoscopic low anterior resection for rectal carcinoma: complications and management in 132 consecutive patients. *World J Gastroenterol.* 16, 4605-4610.

9. PRILOZI

9. 1. Popis korištenih skraćenica

AKT1/PKB- serinska treoninska kinaza1/proteinska kinaza B

BPC 157- stabilni želučani pentadekapeptid (engl. *body protective compound 157*)

DNA-deoksiribonukleinska kiselina

EGR-1- čimbenik ranog odgovora rasta tip 1(engl. *early growth response type 1*)

eNOS- endotelna sintaza dušikovog monoksida

HE- hemalaun-eozin

HIF- čimbenik koji izaziva hipoksiju (engl.*hypoxia-inducible-factor*)

HPLC- tekućinska kromatografija visoke djelotvornosti (engl. *high pressure liquid chromatography*)

IL-6- interleukin 6

iNOS- inducibilna sintaza dušikovog monoksida

KMV- kaudalna mezenterična vena

LD – smrtonosna doza

L-NAME- N-omega-nitro-L-argininmetilni ester

MSCT- višeslojna kompjutorska tomografija (engl. *multi slice computed tomography*)

NaCl- natrijev klorid

nNOS- neuronalna sintaza dušikovog monoksida

NO- dušični monoksid

NOS- NO sintaza

mRNA- glasnička ribonukleinska kiselina(engl. *messenger ribonucleic acid*)

SMA- protutijela na glatke mišićne stanice (engl. *smooth muscle antibody*)

TGF- β - transformirajući čimbenik rasta β (engl.*transforming growth factor*)

TNF- α - čimbenik tumorske nekroze nekroze α (engl. *tumor necrosis factor α*)

VEGF- čimbenik rasta vaskularnog endotela (engl.*vascular endothelial growth factor*)

VEGFR-receptor čimbenika rasta vaskularnog endotela (engl. *vascular endothelial growth factor receptor*)

9. 2. Popis slika

Slika 1 - Model venske kongestije debelog crijeva

Slika 2 - Prikaz kolokolične anastomoze

Slika 3 - Prikaz venskih arkada kongestiranog silaznog debelog crijeva

Slika 4 - Prikaz dehiscencije kolokolične anastomoze peti postoperacijski dan

Slika 5 - Stupanj dehiscencije kolokolične anastomoze

Slika 6 - Stupanj priraslica oko kolokolične anastomoze

Slika 7 - Stupanj opstrukcije kolokolične anastomoze

Slika 8 - Promjena volumena venskih arkada na ventralnoj strani debelog crijeva oralno i aboralno od anastomoze

Slika 9 - Promjena volumena venskih arkada na dorzalnoj strani debelog crijeva oralno i aboralno od anastomoze

Slika 10 - Kolateralne krvne žile treći postoperacijski dan

Slika 11 - Kolateralne krvne žile peti postoperacijski dan

Slika 12 - Kolateralne krvne žile sedmi postoperacijski dan

Slika 13 - Kolateralne krvne žile petnaesti postoperacijski dan

Slika 14 - Kolateralne krvne žile trideseti postoperacijski dan

Slika 15 - Makroskopske promjene treći postoperacijski dan

Slika 16 - Makroskopske promjene peti postoperacijski dan

Slika 17 - Makroskopske promjene sedmi postoperacijski dan

Slika 18 - Makroskopske promjene petnaesti postoperacijski dan

Slika 19 - Makroskopske promjene trideseti postoperacijski dan

Slika 20 - Testiranje kolokolične anastomoze

Slika 21 - Stupanj edema kolokolične anastomoze

Slika 22 - Stupanj nekroze kolokolične anastomoze

Slika 23 - Stupanj granulacijskog tkiva kolokolične anastomoze

Slika 24 - Stupanj epitelizacije kolokolične anastomoze

Slika 25 - Patohistološke promjene kolokolične anastomoze treći postoperacijski dan (HE)

Slika 26 - Patohistološke promjene kolokolične anastomoze peti postoperacijski dan (HE)

Slika 27 - Patohistološke promjene kolokolične anastomoze sedmi postoperacijski dan (HE)

Slika 28 - Patohistološke promjene kolokolične anastomoze petnaesti postoperacijski dan (HE)

Slika 29 - Patohistološke promjene kolokolične anastomoze trideseti postoperacijski dan (HE)

Slika 30 - Patohistološke promjene kolokolične anastomoze peti postoperacijski dan (Gömöri/Masson)

Slika 31 - Patohistološke promjene kolokolične anastomoze sedmi postoperacijski dan (Gömöri/Masson)

Slika 32 - Patohistološke promjene kolokolične anastomoze petnaesti postoperacijski dan (Gömöri/Masson)

Slika 33 - Imunohistokemijsko bojenje glatkih mišićnih stanica kolokolične anastomoze SMA antitijelom petnaesti postoperacijski dan

Slika 34 - Patohistološke promjene kolokolične anastomoze trideseti postoperacijski dan (Gömöri/Masson)

Slika 35 - Imunohistokemijsko bojenje glatkih mišićnih stanica kolokolične anastomoze SMA antitijelom trideseti postoperacijski dan

9. 3. Popis tablica

Tablica 1- Prikaz broja životinja po skupinama i vremenskim intervalima

Tablica 2 - Bodovni sustav za procjenu priraslica

Tablica 3 - Bodovni sustav za procjenu cjelovitosti/popuštanja anastomoze

Tablica 4 - Bodovni sustav za procjenu prohodnosti/opstrukcije anastomoze

Tablica 5 - Bodovni sustav za procjenu edema anastomoze

Tablica 6 - Bodovni sustav za procjenu nekroze anastomoze

Tablica 7 - Bodovni sustav za procjenu granulacijskog tkiva anastomoze

Tablica 8 - Bodovni sustav za procjenu epitelizacije anastomoze

10. ŽIVOTOPIS AUTORA S POPISOM OBJAVLJENIH ZNANSTVENIH RADOVA

10.1. Životopis autora

Antonija Đuzel rođena je 07. studenog 1974. godine u Splitu. Diplomirala je 1999. godine na Medicinskom fakultetu Sveučilišta u Zagrebu nakon čega je obavila pripravnički staž i položila državni ispit 2000. godine.

Od 2001. do 2004. godine radila je kao liječnik na Hitnoj medicinskoj pomoći u Imotskom i Vinkovcima, a od 2004. do 2005. godine radila je kao odjelni liječnik na Odjelu kirurgije Opće bolnice Vinkovci.

Specijalizaciju iz opće kirurgije završila je 2010. godine u Kliničkoj bolnici Dubrava u Zagrebu, a užu specijalizaciju iz abdominalne kirurgije završila je u istoj ustanovi 2014. godine. Od 2007. godine zaposlena je kao odjelni liječnik na Zavodu za abdominalnu kirurgiju Kliničke bolnice "Dubrava" u Zagrebu.

10.2. Popis objavljenih radova

1. **ĐUZEL, A., J. VLAINIĆ, M. ANTUNOVIĆ, D. MALEKINUŠIĆ, B. VRDOLJAK, M. SAMARA, S. GOJKOVIĆ, I. KREZIĆ, T. VIDOVIĆ, Z. BILIĆ, M. KNEŽEVIĆ, M. SEVER, N. LOJO, A. KOKOT, M. KOLOVRAT, D. DRMIĆ, J. VUKOJEVIĆ, T. KRALJ, K. KAŠNIK, M. SIROGLAVIĆ, S. SEIWERTH, P. SIKIRIĆ** (2017): Stable gastric pentadecapeptide BPC 157 in the treatment of colitis and ischemia and reperfusion in rats: New insights. *World J. Gastroenterol.* 23, 8465-8488.
2. **RAKIĆ, M., A. ŠABIĆ, M. ANDABAK, A. ĐUZEL, A. BEGOVIĆ, M. KOLOVRAT** (2021): Laparoscopic surgery of epidermoid cyst of the falciform ligament: A case report. *Int. J. Surg Case Rep.* 83:106014.
3. **KOLOVRAT, M., S. GOJKOVIĆ, I. KREZIĆ, D. MALEKINUŠIĆ, B. VRDOLJAK, K. KAŠNIK KOVAČ, T. KRALJ, D. DRMIĆ, I. BARIŠIĆ, K. HORVAT PAVLOV, A. PETROVIĆ, A. ĐUZEL, M. KNEŽEVIĆ, I. MIRKOVIĆ, A. KOKOT, A. BOBAN BLAGAIĆ, S. SEIWERTH, P. SIKIRIĆ**(2020): Pentadecapeptide BPC 157 resolves Pringle maneuver in rats, both ischemia and reperfusion. *World J. Hepatol.* 12, 184-206.
4. **RAKIĆ, M., L. PATRLJ, R. KLIČEK, M. KOPLJAR, A. ĐUZEL, K. CUPURDIJA, Z. BUŠIĆ** (2014): The laparoscopic liver resections-an initial experience and the literature review. *Hepatobiliary Surg. Nutr.* 3, 313-316.
5. **PATRLJ, L., M. KOPLJAR, R. KLIČEK, M. H. PATRLJ, M. KOLOVRAT, M. RAKIĆ, A. ĐUZEL** (2014): The surgical treatment of patients with colorectal cancer and liver metastases in the setting of the "liver first" approach. *Hepatobiliary Surg. Nutr.* 3, 324-329.

6. GOJKOVIĆ S, I. KREZIĆ, B. VRDOLJAK, D. MALEKINUŠIĆ, I. BARIŠIĆ, A. PETROVIĆ, K. HORVAT PAVLOV, M. KOLOVRAT, **A. ĐUZEL**, M. KNEŽEVIĆ, K. KAŠNIK KOVAČ, D. DRMIĆ, L. BATELJA VULETIĆ, A. KOKOT, A. BOBAN BLAGAIĆ, S. SEIWERTH, P. SIKIRIĆ (2020): Pentadecapeptide BPC 157 resolves suprahepatic occlusion of the inferior caval vein, Budd-Chiari syndrome model in rats. *World J. Gastrointest. Pathophysiol.* 11, 1-19.

7. BUŠIĆ, Z., M. KOLOVRAT, **A. ĐUZEL**, M. RAKIĆ, M. ČAVKA, A. BEGOVIĆ, M. KOPLJAR, L. PATRLJ (2015): Laparoscopic partial pericystectomy of splenic hydatid cyst - a case report. *Lijec. Vjesn.* 137, 361-363.

8. VERGLES, D., M. KOLOVRAT, M. VERGLES, **A. ĐUZEL**, M. ŽIDAK, Z. LACKOVIĆ (2012): Epidermoid cyst of the anterior abdominal wall. *J. Visc. Surg.* 149, e78-9.

9. KNEŽEVIĆ, M., S. GOJKOVIĆ, I. KREZIĆ, H. ŽIŽEK, D. MALEKINUŠIĆ, B. VRDOLJAK, T. KNEŽEVIĆ, H. VRANEŠ, D. DRMIĆ, M. STAROVEŠKI, **A. ĐUZEL**, Z. RAJKOVIĆ, T. KOLAK, E. LOVRIĆ, M. MILAVIĆ, S. SIKIRIĆ, A. TVRDEIĆ, L. PATRLJ, S. ŠTRBE, M. ŠOLA, A. ŠITUM, A. KOKOT, A. BOBAN BLAGAIĆ, A. ŠKRTIĆ, S. SEIWERTH, P. SIKIRIĆ (2021): Occluded Superior Mesenteric Artery and Vein. Therapy with the Stable Gastric Pentadecapeptide BPC 157. *Biomedicines.* 9, 792.

10. RAŠIĆ, D., A. ZENKO SEVER, F. RAŠIĆ, S. ŠTRBE, Z. RAŠIĆ, **A. ĐUZEL**, B. DUPLANČIĆ, A. BOBAN BLAGAIĆ, A. ŠKRTIĆ, S. SEIWERTH, P. SIKIRIĆ, M. SEVER (2021): Stable Gastric Pentadecapeptide BPC 157 Heals Established Vesicovaginal Fistula and Counteracts Stone Formation in Rats. *Biomedicines.* 9, 1206.

11. KNEŽEVIĆ, M., S. GOJKOVIĆ, I. KREZIĆ, H. ŽIŽEK, H. VRANEŠ, D. MALEKINUŠIĆ, B. VRDOLJAK, T. KNEŽEVIĆ, K. HORVAT PAVLOV, D. DRMIĆ, M. STAROVEŠKI, A. ĐUZEL, Z. RAJKOVIĆ, T. KOLAK, E. LOVRIĆ, M. MILAVIĆ, P. SIKIRIĆ, I. BARIŠIĆ, M. TEPEŠ, A. TVRDEIĆ, L. PATRLJ, S. ŠTRBE, M. ŠOLA, A. ŠITUM, A. KOKOT, A. BOBAN BLAGAIĆ, A. ŠKRTIĆ, S. SEIWERTH, P. SIKIRIĆ (2021): Complex Syndrome of the Complete Occlusion of the End of the Superior Mesenteric Vein, Opposed with the Stable Gastric Pentadecapeptide BPC 157 in Rats. *Biomedicines*. 9, 1029.

12. KNEŽEVIĆ, M., S. GOJKOVIĆ, I. KREZIĆ, H. ŽIŽEK, D. MALEKINUŠIĆ, B. VRDOLJAK, H. VRANEŠ, T. KNEŽEVIĆ, I. BARIŠIĆ, K. HORVAT PAVLOV, D. DRMIĆ, M. STAROVEŠKI, A. ĐUZEL, Z. RAJKOVIĆ, T. KOLAK, I. KOCMAN, E. LOVRIĆ, M. MILAVIĆ, S. SIKIRIĆ, A. TVRDEIĆ, L. PATRLJ, S. ŠTRBE, A. KOKOT, A. BOBAN BLAGAIĆ, A. ŠKRTIĆ, S. SEIWERTH, P. SIKIRIĆ (2021): Occlusion of the Superior Mesenteric Artery in Rats Reversed by Collateral Pathways Activation: Gastric Pentadecapeptide BPC 157 Therapy Counteracts Multiple Organ Dysfunction Syndrome; Intracranial, Portal, and Caval Hypertension; and Aortal Hypotension. *Biomedicines*. 9, 609.