

# UGRIZNE RANE GRUDNOG KOŠA U PASA

---

**Petričević, Branko**

**Master's thesis / Diplomski rad**

**2022**

*Degree Grantor / Ustanova koja je dodijelila akademski / stručni stupanj:* **University of Zagreb, Faculty of Veterinary Medicine / Sveučilište u Zagrebu, Veterinarski fakultet**

*Permanent link / Trajna poveznica:* <https://um.nsk.hr/um:nbn:hr:178:739717>

*Rights / Prava:* [In copyright](#)/[Zaštićeno autorskim pravom.](#)

*Download date / Datum preuzimanja:* **2024-07-07**



*Repository / Repozitorij:*

[Repository of Faculty of Veterinary Medicine -  
Repository of PHD, master's thesis](#)



**Sveučilište u Zagrebu**

**Veterinarski fakultet**



**BRANKO PETRIČEVIĆ**

**UGRIZNE RANE GRUDNOG KOŠA U PASA**

**ZAGREB**

**Zagreb, 2022.**

Ovaj rad izrađen je na Klinici za Kirurgiju, ortopediju i oftalmologiju Veterinarskog fakulteta Sveučilišta u Zagrebu

Predstojnik:

prof. dr. sc. Dražen Vnuk

Mentor:

Doc. dr. sc. Andrija Musulin

Članovi povjerenstva za obranu diplomskog rada:

1. Prof. dr. sc. Dražen Vnuk
2. Dr. sc. Valentina Plichta
3. Doc. dr. sc. Andrija Musulin
4. Dr. sc. Petar Kostešić (zamjena)

*Zahvaljujem se, u prvom redu svom mentoru doc. dr. sc. Andriji Musulinu na ukazanom povjerenju prilikom sudjelovanja u kliničkom radu, strpljenju, stručnim savjetima i objašnjenjima.*

*Posebnu zahvalnost dugujem Valentini Plichti, dr. med, vet. i. Željki Magdaleni Stepanić, dr. med. vet. na velikoj pomoći prilikom pisanja rada, strpljenju, potpori, povjerenju i savjetima koji su me pratili kroz cijelo vrijeme pisanja ovog diplomskog rada.*

*Istovremeno veliku zahvalnost dugujem dr. med. vet. Tari Kostanjšak koja je bila neizmjereno važna podrška i pomoć tijekom pisanja ovog rada, osobi s kojom se odnos iz prijateljstva razvio u nešto puno više.*

*Veliku zahvalnost dugujem svom dugogodišnjem prijatelju, mentoru i najdražem doktoru dr.med.vet. Stipi Delongi koji me od dana kada smo se upoznali usmjeravao, učio i velikim dijelom omogućio ovaj trenutak.*

*Želim se zahvaliti svim djelatnicima Klinike za kirurgiju, ortopediju i oftalmologiju koji su mi svojim radom pomogli u stjecanju znanja i vještina u području veterinarske medicine i istovremeno postali prijatelji koje ću pamtiti cijeli život.*

*Na kraju zahvaljujem svim svojim prijateljicama, prijateljima, kolegama i kolegicama koji su tijekom svih 6+ godina studiranja bili podrška i ekipa sa kojom su se dijelili nezaboravni trenuci.*

*Najveću zaslugu za sve ono što sam postigao pripisujem svojim roditeljima i braći koji su tijekom cijelog obrazovanja bili neizmjerena podrška i glas razuma koji mi je uvelike pomogao i u konačnici omogućio da ostvarim dječjački san.*

*Veliko Vam HVALA svima!*

## Popis kratica

1. ABC protokol- Airway, Breathing, Circulation protocol, zračni prohodi, disanje, cirkulacija
2. CRT- *eng. capillary refill time*, vrijeme ponovnog punjenja kapilara
3. CT- computerized tomography, kompjuterizirana tomografija
4. DIK- diseminirana intravaskularna koagulopatija
5. N<sub>2</sub>O- dušikov oksidul
6. PEEP- *eng. positive end- expiratory pressure*, pozitivni završni ekspiratorni tlak
7. SIRS- *eng. systemic inflammatory response syndrome*, sistemski upalni odgovor

## **Popis slika**

**Slika 1. a)** Lateralni prikaz koštane makrostrukture grudnog koša psa

**b)** Ventralni prikaz koštane makrostrukture grudnog koša psa

**Slika 2.** Mišićje grudnog koša

**Slika 3.** Shematski prikaz slojeva grudne stijenke s pripadajućim organima

**Slika 4.** Desni lateralni rendgenogram psa s ugriznom ranom u području grudnog koša.

**Slika 5.** Postupak postavljanja pasivnog drena u potkožje

**Slika 6.** Prikaz grudnog koša psa u kojega je došlo do razvoja infekcije na mjestu ugriza i dehiscencije rane.

**Slika 7.** Grafički prikaz zaprimljenih pasmina pasa s ugriznim ranama u području grudnog koša (n=39).

**Slika 8.** Grafički prikaz pacijenata starijih i mlađih od 5 godina

**Slika 9.** Grafički prikaz zastupljenosti spolova te kastriranih i nekastriranih životinja sa ugriznim ranama u području grudnoga koša

**Slika 10.** Grafički prikaz zaprimljenih pacijenata sa ugriznim ranama u području grudnog koša težih i lakših od 10 kilograma

**Slika 11.** Lateralni rendgenološki prikaz grudnog koša psa sa slomljenim 7. rebrom uslijed ugriza drugog psa.

**Slika 12.** Grafički prikaz odnosa broja slomljenih rebara i tjelesne mase životinja.

**Slika 13.** Grafički prikaz vrste operacijskih zahvata i broja pasa na kojima su bili izvedeni

**Slika 14.** Učestalost korištenja određenih antibiotika u pasa sa ugriznim ranama u području grudnog koša

**Slika 15.** Postotak pasa koji nisu bili na antibiotskoj terapiji i onih koji su bili na terapiji sa jednim (n=14), dva (n=10) ili tri antibiotika (n=6).

## **Popis tablica**

**Tablica 1.** Promjene uočene rendgenološkom pretragom u životinja sa ugriznim ranama u području grudnog koša.

**Tablica 2.** Lijekovi korišteni u terapiji namijenjenoj psima sa ugriznim ranama u području grudnog koša.



## SADRŽAJ

<b>1. UVOD</b> .....	<b>1</b>
<b>2. PREGLED DOSADAŠNJIH SPOZNAJA</b> .....	<b>2</b>
<b>2.1. ANATOMIJA GRUDNOG KOŠA</b> .....	<b>2</b>
2.1.1. KOŠTANE STRUKTURE GRUDNOG KOŠA.....	2
2.1.2. MIŠIĆNE STRUKTURE GRUDNOG KOŠA.....	3
2.1.3. INERVACIJA I VASKULARIZACIJA STRUKTURA GRUDNOG KOŠA.....	4
2.1.4. GRAĐA PLEURALNE ŠUPLJINE.....	4
<b>2.2. ULOGA GRUDNOG KOŠA</b> .....	<b>5</b>
<b>2.3. KLINIČKA SLIKA I DIJAGNOSTIKA PASA S UGRIZOM U PODRUČJU GRUDNOG KOŠA</b> .....	<b>6</b>
2.3.1. SLIKOVNA DIJAGNOSTIKA.....	7
2.3.2. HEMATOLOŠKE I BIOKEMIJSKE PRETRAGE KRVI.....	9
<b>2.4. LIJEČENJE</b> .....	<b>9</b>
2.4.1. STABILIZACIJA .....	9
2.4.2. ANTIMIKROBNA TERAPIJA.....	9
2.4.3. PEIJEOPERACIJSKA SKRB .....	10
2.4.4. ANESTEZIJA PACIJENATA S UGRIZNIM RANAMA GRUDNOG KOŠA .....	10
2.4.5. OBRADA UGRIZNIH RANA.....	11
2.4.6. TORAKOTOMIJA.....	12
2.4.7. KOMPLIKACIJE TORAKOTOMIJE.....	14
2.4.8. POSLIJEOPERACIJSKA SKRB.....	15
<b>3. HIPOTEZA I CILJEVI</b> .....	<b>16</b>
<b>4. MATERIJAL I METODE</b> .....	<b>17</b>
<b>4.1. USTROJ STUDIJE</b> .....	<b>17</b>
<b>4.2. PREDMET ISTRAŽIVANJA</b> .....	<b>17</b>
<b>4.3. METODE</b> .....	<b>17</b>
<b>4.4. STATISTIČKE METODE</b> .....	<b>17</b>
<b>5.2. PASMINA PASA S UGRIZNIM RANAMA U PODRUČJU GRUDNOG KOŠA</b> <b>18</b>	
<b>5.3. DOB PASA S UGRIZNIM RANAMA U PODRUČJU GRUDNOG KOŠA</b> .....	<b>18</b>
<b>5.4. ZASTUPLJENOST SPOLOVA</b> .....	<b>19</b>
<b>5.5. TJELESNA TEŽINA</b> .....	<b>20</b>
<b>5.6. DODATNA DIJAGNOSTIKA</b> .....	<b>20</b>
<b>5.7. VRSTA LIJEČENJA</b> .....	<b>23</b>
<b>5.8. PRIMJENA LIJEKOVA</b> .....	<b>23</b>

<b>5.9. ISHOD LIJEČENJA .....</b>	<b>25</b>
<b>6. RASPRAVA .....</b>	<b>26</b>
<b>7. ZAKLJUČAK .....</b>	<b>29</b>
<b>8. SAŽETAK .....</b>	<b>30</b>
<b>9. SUMMARY .....</b>	<b>31</b>
<b>10. LITERATURA .....</b>	<b>32</b>
<b>11. ŽIVOTOPIS .....</b>	<b>34</b>

## 1. UVOD

Grudni koš je najčešće mjesto ugriza u malih životinja koje zahvaća prosječno od 10 do 15 % svih trauma, to jest 22 do 35 % svih mjesta ugriza (KALNINS i sur., 2021.; CABON i sur., 2015.). Ova vrsta ozljeda povezana je s većim postotkom smrtnosti u odnosu na ugrize za druga područja što se može obrazložiti sa smještajem vitalnih organa ispod same grudne stjenke (VON HEKKEL, 2019). Također, s obzirom da male životinje poput pasa i mačaka imaju elastičnu kožu, na njoj često zaostaju samo manje ugrizne rane dok razmjeri traume mogu ostati nezapaženi zbog prikriivanja zahvaćenog mjesta dlačnim pokrivačem. Ugrizne rane zapravo predstavljaju kombinaciju ozljeda nastalih drobljenjem, kidanjem, avulzijom i probadanjem tkiva što uzrokuje opsežnu ozljede, a devitalizirano tkivo i nastali mrtvi prostor predstavljaju idealan medij za umnažanje mikroorganizama s mogućim širenjem u krv i druge organe (CABON i sur., 2015.; VON HEKKEL, 2019.). Također, sile drobljenja mogu dovesti do prijeloma rebara, laceracije pluća i avulzije međurebrenih mišića (VON HEKKEL, 2019.). Smrtnost posljedično ugriznoj rani za grudni koš varira ovisno o istraživanju, a najčešće se kreće oko 13,5 % (NOLF i sur., 2016.).

Ovom retrospektivnom studijom želim prikazati učestalost pojavljivanja ugriznih rana za grudni koš u pasa na Klinici za kirurgiju, ortopediju i oftalmologiju, također želim istražiti učestalost ovog stanja s obzirom na spol, starost, pasminu, masu životinje, organe koji su bili ozlijeđeni, način na koji su ozlijede liječene (operacijski zahvat ili konzervativno liječenje), broj slomljenih rebara, najčešće komplikacije te broj ukupnih uginuća i eutanazija.

## 2. PREGLED DOSADAŠNJIH SPOZNAJA

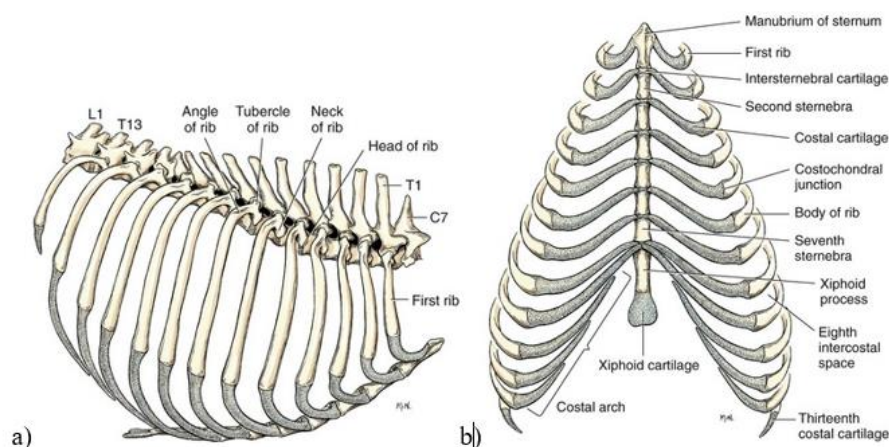
### 2.1. ANATOMIJA GRUDNOG KOŠA

#### 2.1.1. KOŠTANE STRUKTURE GRUDNOG KOŠA

Grudni koš predstavlja anatomske prostor koji je dorzalno omeđen kralješcima (*lat. vertebrae thoracicae*), ventralno prsnom kosti (*lat. sternum*) i lateralno rebrima (*lat. costae*). Psi ukupno imaju trinaest grudnih kralježaka koji odgovaraju broju rebara. Prsna kost (*lat. sternum*) sastoji se od neparnih koštanih segmenata (*lat. sternabrae*), međusobno spojenih hrskavicom (*lat. synchondroses sternales*) čijim okoštavanjem nastaje prsna kost. Na njoj razlikujemo držak (*lat. manubrium sterni s. presternum*), tijelo (*lat. corpus sterni s. mesosternum*) i mačasti izdanak (*lat. processus xiphoideus s. xiphosternum*). Rebra oblikuju postranu koštanu prsnu stjenku. Dorzalni dio rebra čini koštani dio (*lat. os costae*) dok je ventralni građen od hijaline hrskavice (*lat. cartilago costalis*) kojim se rebro veže na prsnu kost. Posljednji par rebara u pasa i mačaka završavaju slobodno u prsnoj stjenci te se zbog toga nazivaju plutajuća rebra (*lat. costae fluctuantes*).

Kako bi si olakšali orijentaciju, promatrajući grudni koš izvana možemo razlikovati nekoliko anatomskih područja, a to su područje rebara (*lat. regio costalis*), područje grudne kosti (*lat. regio sternalis*), srčano područje (*lat. regio cardiaca*) i područje mačaste hrskavice (*lat. regio xiphoidea*) (KONIG i LIEBICH, 2009.).

Kranijalno ulaz u grudni koš omeđuje prvi torakalni kralješak dorzalno, prvi par rebara s lateralne strane i držak grudne kosti ventralno, dok istovremeno kaudalno izlaz omeđuje trinaesti torakalni kralježak dorzalno, trinaesti par rebara lateralno te mačasti izdanak grudne kosti ventralno (KONIG i LIEBICH, 2009.).

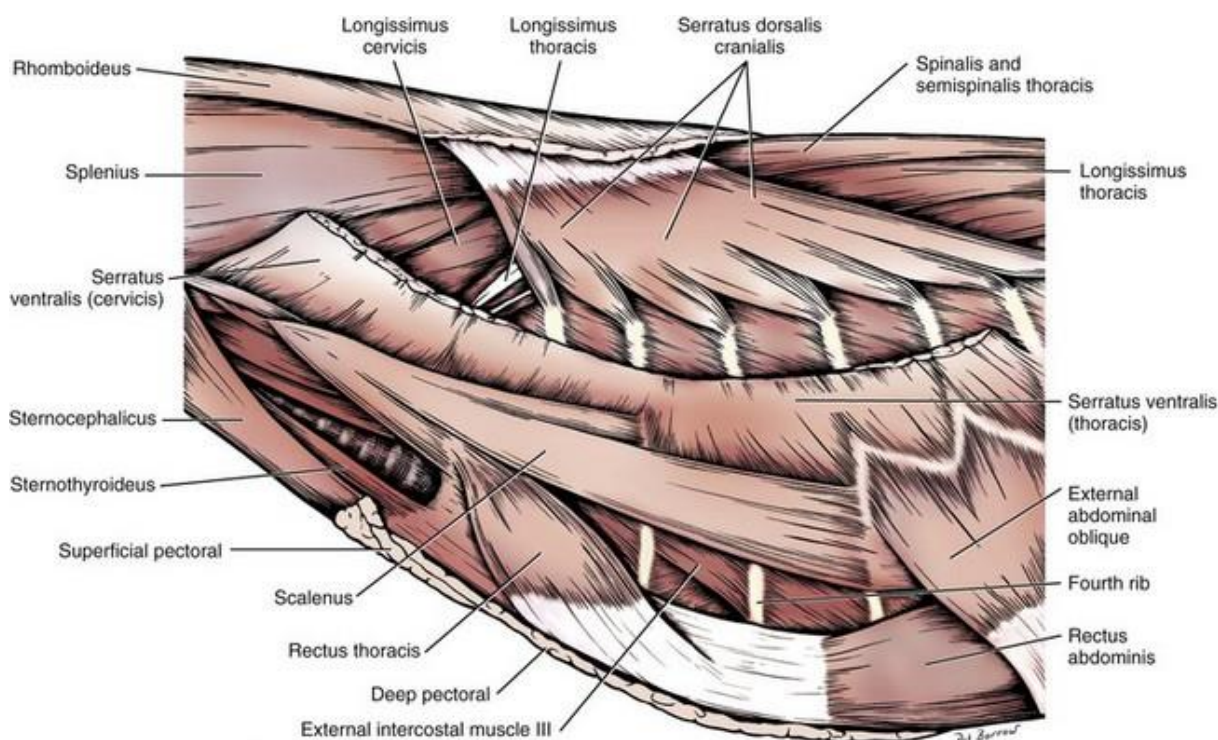


Slika 1. a) Lateralni prikaz koštane makrostrukture grudnog koša psa  
 b) Ventralni prikaz koštane makrostrukture grudnog koša psa (Izvor:  
<https://veteriankey.com/thoracic-wall/>)

Kroz kranijalni ulaz grudne šupljine (lat. *apertura thoracis cranialis*) prolaze dušnik, jednjak , krvne žile i živci (*n.vagus, n. phrenicus, n. laringeus recurens*). Kaudalno izlaz (lat. *apertura thoracis caudalis*) ograničava ošit koji čini fizičku granicu s trbušnom šupljinom.

### 2.1.2. MIŠIĆNE STRUKTURE GRUDNOG KOŠA

Lokomotorno mišićje koje veže grudni ud za prsnu stjenku čine najširi leđni mišić (*m. latissimus dorsi*), ventralni nazupčani mišić (*m. serratus ventralis*) te duboki i površinski grudni mišići (*m. pectoralis superficialis et profundus*). Nakrivni mišić (lat. *m. scalenus*) koji se u području petog rebra oštro dijeli na mišićni i tetivni dio. Između rebra protežu se unutarnji i vanjski međurebreni mišići i oni čine, zajedno s ošitom, osnovne mišiće zadužene za disanje (ANONIMUS, 2016.). Ošit (lat. *diaphragma*) predstavlja mišićno vezivni organ koji ograničava intratorakalni i intraabdominalni dio grudnog koša. U intratorakalnom djelu nalazimo dušnik, jednjak, pluća, srce i velike krvne žile, timus kod mlađih životinja, te regionalne limfne čvorove i grudni limfni vod. U intraabdominalnom djelu grudnog koša nalaze se želudac i jetra.



Slika 2. Mišićje grudnog koša  
(Izvor: <https://veteriankey.com/thoracic-wall/>)

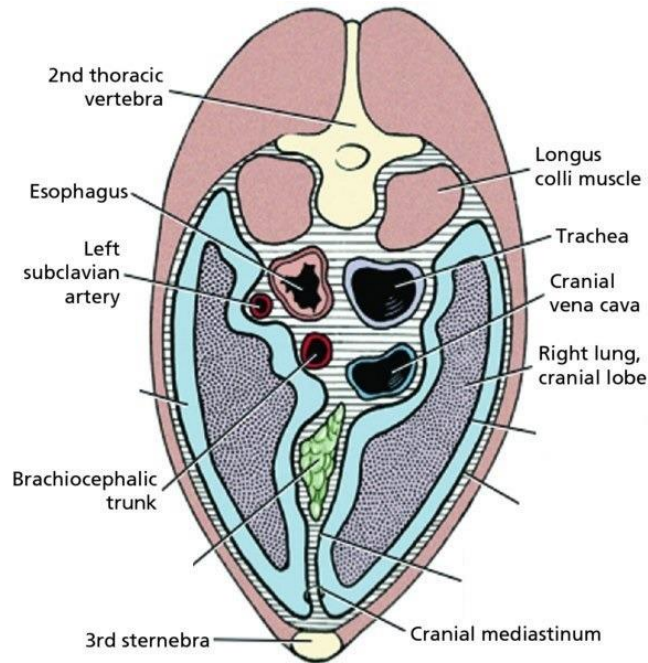
### 2.1.3. INERVACIJA I VASKULARIZACIJA STRUKTURA GRUDNOG KOŠA

Međurebreni živci se nastavljaju iz ventralnih grana grudnih spinalnih živaca. Oni su smješteni uz stražnji okrajak rebara zajedno s arterijom i venom. Od ukupno 12 međurebrenih arterija, gledajući sa svake strane, prve tri su grane grudne kralježničke arterije, dok su ostale grane aorte. Dorzalno i ventralno arterije pružaju daljnje grane i čine anastomoze s unutarnjom prsnom arterijom (*lat. Arteria thoracica interna*) (ANONIMUS, 2016.).

### 2.1.4. GRADA PLEURALNE ŠUPLJINE

Meki dio grudne stijenke čine koža, potkožje, mišićje i pleure, odnosno serozne ovojnice. U prsnoj šupljini nalaze se dvije pleuralne šupljine (*lat. cavae pleurae*) čija stjenka lijevo i desno ograničava medijastinalni prostor u kojem se nalaze krvne žile i živci, gangliji te limfni čvorovi. Između lijeve i desne medijastinalne pleure nalazi se medijastin ili sredoprse koji se dijeli na prednji (*lat. mediastinum craniale*), srednji (*lat. mediastinum medium*) i stražnji (*lat.*

*mediastinum caudale*) (KONIG i LIEBICH, 2009.). Pleuralni prostor se u fiziološkim uvjetima definira kao potencijalni prostor jer ga ispunjava samo nekoliko kapi pleuralne tekućine koje omogućavaju „klizanje“ pluća unutar grudnog koša (GUYTON I HALL, 2017.).



Slika 3. Shematski prikaz slojeva grudne stijenke s pripadajućim organima  
(Izvor: <https://quizlet.com/249224469/transverse-section-of-dogs-thorax-mediastinum-diagram/>)

## 2.2. ULOGA GRUDNOG KOŠA

Osim što štiti vitalne organe i što veže na sebe nogu mišići grudnog koša sudjeluju u disanju. U fiziologiji disanja moramo razlikovati udisaj i izdisaj. Za vrijeme udisaja dolazi do širenja grudnog koša što je uzrokovano kontrakcijom ošita i vanjskih međurebrenih mišića. Ova kontrakcija dovodi do blagog pada tlaka unutar grudne šupljine, odnosno unutar pleuralne šupljine što uzrokuje strujanje zraka u pluća. Za vrijeme izdisaja dišni mišići se opuštaju što dovodi do smanjenja volumena grudnog koša i porasta tlaka. Povišeni tlak uzrokuje istiskivanje zraka iz pluća što se označava kao izdisaj ili ekspirij. Frekvencija disanja u malih kućnih ljubimaca se prosječno kreće između 15 i 30 udisaja u minuti.

Uz fiziološko disanje ili eupneju možemo razlikovati Ubrzano disanje (tahipneju), te dahtanje (što predstavlja fiziološku pojavu u psa). Naime kod tahipneje usta su zatvorena ili blago otvorena i disanje je pliće nego što je uobičajeno. Kod dahtanja usta su u potpunosti otvorena te se jezik nalazi izvan usne šupljine. Dispneja je pojam koji opisuje otežano disanje koje može biti povezano s promjenama na dišnom sustavu, zatajenjem srca, ozljedama grudnog koša i slično.

Uz navedene oblike disanja prilikom ozljeda grudnog koša može se uočiti pojava nepravilnog širenja grudnog koša "*Flail chest*" je engl. pojam koji označava paradoksalno pomicanje grudne stijenke za vrijeme disanja uzrokovano prijelomom 3 ili više rebara (SCHEEPENS i sur., 2006.). Slično tome, "*pseudo-flail chest*" također označava nepravilno disanje uzrokovano ozljedom međurebrenog mišićja bez prisutnosti složenih lomova rebara (VON HEKKEL i sur., 2019.).

### **2.3. KLINIČKA SLIKA I DIJAGNOSTIKA PASA S UGRIZOM U PODRUČJU GRUDNOG KOŠA**

Klinički pregled i opća stabilizacija životinje prvi su korak u obradi svakog traumatiziranog pacijenta. S obzirom da je pri primarnom pregledu teško prosuditi nastale ozljede prognoza treba biti suzdržana do konačne obrade pacijenta osobito kod životinja u respiratorni distres koji je definiran kao prisutnost dispneje ili tahipneje koji u težem stupnju uključuje cijanozu vidljivih sluznica (SCHEEPENS i sur., 2006.).

Klinički pregled započinje općim kliničkim pregledom koji uključuje inspekciju, auskultaciju i palpaciju. Uz mjerenje vrijednosti trijasa (mjerenje frekvencije otkucaja srca, disanja i tjelesne temperature, a za procjenu funkcije krvožilnog statusa koristimo se i mjerenjem vremena ponovnog punjenja kapilara krvlju (engl. *capillary refill time*, CRT), čije su normalne vrijednosti između 1 i 2 sekunde.

Nakon općeg kliničkog pregleda svakog pacijenta sa suspektom ugriznom ranom potrebno je pretpostavljeno mjesto ugriza ošišati jer se na taj način omogućuje vizualizacija zahvaćenog područja. Palpacijom možemo dijagnosticirati rane znakove upale kao što je bolnost, temperiranost i prisustvo otekline i potkožnog emfizema. Auskultacijom procjenjujemo nakupljanje zraka unutar grudne šupljine ili prisutnost krvarenja unutar pluća ili same grudne šupljine.



Ukoliko smo uočili ranu na području grudnog koša, same rane možemo podijeliti na nekoliko načina. U istraživanju VON HEKKEL i sur. (2019.) ozljede su podijeljene u one bez vidljivih rana, ozljede s površinskim ranama, ozljede s dubokim ranama te one s penetrirajućim ranama. Površinske rane zahvaćaju samo kožu dok duboke karakterizira ozljeda potkožja, mišićja i rebra ili međurebrenih mišića (CABON i sur., 2015.). Rane također možemo klasificirati na površinske, ukoliko koža nije perforirana uz prisutnost hematoma ili otisaka zubi te perforativne rane koje uključuju laceraciju ili probadanje dermisa (SCHEEPENS i sur., 2006.).

### **2.3.1. SLIKOVNA DIJAGNOSTIKA**

Rutinski testovi koji se koriste za procjenu trauma grudnog koša u humanoj medicine su rendgenološka pretraga i kompjuterizirana tomografija (engl. *computerized tomography, CT*) koja predstavlja zlatni standard procjene pacijenata. Uz prethodno navedene metode slikovne dijagnostike sve veća važnost se pripisuje i ultrazvučnoj dijagnostici koju karakterizira visoka osjetljivost, prihvatljiva cijena i odsutnost zračenja (SABRI i sur., 2018.).

#### **2.3.1.1. ULTRAZVUČNA DIJAGNOSTIKA**

Ultrazvučna dijagnostika predstavlja jednu od metoda dijagnostike za procjenu trauma grudnog koša pri čemu omogućuje detaljne informacije o samoj prsnoj stjenici, plućima, pleuri, srcu i mediastinalnim strukturama. Primjena ultrazvuka umanjuje potrebu za brojnošću rendgenskih snimki i CT-a. Koristi se uz druge slikovne metode jer se ultrazvučni valovi loše šire kroz prostor ispunjen zrakom što mu ograničava upotrebu (SABRI i sur., 2018.).

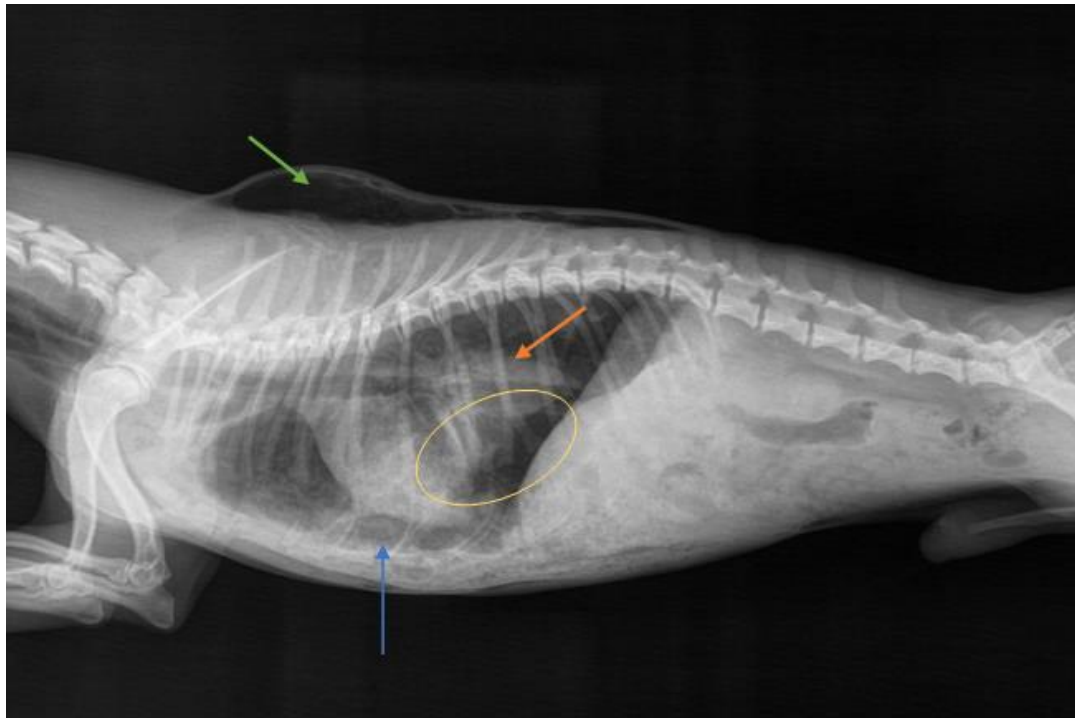
#### **2.3.1.2. RENDGENOLOŠKA DIJAGNOSTIKA**

Kako bi se stekao uvid u oštećenje dubljih struktura u prsnom košu te prisutnost pneumotoraksa bitno je provesti rendgenološku dijagnostiku. Prilikom rendgenološke pretrage najčešće korištene projekcije su uključuje laterolateralnu i dorzoventralnu ili ventrodorzalnu projekciju (VON HEKKEL, 2019.).

Specifični rendgenološki nalaz može uključivati prijelom rebara, pneumotoraks (nakupljanje slobodnog zraka unutar grudnog koša), pleuralne izljeve, emfizem, kontuzije pluća i dijafragmatsku herniju. Prijelom rebara je definiran kao prekid kontinuiteta korteksa rebra. U slučaju dijafragmatske hernije zbog prekida kontinuiteta ošita dolazi do dislokacije

trbušnih organa unutar grudne šupljine. Dislokacija trbušnih organa unutar grudne šupljine, a taj način dovodi do smanjene mogućnosti širenja pluća i posljedični respiratorni poremećaj.

Prisutnost prijeloma rebara i pneumotoraksa može pobuditi sumnju na oštećenje struktura unutar grudnoga koša (VON HEKKELi sur., 2019.).



Slika 4. Desni lateralni rendgenogram psa s ugriznom ranom u području grudnog koša.

Rendgenološki nalaz uključuje potkožni emfizem (označen zelenom strelicom), odignuto srce koje upućuje na pneumotoraks (označeno plavom strelicom), fraktura 8., 9. i 10. desnog rebra (označeno žutom bojom) i parenhimska krvarenja po plućima (označeno narančastom strelicom).

Izvor: arhiva Klinike za kirurgiju, ortopediju i oftalmologiju

Bitno je naglasiti da odsustvo rendgenoloških promjena ne isključuje ozljede u unutrašnjosti grudnog koša. Iz tog razloga je preporučeno provesti eksplorativnu operaciju (SCHEEPENS i sur., 2006.).

### 2.3.1.3. KOMPJUTERIZIRANA TOMOGRAFIJA (CT)

U humanoj medicini predstavlja zlatni standard procjene trauma grudnog koša jer omogućuje slojeviti prikaz struktura grudnog koša što omogućuje planiranje kirurških zahvata.

Ovaj oblik dijagnostike zahtjeva sedaciju ili anesteziju koji predstavljaju problem zbog kritičnog stanja u kojem se pacijenti nalaze. (SABRI i sur., 2018.).

### **2.3.2. HEMATOLOŠKE I BIOKEMIJSKE PRETRAGE KRVI**

Krvne pretrage, rađene neposredno nakon traume, rezultiraju nalazima karakterističnim za šok, no nakon određenog vremena mogu ukazati na krvarenja ili prisutnost infekcije. (KIRKMAN i sur., 2014.). Kod obilnog krvarenja dolazi do pada hematokrita uz povećanje ili pad trombocita. Nakon nekoliko dana u krvnoj slici možemo uočiti retikulocite kao rezultat nadomjeska izgubljenih eritrocita.

## **2.4. LIJEČENJE**

### **2.4.1. STABILIZACIJA**

Stabilizaciju ugruženih pacijenata potrebno je provesti prethodno bilo kakvim detaljnim dijagnostičkim metodama. Stabilizacija uključuje osiguranje prohodnosti dišnog sustava, adekvatnog disanja i cirkulacije (ABC protokol *engl. Airway, Breathing, Circulation*) uz osiguranje venskog puta te nadoknadu tekućine kristaloidnim infuzijskim otopinama i po potrebi koloidnim otopinama (HALL i DROBATZ, 2021.).

Kako bi se umanjila bolnost životinje i time olakšalo disanje potrebno je osigurati adekvatnu analgeziju. Najsigurniji izbor za to su opioidi (metadon, buprenorfin).

Kod respiratornog distresa bitna je terapija kisikom. Najbolji izbor za to su kavez s kisikom ili nosne sonde (JOHNSON, 2012.). Početne brzine protoka kisika trebaju biti između 50 i 100 ml/kg/min. Protok iznad 100 ml/kg trebao bi se izbjegavati. Primjena kisika putem maski nije prvi izbor jer najčešće dodatno uznemiruje životinje. U slučaju postojanja komunikacije između vanjske sredine i grudnog koša, kako bi se omogućila adekvatna evakuacija zraka i time osiguralo disanje pacijenta, potrebno je ranu zatvoriti materijalom nepropusnim za zrak. Za ovakav tip ozljeda preporuča se korištenje celofanskih ili vodootpornih adhezivnih povoja (VON HEKKEL, 2019.).

### **2.4.2. ANTIMIKROBNA TERAPIJA**

Zbog povećane vjerojatnosti razvoja infekcije preporuča se korištenje antibiotika. Odgovarajuća upotreba antibiotika ovisi o težini ozljede, vrsti liječenja (konzervativno ili kirurško liječenje), duljini kirurškog zahvata, tipu zahvata, imunološkom statusu pacijenata i

komorbiditetima (FOSSUM i sur., 2019.). Za vrijeme obrade rane bitno je uzeti bris kako bi se ciljano moglo krenuti s antibiotskom terapijom te kako bi se izbjegao razvoj rezistentnih mikroorganizama (BOWLER i sur., 2001.). Za empirijsko liječenje preporučeno je koristiti amoksicilin-klavulonsku kiselinu, dok enrofloksacin nije preporučljiv. Preporuka je uzeti bris prije početka antimikrobne terapije te prema rezultatima antibiograma uvesti dodatne antibiotike ili ih u potpunosti promijeniti (KALNINS i sur., 2021.).

#### **2.4.3. PRIJEOPERACIJSKA SKRB**

Grudni koš je jedna od najčešćih regija zahvaćenih tupom traumom. Životinje s traumatskim ozljedama grudnog koša koje ograničavaju disanje često zahtijevaju hitnu stabilizaciju koja prethodi samom kirurškom zahvatu. Prijeoperacijska skrb uključuje stabilizaciju koštanih fragmenata rebara, torakocentezu, terapiju kisikom i tekućinsku terapiju u svrhu liječenja šoka. Pažljivom auskultacijom možemo dijagnosticirati abnormalne zvukove koji su najčešće u korelaciji s nalazom. Također, pulsna oksimetrija i analiza plinova u krvi (acidobazni status) može nam pružiti bitne informacije prije pristupa kirurškom zahvatu. Uslijed krvarenja može se javiti anemija koja se mora prethodno korigirati primjenom transfuzije (FOSSUM i sur., 2019.).

#### **2.4.4. ANESTEZIJA PACIJENATA S UGRIZNIM RANAMA GRUDNOG KOŠA**

Prije indukcije potrebno je umanjiti stres životinji. Preoksigenacija pacijenta može se provesti prije postavljanja intravenskog katetera, a obavezna je prije indukcije u trajanju od 3 do 5 minuta. Uvođenje endotrahealnog tubusa i indukcija moraju biti brzi (BEDNARSKI i sur., 2011.).

Torakotomija se smatra jednim od najboljih kirurških zahvata što zahtijeva dobru multimodalnu analgeziju. Inhalacijska anestezija uz primjenu opioida (metadon, fentanil, buprenorfin) i lokalnih blokova se preferira unatoč depresiji disanja iz razloga što omogućava brzu promjenu dubine anestezije, brzo buđenje i oporavak pacijenta. (FOSSUM i sur., 2019.). Životinje s otvorenim grudnim košem zahtijevaju ventilaciju povremenim pozitivnim pritiskom (IPPV) i manjim vrijednostima tidalnog volumena kako bi se spriječila barotrauma i/ili volotrauma što rezultira razvojem pneumototaksa i plućnog edema. Također, pogodna metoda za ventilaciju bolesnih pluća je ventilacija s pozitivnim završnim ekspiratornim tlakom (*engl. positive end-expiratory pressure*, PEEP) pri čemu se koristi tlak od 3 do 8 cm H<sub>2</sub>O (KINDRED, 2013.).

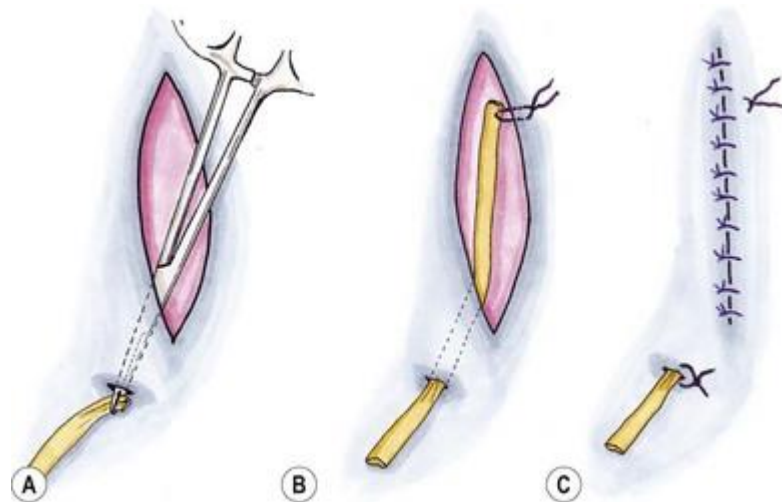
Dušikov oksidul ( $N_2O$ ) se ne bi trebao koristiti kod pacijenata s otvorenim grudnim košem jer brzo prelazi u prostore ispunjene zrakom kao na primjer kod pneumoraksa što uzrokuje dodatni pritisak na pluća (KNUF i MAANI, 2022.).

#### **2.4.5. OBRADA UGRIZNIH RANA**

Nakon stabilizacije se procjenjuje zahtjeva li životinja kirurško liječenje- eksplorativnu torakotomiju ili se pristupa konzervativnom liječenju. Konzervativna terapija podrazumijeva sondiranje i ispiranje rane uz primjenu antiseptika bez kirurške intervencije popraćeno postavljanjem povoja po potrebi i primjenu antibiotika. (CABON i sur., 2015.). Prilikom izvođenja operacijskog zahvata potrebno je korištenje odgovarajuće kirurške tehnike uz debridman devitaliziranog tkiva, ispiranja rane, dreniranje i postavljanje povoja kako bi se umanjila vjerojatnost pojave infekcije (SCHEEPENS i sur., 2006.).

Ovisno o dubini zahvaćenih slojeva, ozljede se mogu podijeliti na one bez rane, površinske, duboke i penetrirajuće rane (VON HEKKEL, 2019.). O pristupu ranama u području grudnog koša još uvijek se raspravlja. Neki autori preporučaju eksplorativnu operaciju svih ugriznih rana dok drugi predlažu konzervativni pristup (CABON i sur., 2015.).

Eksploraciju ugrizne rane uputno je učiniti po stabilizaciji pacijenta. Kao što je prethodno navedeno, potrebno je zatvoriti svaku komunikaciju između grudnog koša i vanjske sredine. Ako je to onemogućeno konzervativno, sljedeći korak u liječenju je operacijski zahvat koje se izvodi u općoj anesteziji uz adekvatnu mehaničku ventilaciju. Okolinu ugriznog mjesta je prvotno potrebno ošišati, temeljito isprati i kirurški pripremiti. Penrose dren se postavlja ako imamo veliki mrtvi prostor, kako bi se osigurala evakuacija sadržaja iz same rane (DARROW i LUX, 2015.).



Slika 5. Postupak postavljanja pasivnog drena u potkožje

(Izvor: <https://veteriankey.com/surgical-drains/> )

## 2.4.6. TORAKOTOMIJA

Indikacija za torakotomiju je penetrirajuća ozljeda s više od tri rendgenografske lezije. U odsustvu tih znakova preporuka je učiniti eksploraciju rane s proširenjem u grudni koš, ako se zamijeti prekid kontinuiteta grudnog koša (CABON i sur., 2015.). Također, odsustvo izravne povezanosti visceralnih lezija uz rendgenološki nalaz poput pneumotoraksa i pleuralnih izljeva potvrđuje potrebu za torakotomijom (SCHEEPENS i sur., 2006.).

Torakotomija se može izvesti na nekoliko načina ovisno o lokalizaciji ozljeda.

### 2.4.6.1. INTERKOSTALNA TORAKOTOMIJA

Interkostalna torakotomija je zahvat koji se izvodi od trećeg do desetog međurebrenog prostora ovisno o mjestu ozljede i te se smatra metodom izbora ukoliko se želi pristupiti određenom dijelu grudne šupljine čime se ostvaruje dobra vizualizacija područja ispod samog reza. Pristup kontralateralnoj strani pri ovoj tehnici je izrazito ograničen. Ova metoda se primarno koristi za pristup određenim strukturama unutar torakalne šupljine koji imaju specifičnu anatomsku poziciju (MONNET, 2005.). Prilikom izvođenja interkostalne torakotomije pacijent se postavlja u lateralni bočni položaj (ovisno o strani grudnog koša na kojoj se nalaze ozlijede). Prednja noga pri tome je fiksirana u ekstenziji, a jastuk ispunjen pijeskom (ili neki drugi predmet poput npr. spužve) postavlja se ispod grudnog koša,

neposredno iza lopatice kako bi se proširio razmak između gornjih rebra te kako bi se organi grudne šupljine približili mjestu kirurške rane (HUNT, 2018.).

Ukoliko se torakotomija izvodi u 4. ili 5. međurebrenom prostoru kirurški rez nalazi se 2 cm distalno od lopatice, a proteže se od kaudodorzalnog ugla lopatice do kostohondralnog spoja. Pristup se nastavlja preko potkožja a zatim se dolazi do najšireg leđnog mišića koji se prereže sa kirurškim škarama ili elektrokauterom. Prebrojavanjem rebara lokalizira se željeni međurebreni prostor te se ventralni nazupčani mišić kaudalno od ciljanog međurebrenog prostora pomiče kranijalno. Tijela mišića pripadajućih rebara oštro se preparira ili kauterizira. Skalpelom se radi pristup kroz vanjske i unutarnje međurebrene mišiće, pokušavajući izbjeći zasijecanje pleure sve do vizualizacije organa grudne šupljine. Pleuru je potrebno nježno probosti s hemostatom ili pincetom kako bi se izbjegle slučajne ozljede plućnog krila. Interkostalni rez se zatim proširi dorzalno do točke u kojoj se rebra nagnju medijalno i ventralno pa sve do točke neposredno ispod kostohondralnog spoja. Nakon interkostalnog reza između rebara postavlja se retraktor prema Finochiettu a rebra se povlače dok vezivno tkivo na dorzalnom kraju reza ne postane napeto. Ograničavanje napetosti na ovu točku smanjit će rizik od prijeloma rebra (HUNT, 2018.).

#### **2.4.6.2. TORAKOTOMIJA RESEKCIJOM REBRA**

Resekcija rebara izvodi se ukoliko je potreban široki pristup prsnoj šupljini (posebice kranijalnom dijelu) prilikom uklanjanja tumora koji su vezani za torakalnu stijenku ili masa unutar grudne šupljine koje ne prolaze kroz jedan međurebreni prostor. U ovim slučajevima potrebno je razmotriti medijalnu sternotomiju.

Rebro koje treba ukloniti izolirano je od pripadajućeg mekog tkiva, a njegova interkostalna arterija se podveže na dorzalnom i ventralnom dijelu predložene resekcije. Rebro se presječe rezačima za kosti i uklanja. Zatvaranje može biti komplicirano ako se izrezuje i interkostalna muskulatura (HUNT, 2018.).

#### **2.4.6.3. MEDIJANA STERNOTOMIJA**

Medijana sternotomija predstavlja metodu izbora u slučaju kada je potrebno učiniti obostranu eksploraciju grudne šupljine. Ona omogućuje bolju preglednost kranijalnih medijastinalnih struktura (osobito onih sa zahvaćenom kranijalnom šupljom venom), zatim pristup desnoj klijetki te se smatra metodom izbora ako pacijent zahtijeva eksploraciju kranijalnog dijela trbušne šupljine. Ovom metodom omogućen je pristup i strukturama u dorzalnom dijelu grudne šupljine poput velikih krvnih žila, bronhalnog hilusa, ali su one teže

pristupačne (ORTHON, 2017.). Prilikom izvođenja sternotomije preporučuje se očuvati držak grudne kosti ili mačasti izdanak (ukoliko je moguće i obje) kako bi se osiguralo stabilno zatvaranje, a samim time i umanjile postoperativne komplikacije (MONNET, 2005.).

Prilikom izvođenja zahvata pacijent je u dorzalnom položaju. Kožni rez se se postavlja centralno na ventralnu stranu toraksa, tkivo se tupo odaja do prsne muskulaure koja se naknadno odvaja od prsne kosti. Nakon što je omogućena vidljivost prsne kosti određuje se linija sternotomije koja treba biti postavljena centralno na prsnu kost. Ovisno o smještaju promjena u samoj grudnoj šupljini preporučljivo je očuvati mačastu hrskavicu ili držak prsne kosti kako bi se olakšalo zatvaranje i istovremeno omogućila bolja stabilnost prsne kosti. Sternotomiju izvodimo oscilirajućom pilom uz prikladno hlađenje. Završetkom zahvata prsna kost se zatvara serklažnom žicom ili šivaćim materijalom poput polipropilena veličine 0 šavom osmice koristeći minimalno jedan šav po svakom segmentu grudne kosti (HUNT, 2018.).

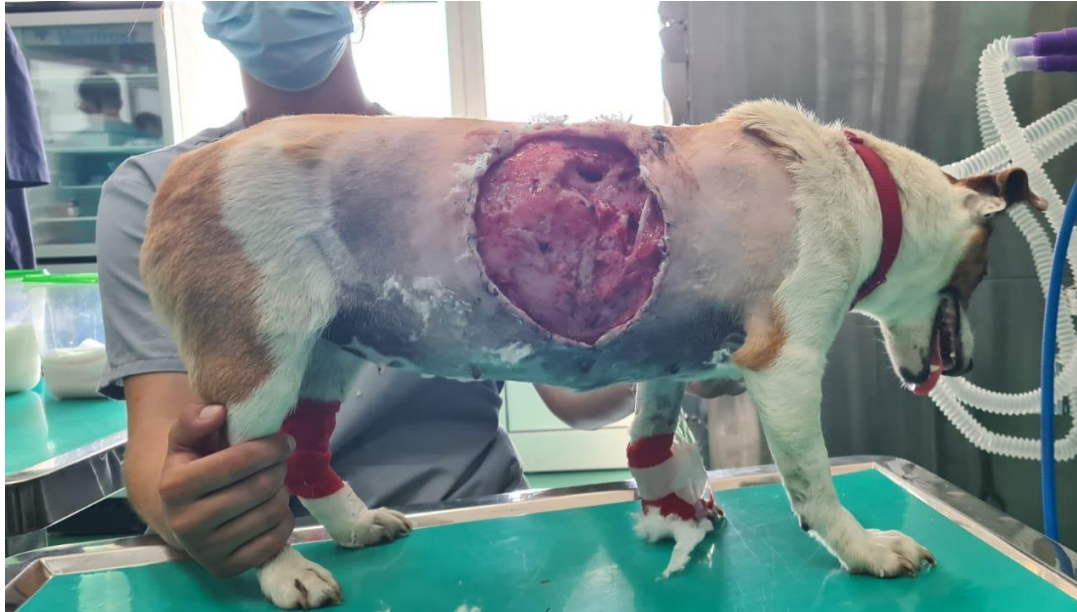#### **2.4.7. KOMPLIKACIJE TORAKOTOMIJE**

Jedna od najznačajnijih komplikacija koja se razvija posljedično samoj torakotomiji je pojava reekspanzijskog plućnog edema. To je rijetka pojava koja se javlja nakon širenja kronično kolabiranih pluća u pasa i mačaka. U ljudi smrtnost pri razvoju ove vrste edema iznosi čak 20 % (SUNDERLAND i sur., 2016.). Kod kronično kolabiranih pluća parenhim postaje tvrdi i manje elastičan što povećava vjerojatnost ozljede mikrovaskulature što omogućava cijeđenja tekućine u međustanični prostor. Ponovna reekspanzija pluća omogućava ventilaciju i perfuziju hipoksičnih pluća što se može poistovjetiti s ishemično-reperfuzijskim sindromom. S obzirom da ne postoji specifična terapija pažnju moramo usmjeriti na prevenciju razvoja plućnog edema.

Kako bi izbjegli naglu ekspanziju pluća, uklanjanje zraka i/ili tekućine iz grudnog koša se mora provoditi postupno. Liječenje ove vrste edema sastoji se u aplikaciji diuretika, korekciji acido-baznih promjena, aplikaciji hipertonskih otopina i potpornom nadomjesku kisika (KINDRED, 2013.).

Postoperativne komplikacije same operacijske rane podrazumijevaju prisutnost progresivnih znakova upale poput crvenila, otekline, boli, dehiscencije i gnojnog iscjetka (SCHEEPENS i sur., 2006.).





Slika 6. Prikaz grudnog koša psa u kojega je došlo do razvoja infekcije na mjestu ugriza i dehiscencije rane.

Izvor: arhiva Klinike za kirurgiju, ortopediju i oftalmologiju

#### 2.4.8. POSLIJEOPERACIJSKA SKRB

Pacijenti sa ugriznim ranama u području grudnog koša najčešće zahtijevaju intenzivnu njegu zbog visokog stupnja boli, mogućeg razvoja pneumotoraksa, krvarenja, diseminirane intravaskularne koagulopatije (DIK), sistemskog upalnog odgovora (*engl. Systemic inflammatory response syndrome, SIRS*) ili sepse (CABON i sur., 2015.).

### **3. HIPOTEZA I CILJEVI**

Ovim retrospektivnim istraživanjem želimo prikazati opseg ozljeda pasa zaprimljenih sa ugriznim ranama u području grudnog koša, povezati kliničke i dijagnostičke nalaze sa ishodima i nastalim komplikacijama prilikom liječenja.

Pretpostavka ovog istraživanja je da tjelesna masa životinja utječe na opseg traume tj. da će životinje manje tjelesne mase imati lošiji klinički status, rendgenološki nalaz prikazivat će više tjelesnih ozljeda, a postotak smrtnosti biti će veći. Također, pretpostavka je da će ishod liječenja biti lošiji u životinja sa više slomljenih rebra te da će njihov broj također ovisiti o tjelesnoj masi životinje.

Cilj istraživanja je prikazati povezanost tjelesne mase pasa sa ishodom liječenja i težinom tjelesnih ozljeda koje su zadobivene uslijed ugriza drugog psa u područje grudnog koša.

## **4. MATERIJAL I METODE**

### **4.1. USTROJ STUDIJE**

Provedeno istraživanje ustrojeno je kao retrospektivna studija.

### **4.2. PREDMET ISTRAŽIVANJA**

U istraživanje su uključeni psi koji su zaprimljeni sa ugriznim ranama u području grudnog koša na Kliniku za Kirurgiju, ortopediju i oftalmologiju Veterinarskog fakulteta Sveučilišta u Zagrebu u razdoblju od 1. siječnja 2021. godine do 31. studenog 2022. godine. Za prikupljanje i obradu podataka dobivena je suglasnost etičkog povjerenstva Veterinarskog fakulteta.

### **4.3. METODE**

Podaci o zaprimljenim pacijentima prikupljeni su iz zdravstvenih kartona arhive Klinike za kirurgiju, ortopediju i oftalmologiju Veterinarskog fakulteta Sveučilišta u Zagrebu. Promatrani podaci uključivali su podatke preuzete iz nacionala pacijenta kao što su pasmina, dob, spol, tjelesna masa, podatke kliničkog pregleda i dodatnih dijagnostičkih pretraga (kompletna krvna slika, biokemijska analiza krvi i rendgenološka pretraga). Analizirani su podaci od ukupno 39 pasa koji su zadobili ugrizne rane u području grudnog koša. Svi psi su pregledani na Klinici za kirurgiju, ortopediju i oftalmologiju nakon čega je učinjena daljnja obrada ovisno o stupnju zadobivenih ozljeda.

### **4.4. STATISTIČKE METODE**

Statističke analize podataka provedene su pomoću TIBCO Statistica® 13.3.0 (TIBCO Software Inc, Palo Alto, SAD; 2017), Microsoft Excel (Microsoft Corporation, Washington, SAD, 2019) i MedCalc® Statistical Software verzije 20.026 (MedCalc Software Ltd, Ostende, Belgija; <https://www.medcalc.org>; 2022.). Navedeni programi korišteni su za izradu grafičkih prikaza rezultata, izračunavanja srednje vrijednosti, medijana, standardne devijacije i korelacije. Statistička značajnost određena je p vrijednosti ( $p < 0.05$ ).

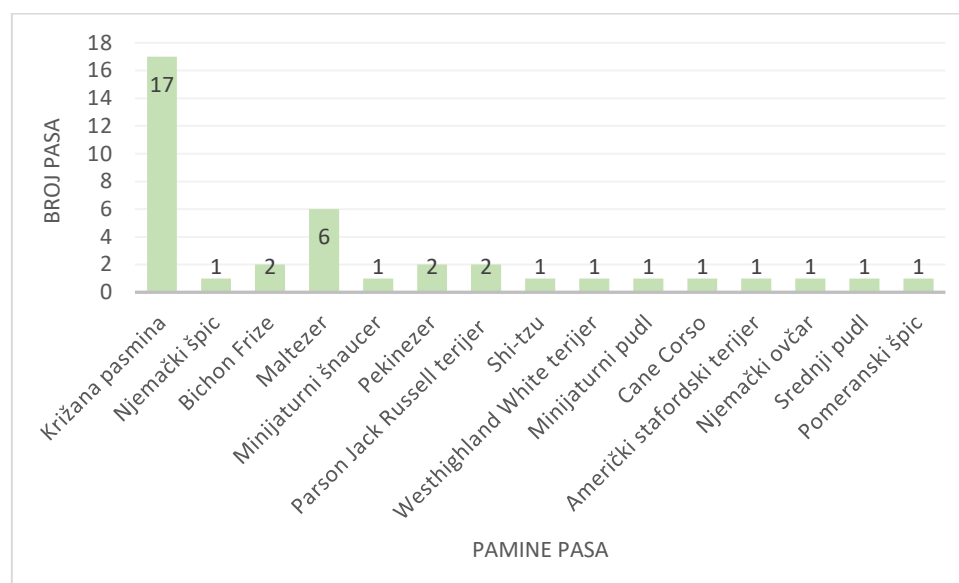
## 5. REZULTATI

### 5.1. UKUPAN BROJ ŽIVOTINJA U ISTRAŽIVANJU

Rezultati istraživanja odnose se na podatke iz arhive Klinike za Kirurgiju, ortopediju i oftalmologiju Veterinarskog fakulteta zaprimljenih u razdoblju od 1. siječnja 2021. do 31. studenog 2022. godine. U navedenom periodu na Kliniku za Kirurgiju, ortopediju i oftalmologiju zaprimljeno je 47 pacijenata. Iz istraživanja je isključeno 8 životinja zbog nedostatnih podataka u nacionalu, metodi i ishodu liječenja.

### 5.2. PASMINA PASA S UGRIZNIM RANAMA U PODRUČJU GRUDNOG KOŠA

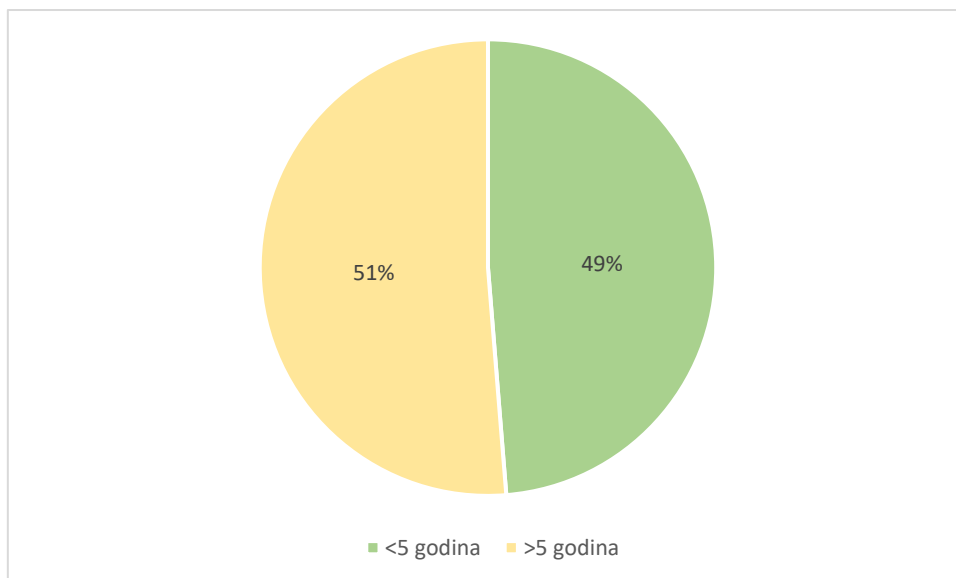
U istraživanoj skupini od 39 pacijenata zabilježeno je 15 različitih pasmina pasa. Psi križane pasmine promatrani su kao zasebna pasmina pasa. Najveći broj zaprimljenih pasa pripadao je križanoj pasmini koju je zastupalo sve ukupno 17 životinja (43.59 %). Drugi po zastupljenosti bio je malteški psić sa 6 životinja (15.38 %) dok su ostale pasmine imale zastupljenost od 5.13 % i 2.56 % (Slika 7.).



Slika 7. Grafički prikaz zaprimljenih pasmina pasa s ugriznim ranama u području grudnog koša (n=39).

### 5.3. DOB PASA S UGRIZNIM RANAMA U PODRUČJU GRUDNOG KOŠA

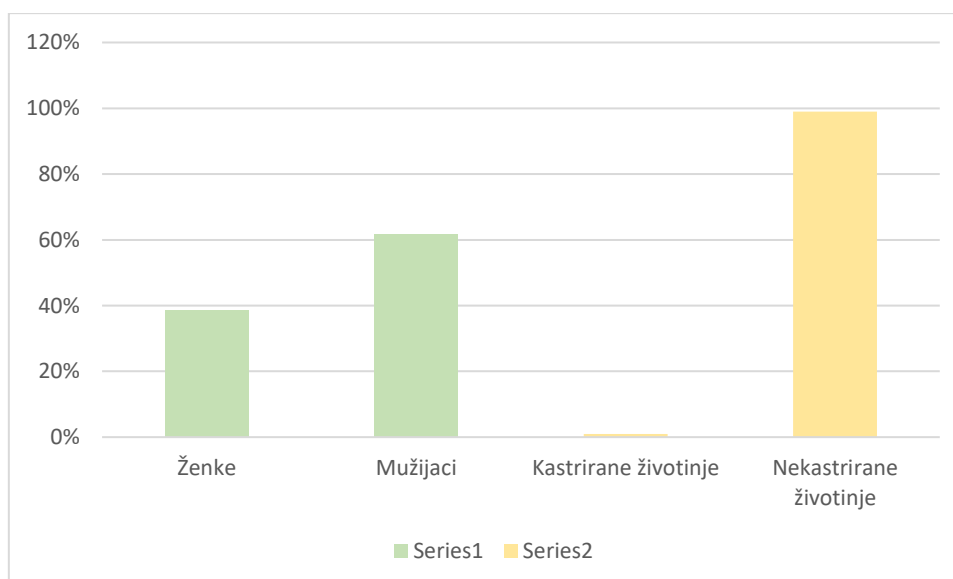
U trenutku zaprimanja na Kliniku za kirurgiju, ortopediju i oftalmologiju najmlađa životinja imala je 6 mjeseci dok je najstarija životinja imala 18 godina. Medijan starosti životinja iznosio je 6 godina. Ukupno je 48.72% životinja bilo mlađe od 5 godina, dok je 51.28% životinja bilo starije od 5 godina (Slika 8.).



Slika 8. Grafički prikaz pacijenata starijih i mlađih od 5 godina

#### 5.4. ZASTUPLJENOST SPOLOVA

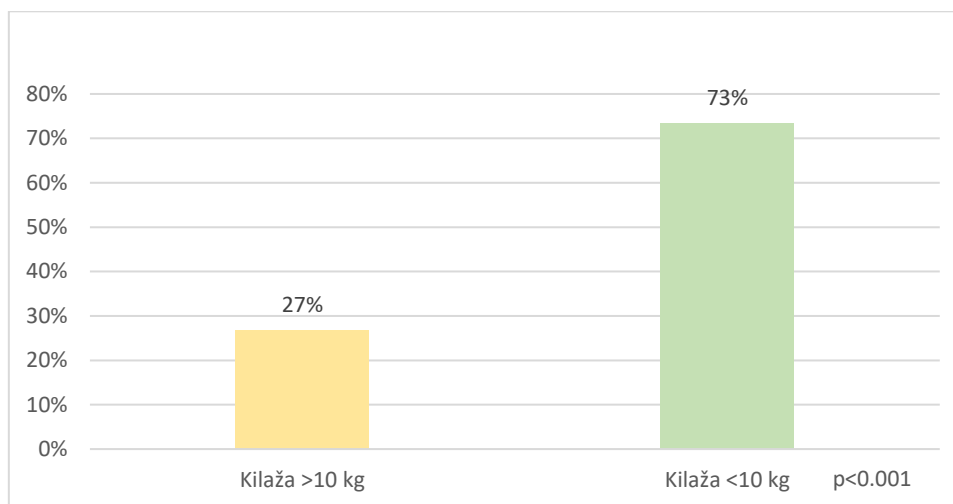
U pacijenata sa ugriznim ranama u području grudnog koša, zaprimljenih na Kliniku za kirurgiju, ortopediju i oftalmologiju Veterinarskog fakulteta Sveučilišta u Zagrebu 38 % je bilo ženskih pasa (n=15), a 62 % muških pasa (n=24) (p=0.02) (Slika 8.). Prema prikupljenim podacima samo je jedna kuja bila podvrgnuta ovariohisterektomije prije primitka. Za razliku od ženki svi obrađeni muški psi bili nekastrirani (p=0.16). Grafički prikaz omjera spolova te kastriranih i nekastriranih životinja prikazan je na Slici 9.



Slika 9. Grafički prikaz zastupljenosti spolova te kastriranih i nekastriranih životinja sa ugriznim ranama u području grudnoga koša

## 5.5. TJELESNA TEŽINA

Od 39 pasa njih 30 imalo je podatke vezane uz tjelesnu masu te je njihova prosječna težina iznosila 10.56 kilograma. Najlakša životinja imala je 2.5 kg, a najteža 46.5 kg. Ukupno 22 životinje imale su kilažu manju od 10 kg (73 %), a 8 životinja imalo je više od 10 kg tjelesne mase (Slika 10.)( $p < 0.001$ ).



Slika 10. Grafički prikaz zaprimljenih pacijenata sa ugriznim ranama u području grudnog koša težih i lakših od 10 kilograma

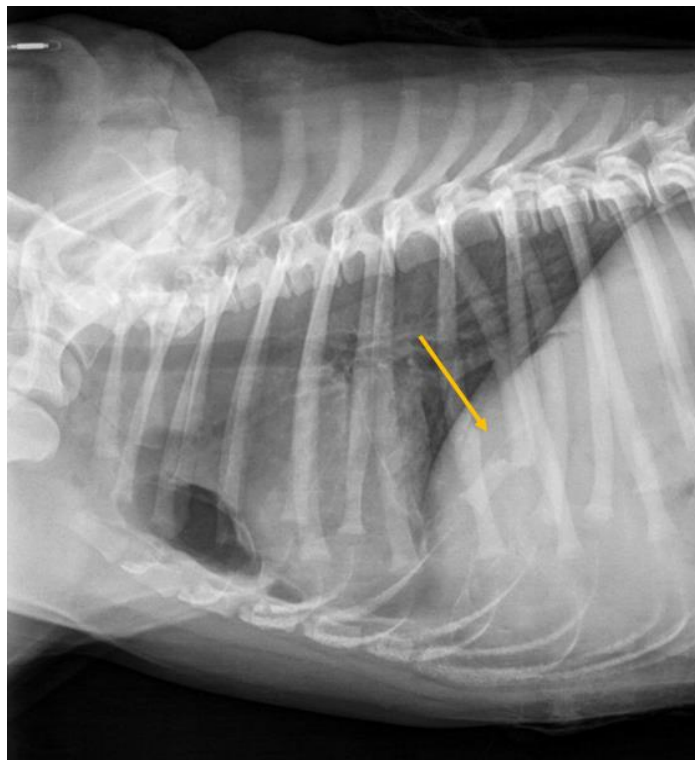## 5.6. DODATNA DIJAGNOSTIKA

Prilikom primitka životinja na Kliniku za kirurgiju, ortopediju i oftalmologiju napravljena je primarna obrada pacijenta te je na temelju kliničkog pregleda i prezentiranih kliničkih znakova odrađena dodatna dijagnostika (RTG, kompletna krvna slika i biokemijska analiza krvi). S obzirom na dobivene nalaze i postavljene dijagnoze razlikovao se daljnji tok liječenja te su one podvrgnute konzervativnom ili operacijskom liječenju. Rendgenološka dijagnostika učinjena je u 64.10 % pasa zaprimljenih na Kliniku za kirurgiju, ortopediju i oftalmologiju. U tablici 1. prikazane su najčešće promjene uočene rendgenološkom pretragom i broj pasa u kojih su uočene.

Tablica 1. Promjene uočene rendgenološkom pretragom u životinja sa ugriznim ranama u području grudnog koša.

<b>PROMJENA</b>	<b>BROJ ŽIVOTINJA</b>
Pneumotoraks/Pneumomediastinum	6
Krvarenje po plućima	9
Slomljena rebra	10
Potkožni emfizem	10
Laceracija plućnog krila	1
Nakupljanje tekućine u prsnom košu	1

U 10 životinja rendgenološkom pretragom uočen je prijelom rebara. Pomoću statističke obrade podataka uočeno je da je najčešće bilo slomljeno 7. rebro (čak u 80% pacijenata sa slomljenim rebrima) (Slika 11.). U 40% pasa uočena je fraktura 8., 9. i 10. rebra, u 30% pasa 6. i 12. rebra, dok je u samo 10% pasa uočena fraktura 11. i 5. rebra. Frakture 1.-4. rebra nisu uočene ni u jedne životinje.

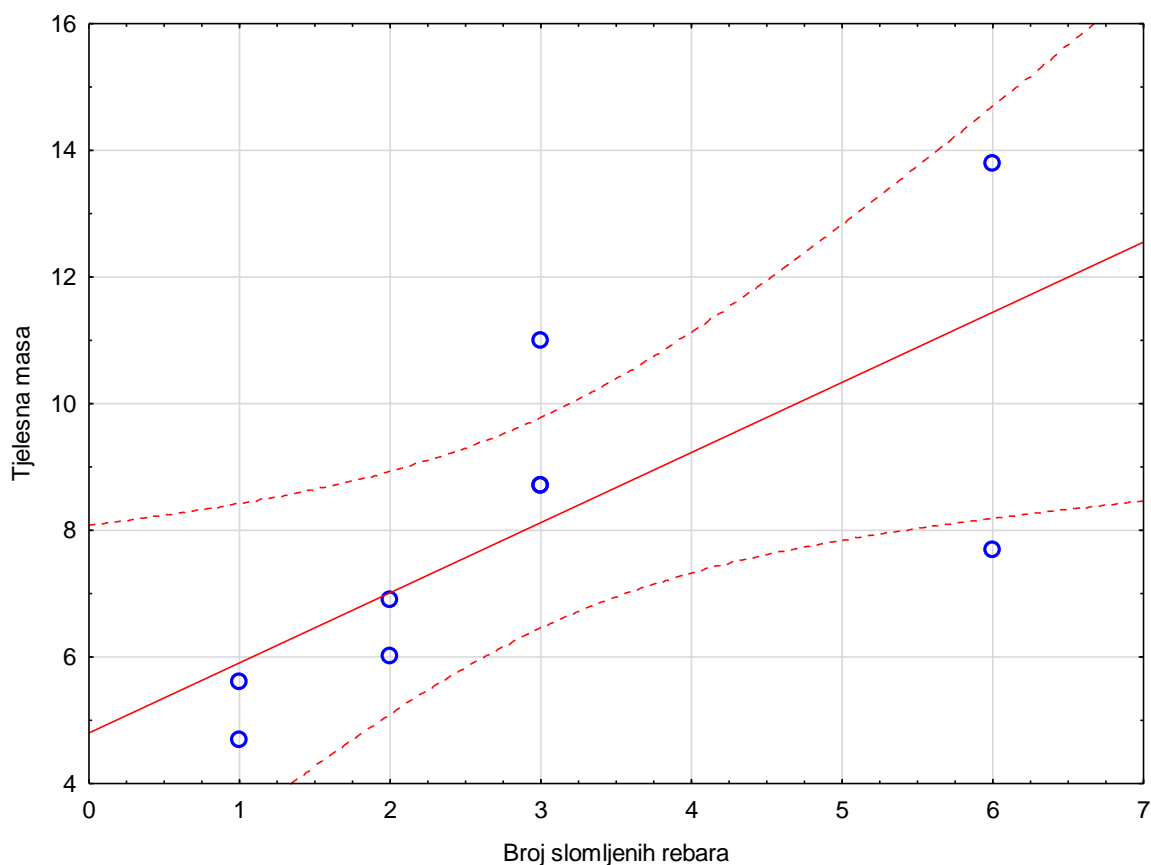


Slika 11. Lateralni rendgenološki prikaz grudnog koša psa sa slomljenim 7. rebrom uslijed ugriza drugog psa.

Izvor: arhiva Klinike za kirurgiju, ortopediju i oftalmologiju

Od 10 životinja koje su zadobile frakturu rebara njih čak 70% imalo je frakturu njih 2 ili više dok je 30% pasa imalo frakturu samo jednog rebra. U 4 od 10 životinja liječenje je rezultiralo smrtnim ishodom (40%).

Nije uočena povezanost između broja slomljenih rebara i krajnjeg ishoda liječenja kod životinja sa ugriznim ranama u području grudnoga koša. Korelacija je uočena između tjelesne mase životinje i broja slomljenih rebara. Pearsonov koeficijent korelacije  $r=0.72$  ( $P=0.027$ ) ukazuje na to da što je tjelesna masa životinje veća to je veći broj slomljenih rebara (Slika 12.).



Slika 12. Grafički prikaz odnosa broja slomljenih rebara i tjelesne mase životinja.

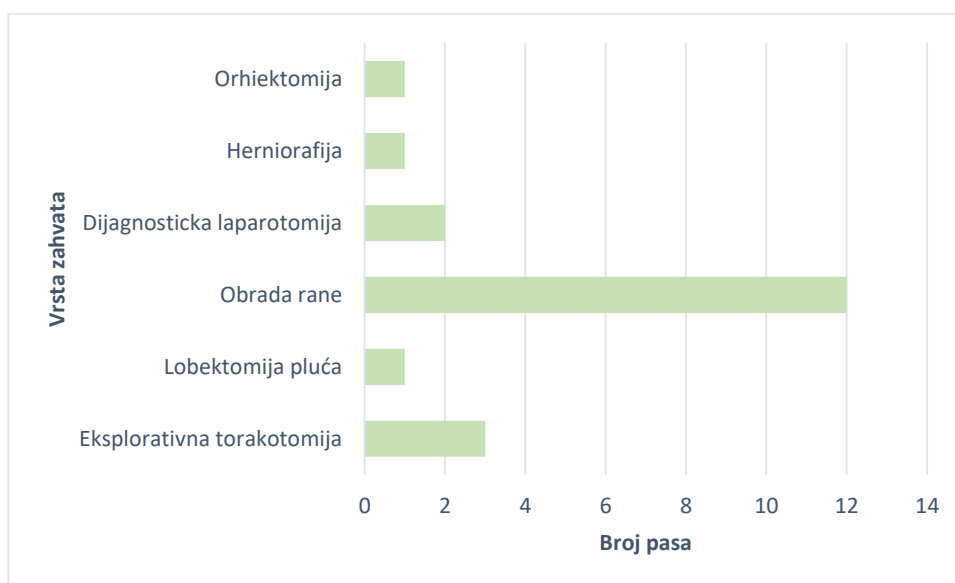
Ukupno 31 životinja zadobila je više od jedne ugrizne rane (79 %), dok je 8 životinja zadobilo samo jednu ugriznu ranu u području grudnoga koša (21 %). Jedna životinja zadobila je teške tjelesne ozljede koje su rezultirale srčanim arestom i uginućem prilikom dolaska na Klinikum za kirurgiju, ortopediju i oftalmologiju.

Hematološke pretrage su učinjene u 53.85 % životinja dok je biokemijska pretraga napravljena u 46.15 % životinja.



## 5.7. VRSTA LIJEČENJA

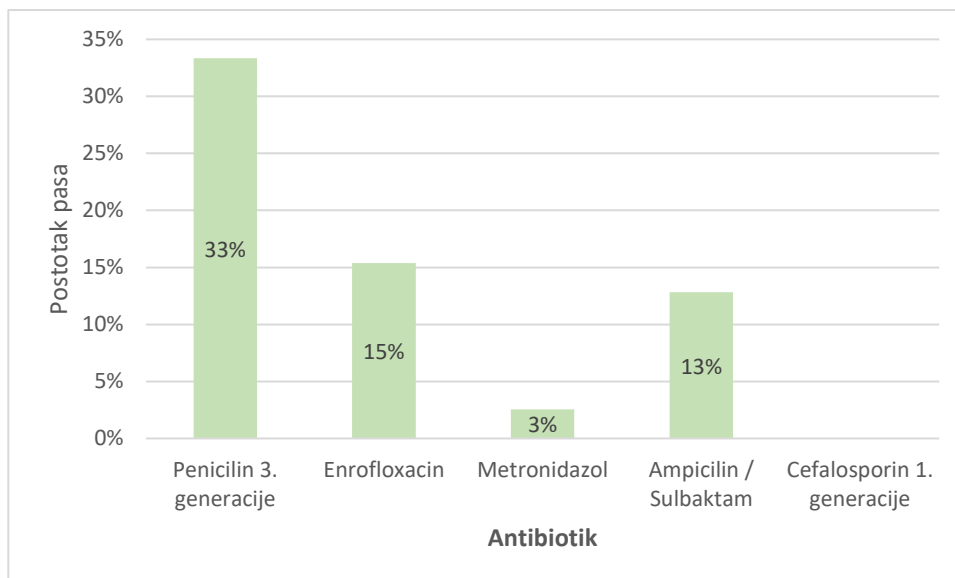
Prema zadobivenim ozljedama u području grudnog koša 16 životinja (41.03 %) bilo je podvrgnuto operacijskom zahvatu dok je u 23 životinje (58.97 %) primijenjen konzervativan način liječenja. Operacijsko liječenje razlikovalo se među životinjama. Najzastupljeniji zahvati bili su kirurška obrada ugrizne rane (75 %) i eksplorativna torakotomija (18.75 %). Slika 13. prikazuje operacijske zahvate koji su korišteni tokom liječenja životinja sa ugriznim ranama u području grudnog koša zbog zadobivenih ozljeda.



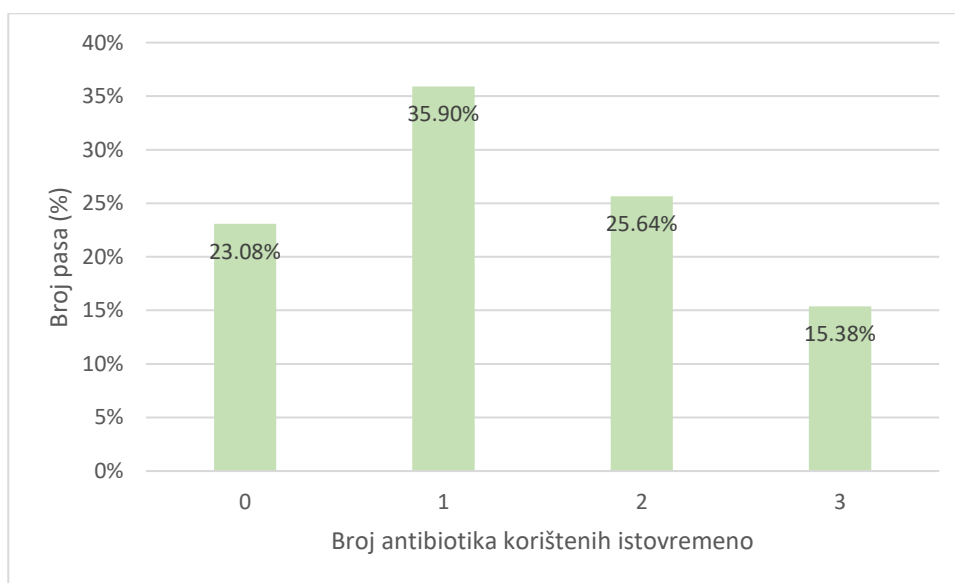
Slika 13. Grafički prikaz vrste operacijskih zahvata i broja pasa na kojima su bili izvedeni

## 5.8. PRIMJENA LIJEKOVA

Prema prikupljenim podacima 77 % životinja u liječenju je koristilo medikamentoznu terapiju. Terapija se sastojala od primjene antibiotika (ampicilina, enrofloksacina, ampicilina i sulbaktanske kiseline i metronidazola), opioidnih lijekova (metadona), nesteroidnih protuupalnih lijekova (meloxicama i karprofena, *engl.* NSPUL), centralnih antiemetika (maropitant), prokinetika (metoklopramida) i inhibitora protonske pumpe (esomeprazol). Slika 14. i 15. prikazuju učestalost uporabe određenih antibiotika u pasa sa ugriznim ranama u području grudnog koša te broj životinja koje su primale 1 ili više antibiotika.



Slika 14. Učestalost korištenja određenih antibiotika u pasa sa ugriznim ranama u području grudnog koša



Slika 15. Postotak pasa koji nisu bili na antibiotskoj terapiji i onih koji su bili na terapiji sa jednim (n=14), dva (n=10) ili tri antibiotika (n=6).

Od ukupno 39 životinja na terapiju NSPUL-a stavljeno je ukupno 9 životinja (23 %), metadona 28 životinja (71.79 %) dok je na terapiji maropitantom bilo 6 životinja (15.38 %). Esomeprasol i metoklopramid primala je samo jedna životinja (2.56 %) (Tablica 2.) zbog smanjenog apetita i povraćanja/regurgitacije.

Tablica 2. Lijekovi korišteni u terapiji namijenjenoj psima sa ugriznim ranama u području grudnog koša.

<b>LIJEK</b>	<b>BROJ ŽIVOTINJA</b>
NSPUL	9
Metadon	28
Maropitant	6
Esomeprazol	1
Metoklopramid	1

### **5.9. ISHOD LIJEČENJA**

Pregledom prikupljenih podataka uočeno je da je eutanazijom završeno liječenje 4 životinje. Jedna životinja uginula je uslijed srčanog aresta prilikom prezentacije na Kliniku za kirurgiju, ortopediju i oftalmologiju. Usprkos započetoj reanimaciji životinja je podlegla težini tjelesnih ozljeda koje je zadobila. Trideset i četiri životinje uspješno su izliječene. Analizom podataka nije uočena korelacija između smrtnog ishoda i načina liječenja životinja (konzervativno liječenje i operacijski zahvat). Tjelesna masa životinje također nije utjecala na ishod liječenja ( $p=0.9$ ).

## 6. RASPRAVA

Ugrizne rane u području grudnog koša predstavljaju značajne ozljede i povezuju se sa većim brojem komplikacija i češćim smrtnim ishodom liječenja zbog specifičnog smještaja organa unutar same šupljine (HEKKEL i sur., 2019.). U veterinarskoj bolnici, gdje je provedeno istraživanje, pristup ugriznim ranama u području grudnog koša je individualan te primarno ovisi o samom statusu životinje prilikom kliničkog pregleda i opsegu makroskopski vidljivih ozljeda na osnovu kojih se pristupa daljnjoj dijagnostici i liječenju. U ovom istraživanju određivala se povezanost tjelesne mase životinje, kliničkog statusa i rendgenološkog nalaza sa ishodom liječenja.

Ovo istraživanje ukazuje na to kako su nekastrirani muški psi češće zastupljeni od ženki pri čemu je uočena statistička značajnost. Dobiveni rezultati podudaraju se sa rezultatima dobivenim u 4 prethodne studije (KOLATA i sur., 1974.; MCKEIRNAN i sur., 1984; SHAHAR i sur., 1997.; SHAMIR i sur., 2002.) u kojima su muški nekastrirani psi češće hospitalizirani uslijed ugriznih rana. Razlog veće zastupljenosti muških pasa vjerojatno je povezana sa utjecajem spolnih hormona. Dokazano je kako je agresivno ponašanje izraženije u nekastriranih mužjaka te da se ono smanjuje posljedično kastraciji (MAARSCHALKERWEERD i sur., 1977.). Zbog utjecaja hormona češća je agresivnost prema drugim muškim psima radi kompeticije za ženke (HOPKINS i sur., 1976.).

Najzastupljenija pasminama su psi križana pasmine, a zatim malteški psi. Ovi podaci razlikuju se od onih dobivenih u istraživanju HEKKELA i sur., (2019.) gdje je najčešće zastupljena pasmina sa ugrizom u području grudnog koša bili psi pasmine terijer. Istovremeno je uočeno da je u promatranoj populaciji ukupan broj nekastriranih životinja 38 tj. 97,4 % promatranih životinja. U istraživanju HEKKELA i sur. (2019.) je uočeno da u istraživanoj populaciji udio nekastriranih jedinki iznosi 53,6 %. Ovu značajnu razliku u broju kastriranih životinja prepisujemo različitim zakonskim regulativama, ali i samoj osviještenosti vlasnika u državama gdje je provedeno istraživanje. Uočeno je da životinje češće zadobivaju višestruke ozljede.

U istraživanju su psi podijeljeni u dvije kategorije na osnovu tjelesne mase. Prva kategorija se sastojala od skupine životinja do 10 kg koje su činile većinu od ukupnog broja promatranih životinja što je statistički dokazano značajan podatak. Slične rezultate prikazuje istraživanje iz HUNTA i sur. (2018.) u kojem se navodi da su ozljede grudnog koša uzrokovane ugriznim ranama najčešće kod malih i srednjih pasa i mačaka čija se masa kreće od 3 do 13

kilograma. Prema istraživanju VON HEKKEL (2019.) godine na skupini od dvanaest pasa izvedena je lobektomija koji su pretrpjeli ugriz u području grudnog koša od strane drugog psa. Uočeno je kako je 11 od 12 pasa (91.7%) imalo do 10 kg, a pretrpjeli su frakture rebara uz koje su uočeni pneumotoraks, pleuralni izljev i „pseudo-flail chest“. U provedenom istraživanju uočeno je da tjelesna masa psa nije povezana sa ishodom liječenja.

Istraživanjem je uočeno da su frakture rebara i pneumotoraks učestale rendgenološke promjene kod ugriznih rana grudnog koša i indikator su sile koja je djelovala na grudni koš. Najčešće slomljeno rebro uslijed ugriza drugog psa u području grudnog koša bilo je sedmo rebro. Uzrok nastanka prijeloma u području 7. rebra se može povezati sa njegovom anatomskom lokalizacijom u samom središtu zida grudnog koša za koje možemo pretpostaviti da trpi najveću silu prilikom zadobivanja ugriznih rana. Tijekom obrade podataka nije uočena povezanost između broja slomljenih rebara i samog ishoda liječenja. Istraživanja u humanoj medicini navode da je smrtnost povezana sa frakturom rebra 10 % i povećava se svakim slomljenim rebrom i kreće se oko 40 % ukoliko je slomljeno šest ili više rebara (FLAGEL i sur. 2005.). Nedostatak povezanosti u broju slomljenih rebara i samom ishodu liječenja pripisujemo malom broju pacijenata koji su uključeni u istraživanje. Istovremeno je u istraživanju uočena srednje jaka korelacija koja upućuje da psi veće tjelesne mase kao posljedica traume imaju veći broj slomljenih rebara što nije u skladu sa početnom pretpostavkom da životinje manje tjelesne mase češće imaju veći broj lomova rebara. U istraživanju SCHEEPENS i sur. (2006.) nije postojala statistički značajna povezanost između rendgenološkog nalaza, koji su uključivali prijelom lopatice, pneumomediastinum, traumatske bule te subluksacije kralježaka T12-T13 i prisutnosti plućnih kontuzija ili potrebu za izvođenjem lobektomije pluća.

Nedostatak ove studije je nedostatak podataka o prikupljenim uzorcima i samim rezultatima bakterioloških pretraga. Ugrizne rane spadaju u kontaminirani tip rana koji zahtjeva antibiotsku terapiju. Uzimanje uzoraka za bakterijske kulture i njihov identifikaciju smatra se zlatnim standardom u terapiji penetrirajućih rana te omogućava ciljani odabir antimikrobnog pripravka (KALNINS i sur. 2021.). Ugrizne rane su povezane s pozitivnim aerobnim kulturama u 65 % slučajeva te pozitivnim anaerobnim kulturama u 15 % slučajeva. Negativne kulture su zapažene u 33 % pacijenata (CABON i sur., 2015.). Prema drugim podacima bakteriološki nalaz je uglavnom ukazao na mješovitu bakterijsku populaciju u 50 % uzoraka od kojih su najčešće izolirane bakterije iz roda *Staphylococcus* (38,9 %), *Escherichia coli* (25 %), *Pasteurella* spp. (25 %) ili *Enterococcus* spp. (19.4 %), *Neiserija* spp. (13,3 %) (VON HEKKEL i sur., 2020., KALNINS i sur., 2021.). U provedenom istraživanju kod 77 % pasa je uvedena

empirijsku antibiotska terapija. Uz antibiotsku terapiju velika važnost se pridaje i analgetskoj i protuupalnoj terapiji jer istraživanje UPTON i sur., (2010.) objašnjava da bolnost povezana s traumom usporava cijeljenje rana.

## 7. ZAKLJUČAK

1. U provedenom istraživanju je uočeno da je većina životinja koje su zaprimljene sa ugriznim ranama u području grudnog koša starije od 5 godina, istovremeno veći udio čine muške nekastrirane jedinke. Od ukupnog broja pasa 97 % ih je nekastrirano.
2. Najčešće su zaprimljeni psi manje tjelesne mase do 10 kg, a sama tjelesna masa ne utječe na ishod liječenja.
3. Prijelom rebra najčešće se pojavljuje na sedmom rebru, a broj slomljenih rebra je veći što je masa životinje veća. Većina pasa koji su zadobili ugrizne rane zahtjeva konzervativni oblik liječenja, a od ukupnog broja kirurški liječenih 1/5 zahtjeva eksplorativnu torakotomiju.
4. Antibiotička terapija provedena je u većine životinja s ugriznim ranama u području grudnog koša koja se uglavnom sastoji od primjene samo jednog antibiotika.

## **8. SAŽETAK**

### **Ugrizne rane grudnog koša u pasa**

Grudni koš predstavlja anatomske prostor koji je dorzalno omeđen kralješcima, ventralno prsnom kosti i lateralno rebrima. Najčešće je mjesto ugriza u malih životinja, sačinjava 10 do 15 % svih trauma i čini 22 % do 35% svih mjesta ugriza. Obrada pasa sa ugriznim ranama u području grudnog koša se sastoji od primarne stabilizacije, kliničkog pregleda i dodatnih dijagnostički pretraga koje olakšavaju odluku o izboru liječenja. Liječenju se može pristupiti konzervativno ili kirurški. U ovom retrospektivnom istraživanju cilj je povezati tjelesnu masu, rendgenološke znakove sa ishodom liječenja kod 39 obrađenih vlasničkih pasa. Prema obrađenim podacima uočeno je da je većina zaprimljenih životinja manje tjelesne mase, ali opseg ozljeda nije direktno povezan sa tjelesnom masom. Uočeno je da psi veće tjelesne mase imaju veći broj slomljenih rebara međutim njihov broj nije imao utjecaj na ishod liječenja.

Ključne riječi: ugrizna rana, torakotomija, liječenje, pas



## **9. SUMMARY**

### **Thoracic bite wounds in dogs**

Thoracic cavity is an anatomical space enclosed dorsally by the vertebrae, ventrally by the sternum, and laterally by the ribs. It is the most common bite site in small animals, affecting on average 10 to 15% of all trauma, and accounts for 22 to 35% of all bite sites. It is associated with a higher mortality rate than bite wounds affecting other body areas. Treatment for dogs with bite wounds consists of primary stabilization, clinical examination and additional diagnostic tests that enable doctors to decide further treatment. Animals can be treated conservatively or they can be operated on if necessary. In this retrospective study, the goal was to compare patient data and diagnostic parameters to treatment outcome in 39 owner dogs. According to the processed data it was concluded that most of the admitted animals had body weight of up to 10 kg (73 %). Extent of injuries was not directly related to body weight or dog breed. It has been observed that dogs of higher body weight have higher number of broken ribs which is not correlated to the outcome of treatment.

Keywords: bite wound, thoracotomy, therapy, dog

## 10. LITERATURA

1. BOWLER, P.G., B.I. DURDEN, D.G. ARMSTRON, (2001): Wound microbiology and associated approaches to wound management. *Clin. Microbiol. Rev.* 14, 244-269.
2. CABON, Q., C. DEROY, F.-X. FERRAND, P. PILLARD, T. CACHON, D. FAU, I. GOY-THOLLOT, E. VIGUIER, C. CAROZZO (2015): Thoracic bite trauma in dogs and cats: retrospective study of 65 cases. *Vet Comp. Orthop Traumatol* 28, 448-454.
3. FLAGEL, B.T., F.A. LUCHETTE, R.L. REED, T.J. ESPOSITO, K.A. DAVIS, J.A. SANTANIELLO, R.L. GAMELI, (2005): Half-a-dozen ribs: the breakpoint for mortality. *Surgery* 138, 717-723.
4. FRYKFORNS von HEKKEL, A.K., C. PEGRAM, Z. HALFACREE, (2019): Thoracic dog bite wounds in dogs: A retrospective study of 123 cases (2003-2016). *Vet Surg.* 49, 694-703.
5. HALL, K., K. DROBATZ, (2021): Volume resuscitation in the acutely hemorrhaging patient: Historic use to current applications. *Front. Vet. Sci.* 29
6. HOPKINS, S. G., T. A. SCHUBERT, B. L. HART, (1976): Castration of adult male dogs: effect on roaming, aggression, urine marking, and mounting. *J Am Vet Med.* 168, 1108-1110.
7. HUNT, G. B. (2018): Thoracic wall, In: *Veterinary surgery small animal*, second edition (JOHNSTON i TOBIAS) Elsevier Inc. St. Louis 2001-2019.
8. KALNINS, N.J., M. HAWORH, C. CROTON J.S. IBSON, A.J. STEWART, S.L. PURCELL, (2021): Treatment of moderate grade dog bite wounds using amoxicillin-clavulanic acid with and without enrofloxacin: a randomised non-inferiority trial. *Aust Vet J.* 99, 369-377.
9. KINDRED, J. (2013): Reexpansion pulmonary edema. *Vet. tech.*  
<https://www.vetfolio.com/learn/article/reexpansion-pulmonary-edema>
10. KIRKMAN, E., S. WATTS (2014): Haemodynamic changes in trauma. *Br. J. Anaesth.* 113, 266-275.
11. KNUF, K., C.V. MAANI, (2022): Nitrous Oxide, In: *StatPearls*. StatPearls Publishing, Treasure Island (FL). <https://www.ncbi.nlm.nih.gov/books/NBK532922/>.
12. KOLATA, R. J., N. H. KRAUT, D. E. JOHNSTON, (1974): Patterns of trauma in urban dogs and cats: a study of 1000 cases. *J. Am. Vet. Med. Assoc.* 164, 499-502.
13. LIEBICH, H.G., H. E. KÖNIG, (2009): Anatomija domačih sisavaca. In: *Osovinski kostur*. (H-G. Liebich, H.E. König). Naklada Slap pp. 108-111.
14. LIEBICH, H-G., H. E. KÖNIG, (2009): Anatomija domačih sisavaca. In: *Tjelesne šupljine i utroba*. (H-G. Liebich, H.E. König). Naklada Slap pp. 293-306.
15. MAARSCHALKERWEERD, R. J., N. ENDENBURG, J. KIRPENSTEIJN, B. W. KNOL, (1997): Influence of orchietomy on canine behaviour. *Vet. Record* 140, 617-619.
16. MCKEIRNAN, B. C., W. M. ADAMS, D. C. HUSE, (1984): Thoracic bite wounds and associated internal injury in 11 dogs and 1 cat. *J. Am. Vet. Med. Assoc.* 184, 959-964.
17. ORTHON, E. (2018): Sternotomy, In: *Small animal thoracic surgery* (E. C. ORTHON, E. MONNET ) John Wiley & Sons, Inc. pp. New Jersey. 39-42.

18. SABRI, Y.Y., M.A.F. HAFEZ, K.M. KAMEL, D.A. ABBAS, (2018): Evaluating the role of ultrasound in chest trauma: Common complications and computed tomography evaluation. *Egypt. J. Nucl. Med.* 49, 986-992.
19. SCHEEPENS, E. T. F., M. E. PEETERS, H.F.L. L'EPLATTENIER, J. KIRPENSTEIJN, (2006): Thoracic bite trauma in dogs: a comparison of clinical and radiological parameters with surgical results. *J Small Anim Pract.* 47, 721-726.
20. SHAHAR, R., M. SHAMIR, D. E. JOHNSTON, (1997): A technique for management of bite wounds of the thoracic wall in small dogs. *Vet. Surg.* 26, 45–50.
21. SHAMIR, M. H., S. LEISNER, E. KLEMENT, E. GONEN, D. E. JOHNSTON, (2002): Dog bite wounds in dogs and cats: a retrospective study of 196 cases. *J. Vet. Med.* 49, 107-112.
22. SHAMIR, M. H., S. LEISNER, E. KLEMENT, E. GONEN, D. E. JOHNSTON, Dog Bite Wounds in Dogs and Cats: a Retrospective Study of 196 Cases. *J. Vet. Med.* 49, 107–112.
23. SOLOWIEJ, K., V. MASON, D. UPTON, (2010): Psychological stress and pain in wound care, part 3: management. *J Wound Care* 4, 153-155.
24. SUNDERLAND, N., R.MAWENI, S.AKUNURI, E. KARNOVITCH(2016): Re-expansion pulmonary oedema: a novel emergency therapeutic option. *BMJ Case Rep.* doi: 10.1136/bcr-2016-215076.

## 11. ŽIVOTOPIS

Branko Petričević rođen 23. srpnja 1995. godine u Splitu gdje i završava OŠ Split 3 2010. godine. Završetkom osnovne škole upisuje Srednju školu „Braća Radić“ gdje stječe srednju stručnu spremu za veterinarskog tehničara. Srednju školu završava 2014. godine, a nakon toga upisuje Veterinarski fakultet u Sarajevu, odakle se nakon završene prve godine prebacuje na Veterinarski fakultet u Zagrebu.