

RASCJEP NEPCA U PASA I MAČAKA

Bošnjak, Gabriela

Master's thesis / Diplomski rad

2022

Degree Grantor / Ustanova koja je dodijelila akademski / stručni stupanj: **University of Zagreb, Faculty of Veterinary Medicine / Sveučilište u Zagrebu, Veterinarski fakultet**

Permanent link / Trajna poveznica: <https://um.nsk.hr/um:nbn:hr:178:667171>

Rights / Prava: [In copyright](#)/[Zaštićeno autorskim pravom.](#)

Download date / Datum preuzimanja: **2025-01-04**



Repository / Repozitorij:

[Repository of Faculty of Veterinary Medicine -
Repository of PHD, master's thesis](#)



SVEUČILIŠTE U ZAGREBU
VETERINARSKI FAKULTET

Gabriela Bošnjak

RASCJEP NEPCA U PASA I MAČAKA

Diplomski rad

ZAGREB, 2022.

Klinika za kirurgiju, ortopediju i oftalmologiju

Veterinarskog fakulteta Sveučilišta u Zagrebu

Predstojnik klinike: Prof. dr. sc. Dražen Vnuk

Mentor: Prof. dr. sc. Dražen Vnuk

Članovi Povjerenstva za obranu diplomskog rada:

1. Prof. dr. sc. Boris Pirkić
2. Izv. prof. dr. sc. Ozren Smolec
3. Prof. dr. sc. Dražen Vnuk
4. Doc. dr. sc. Andrija Musulin (zamjena)

ZAHVALA

Ovom prilikom želim se zahvaliti mentoru prof. dr. sc. Draženu Vnuku na vodstvu i podršci tijekom pisanja diplomskog rada.

Srdačno zahvaljujem dr. sc. Mariji Lipar na pruženim stručnim savjetima.

Velike zahvale želim iskazati svojoj obitelji i najbližim prijateljima koji su mi pružili neopisivu podršku, motivaciju i razumijevanje tijekom studiranja.

Osobito se želim zahvaliti Antei Cikojević koja mi je bila najveća podrška i oslonac tijekom studiranja i koja je ove dane učinila posebnima.

I na kraju, želim se zahvaliti svojim kolegama koje su godine studiranja uljepšali, olakšali i ispunili smijehom.

Popis i objašnjenje kratica

ADH - antidiuretički hormon

COX-1 – ciklooksigenaza 1

COX-2 – ciklooksigenaza 2

CT - kompjutorizirana tomografija

i.m. - intramuskularno

i.v. - intravenski

mg/dan - miligram na dan

mg/kg – miligram na kilogram

mg/kg/dan – miligram na kilogram na dan

NSPUL – nesteroidni protuupalni lijekovi

p.o. – peroralno

RTG – radiografija

s.k. – supkutano (potkožno)

Popis priloga

Slika 1. Mišići ždrijela i mekog nepca

Slika 2. Klinička topografska područja i stupnjevi rascjepa usne i nepca u psa

Slika 3. Tehnika preklopnog reznja u rekonstrukciji tvrdog nepca

Slika 4. Tehnika medijalno pozicioniranog reznja u rekonstrukciji rascjepa tvrdog nepca

Slika 5. Tehnika medijalno pozicioniranog reznja za popravak mekog nepca

Slika 6. Rascjep tvrdog nepca u mačke

Slika 7. Popravak rascjepa tvrdog nepca u mačke protezom izrađene 3D printerom

Sadržaj

1.	UVOD	1
2.	PREGLED REZULTATA DOSADAŠNJIH ISTRAŽIVANJA	3
2.1.	ANATOMIJA USNE ŠUPLJINE.....	3
2.1.1.	Embriološki razvoj usne šupljine	3
2.1.2.	Anatomija nepca	4
2.1.3.	Vaskularizacija nepca	7
2.1.4.	Inervacija nepca	7
2.1.5.	Fiziologija nepca.....	8
2.2.	ETIOLOGIJA RASCJEP NEPCA	9
2.3.	PATOLOŠKI PROCESI USNE ŠUPLJINE	11
2.3.1.	Vrste rascjepa nepca	11
2.3.2.	Klasifikacija rascjepa nepca	12
2.3.3.	Učestalost rascjepa nepca	15
2.3.4.	Klinički znakovi	16
2.3.5.	Sindrom pada s velikih visina	17
2.4.	DIJAGNOSTIKA RASCJEP NEPCA	18
2.5.	LIJEČENJE RASCJEP NEPCA	19
2.5.1.	Kirurško liječenje rascjepa nepca	19
2.5.2.	Principi kirurške rekonstrukcije	20
2.5.3.	Dob kada pristupamo kirurškom liječenju.....	21
2.5.4.	Kirurške tehnike	22
2.5.5.	Nekirurško liječenje rascjepa nepca.....	27
2.5.6.	Uloga vlasnika i potrebna prijeoperacijska njega	29
2.5.7.	Komplikacije.....	30
2.5.8.	Poslijeoperacijska njega	31
3.	ZAKLJUČCI.....	36
4.	LITERATURA.....	37
5.	SAŽETAK	40
6.	SUMMARY	41
7.	ŽIVOTOPIS	42

1. UVOD

Rascjep nepca pripada među najčešće opisane kraniofacijalne defekte koji su zabilježeni kod pasa i ostalih sisavaca, uključujući i čovjeka. Ovaj poremećaj prati stvaranje abnormalne komunikacije između usne i nosne šupljine i posljedično onemogućava životinji pravilno sisanje i uzimanje hrane (DEFOOR i sur., 2013).

Pravilno razvijeno nepce kod sisavaca ima važnu ulogu jer omogućuje životinji pravilno gutanje tekućine i hrane, kao i sisanje mlijeka (VAN DER BERGHE i sur., 2010.). Rascjep nepca dovodi do poremećaja i onemogućuje obavljanje ovih funkcija.

Rascjepi koji zahvaćaju nepce imaju veliku kliničku važnost jer su praćeni visokom stopom smrtnosti u prvim danima života posljedično pothranjenosti, aspiracijskoj pneumoniji te eutanaziji (ROMAN i sur., 2019.).

Razlikujemo kongenitalne rascjepe nepca koji nastaju kao posljedica nepotpunog spajanja struktura koje izgrađuju nepce i stečene rascjepe nepca. Točna etiologija kongenitalnih rascjepa nepca nije poznata, ali smatra se da više čimbenika utječe na nastanak rascjepa nepca, među njima najvažniji su genetski i okolišni čimbenici. Među uzrocima stečenog rascjepa nepca pripadaju traume, kronične infekcije i neoplazije (REITER i HOLT, 2018.).

Uočeno je da se rascjep nepca češće javlja kod čistokrvnih pasmina te da su brahiocefalične pasmine pasa predisponirane za ovaj poremećaj (PANKOWSKI i sur., 2018.).

Od kliničkih simptoma uočljiv je iscjedak iz nosa, kihanje i kašljanje te pothranjenost. Poteškoće s gutanjem mogu posljedično dovesti do aspiracijske pneumonije koja predstavlja životno ugrožavajuće stanje (DEFOOR i sur., 2013).

Korektivna kirurgija predstavlja uspješan način liječenja i pristupa joj se tek kada se rast maksilofacijalnih struktura uspori ili u potpunosti završi, što predstavlja izazov za vlasnike prilikom odgajanja ljubimaca do odgovarajuće dobi. U tom periodu, ljubimci zahtijevaju nutritivnu potporu i palijativnu skrb od vlasnika. Zbog troškova i zahtjevne potrebne skrbi, dosta vlasnika se odlučuje za eutanaziju svojih ljubimaca.

Glavni cilj korektivne kirurgije jeste zatvoriti abnormalnu komunikaciju između usne i nosne šupljine i omogućiti pravilno funkcioniranje refleksa gutanja, sisanja i disanja (PANKOWSKI i sur., 2018.).

Postoje različite kirurške tehnike koje se koriste u rekonstrukciji rascjepa nepca i odabir odgovarajuće tehnike ovisi o lokaciji rascjepa, njegovoj veličini, kao i iskustvu kirurga. Cilj je odabrati što manje invazivnu kiruršku tehniku koja će osigurati najveći uspjeh. Unatoč dobro odabranoj tehnici, u poslijeoperacijskom periodu javlja se dehiscencija kao najučestalija komplikacija i predstavlja glavni razlog neuspjeha u rekonstrukciji rascjepa nepca (DEFOOR i sur., 2013.).

Cilj ovog rada bilo je objediniti dosadašnje spoznaje o razvoju rascjepa nepca, njegovoj etiologiji, kliničkim znakovima te prikazati kirurške tehnike koje se koriste u rekonstrukciji rascjepa nepca kao i potrebnu poslijeoperacijsku njegu.

2. PREGLED REZULTATA DOSADAŠNJIH ISTRAŽIVANJA

2.1. ANATOMIJA USNE ŠUPLJINE

2.1.1. Embriološki razvoj usne šupljine

Četvrti tjedan graviditeta započinje razvoj glave u obliku neuralnog grebena. Stomodeum predstavlja primitivna usta, pretaču usne šupljine i pojavljuje se kao invaginacija ektoderma (REITER i HOLT, 2018.). Primitivna usta su okružena s pet struktura: frontonazalnom prominencijom iz koje se poslije razvija primarno nepce, lijevom i desnom maksilarnom prominencijom iz kojih se razvija sekundarno nepce, te lijevom i desnom mandibularnom prominencijom iz kojih se razvija mandibula. I maksilarne i mandibularne prominencije potječu od prvog ždrijelnog luka (MOURA i PIMPAO, 2017.).

Dvije nosne plakode, koje se nalaze dorzalno od stomodeuma, invaginiraju se i pri tome formiraju nosne vrećice. Ventralne stijenke nosnih vrećica spajaju se s krovom stomodeuma, nakon čega se oronazalne membrane između njih degradiraju i tako stvaraju jedinstvenu oronazalnu šupljinu. Dorzalnu polovicu šupljine dijeli primitivni nazalni septum, dok jezik ispunjava ventralnu polovicu oronazalne šupljine. S vanjske strane nosnih vrećica, frontonazalna prominencija stvara parne medijalne i lateralne nosne izdanke koji sudjeluju u formiranju primarnog nepca (VAN DER BERGHE i sur., 2010.).

Razvoj primarnog nepca predstavlja prvu fazu u embriološkom razvoju nepca. Primarno nepce se sastoji od gornje usne i incizivnih kostiju rostralno od nepčanih fisura. U njegovom formiranju sudjeluju parni maksilarni izdanci koji rastu medijalno i svojim rastom guraju medijalni i lateralni nosni izdanak prema sredini (FIANI i sur., 2016.). Zatim se medijalni nosni izdanci produžuju i umeću između lijeve i desne maksilarne prominencije, s njima se spajaju i time transformiraju u primarno nepce i medijalni dio gornje usne (MOURA i PIMPAO, 2017.).

Drugu fazu embriološkog razvoja nepca predstavlja razvoj sekundarnog nepca koje se sastoji od nepca kaudalno od nepčanih fisura, što uključuje tvrdo i meko nepce (FIANI i sur., 2016.). Formiranje sekundarnog nepca započinje razvojem parnih nepčanih ploča koje izrastaju iz medijalnih dijelova maksilarnih izdanaka. Nepčane ploče prvenstveno rastu u ventro-medijalnom

smjeru, locirajući se s bočnih strana jezika koji se razvija. U određeno vrijeme one se podižu i projiciraju dorzalno od jezika u vodoravni položaj. Zatim dolazi do njihovog približavanja i spajanja u medijalnoj liniji, dok se dorzalno spajaju s nosnim septumom. Kontinuirani epitelni šav u medijalnoj liniji nestaje i sve to rezultira konačnim odvajanjem nosne od usne šupljine i podjelom nosne šupljine u dvije komore.

Rostralne 2/3 mezenhima ovog definitivnog nepca prolaze kroz proces intramembranozne osifikacije tvoreći tvrdo nepce, dok se mezenhim u kaudalnoj trećini širi i razvija mišićni sloj tvoreći meko nepce.

Nosni epitel se diferencira u višeslojni trepetljikavi epitel građen od stupastih stanica, dok se oralni epitel diferencira u slojeviti pločasti epitel.

U pasa je zabilježeno da se cijeli proces palatogeneze odvija između 25. i 28. (do 33.) dana razvoja (VAN DER BERGHE i sur., 2010.).

2.1.2. Anatomija nepca

Nepce predstavlja strukturu koja odvaja nosne prohode i nosnu šupljinu od usne šupljine, tj. čini pregradu između nazofarinksa i orofarinksa (REITER i HOLT, 2018.). Čini ga tvrdo nepce koje se nalazi rostralno, i predstavlja koštani dio, i meko nepce koje se nastavlja kaudalno na tvrdo nepce, i čini membranozni dio nepca.

Tvrdo nepce se sastoji od nepčanih izdanaka maksilarne i incizivne kosti te vodoravnih nepčanih kostiju sa svake strane koje su prekrivene debelom sluznicom (KONIG i sur., 2009.). Sluznica je s oralne strane pokrivena višeslojnim pločastim epitelom koji je orožnjao, dok je s nosne strane pokrivena pseudovišeslojnim trepetljikavim kolumnarnim epitelom.

Sluznicu tvrdog nepca presijeca poprečno 6 do 10 grebena i udubljena, dok se medijano tvrdim nepcem proteže nepčana brazda (EVANS i LAHUNTA, 2013.; REITER i HOLT, 2018.; KONIG i sur., 2009.). Poprečni nepčani grebeni s jedne strane su zrcalna slika grebena s druge strane, osim

u slučajevima gdje do asimetrije poprečnih grebena i udubljenja dolazi posljedično rascjepu nepca ili kod krivih maksilarnih zagriža. Kod jako izraženih brahicefaličnih glava, grebeni su skoro ravni.

Kaudalno od prvih sjekutića gornje čeljusti nalazi se sjekutična papila koja predstavlja okruglo uzdignuće sa otvorima sjekutićnog kanala sa svake strane (EVANS i LAHUNTA, 2013.; REITER i HOLT, 2018.). Sjekutićni kanal prolazi koštanom osnovom nepca i prije ulaska u nosnu šupljinu komunicira sa vomeronazalnim aparatom (KONIG i sur., 2009.). Sjekutična papila je osjetljiva na traumu i dodir, te zajedno sa sjekutićnim kanalom igra važnu ulogu u određivanju ukusnosti hrane i u osjetilu mirisa.

Tvrdo nepce nije u potpunosti ravno, već se lateralno i rostralno naginje u ventralnom smjeru i nastavlja se u dijelove incizivne i maksilarne kosti koje sadrže alveole gornjih zuba (EVANS i LAHUNTA, 2013.).

Proteže se sve do razine distalno od trećih kutnjaka gornje čeljusti, na što se kaudalno nastavlja meko nepce u većine mezaticefaličnih pasmina i proteže se sve do intrafaringealnog otvora. Ovaj prijelaz iz tvrdog u meko nepce nalazi se više od 1 cm kaudalnije u brahiocefaličnih pasmina pasa. U ovih pasmina meko nepce može biti toliko dugo da ometa prolaz zraka kroz grkljan (EVANS i LAHUNTA, 2013.).

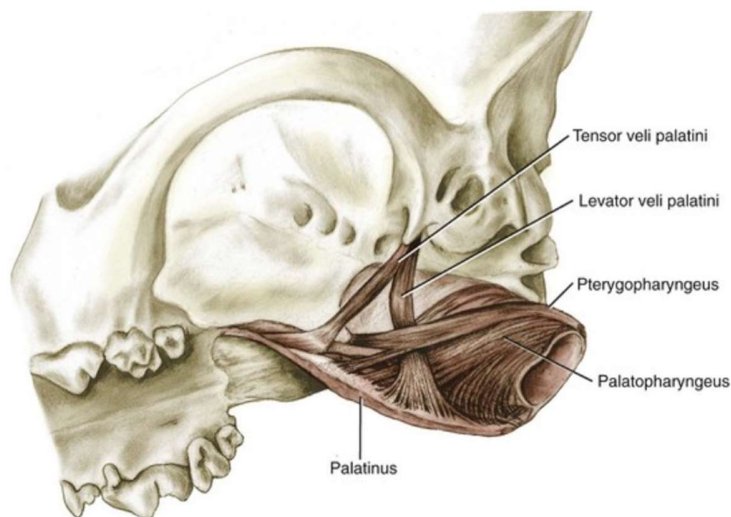
Meko nepce se sastoji od oralnog epitela koji je bogat nepčanim žlijezdama, sloja mišića nepca i nazalnog epitelnog sloja (REITER i HOLT, 2018.). Sluznica tvrdog nepca nastavlja se i na meko nepce i tu postaje bogata nepčanim žlijezdama koje su mješovite žlijezde. Broj otvora žlijezda se smanjuje idući kaudalno, ali se veličina njihovih otvora povećava. Dok nije rastegnuto, meko nepce ima mnogo podužnih i nekoliko poprečnih nabora koji dokazuju njegovu pokretljivost i blagu elastičnost (EVANS i LAHUNTA, 2013.).

Mišići mekog nepca nalaze se između oralne i nazalne sluznice i čine ih parni *m. palatinus*, *m. levator veli palatini* i *m. tensor veli palatini*. Ovi mišići su povezani s mišićima ždrijela i neophodni su tijekom gutanja (REITER i HOLT, 2018.).

M. palatinus je ravni mišić koji prolazi kroz meko nepce uzdužno. Proteže se od izdanka nepčane kosti sve do kaudalne granice mekog nepca. Tijekom kontrakcije skraćuje meko nepce rostrokaudalno te uvija kaudalnu granicu mekog nepca ventralno i time sužava intrafaringealno ušće.

M. tensor veli palatini se proteže od koštanog izdanka koji se nalazi rostralno od timpanične bule i ide ventralno preko humularnog izdanka pterigidne kosti. Tu postaje tetivast i difuzno se ubacuje u nepčanu aponeurozu. Rasteže meko nepce između pterigidnih kostiju i širi lumen nazofarinksa.

M. levator veli palatini ima sličan početak kao i prethodni mišić. Nastavlja se kaudoventralno i umeće se u kaudalni dio mekog nepca. Njegova uloga je da podiže kaudalni dio mekog nepca i sudjeluje u zaštiti nazofarinksa prilikom povraćanja i gutanja (EVANS i LAHUNTA, 2013.).



Slika 1. Mišići ždrijela i mekog nepca (izvor: EVANS i LAHUNTA, 2013.).

2.1.3. Vaskularizacija nepca

Canalis palatinus major prolazi vodoravnom pločom nepca i omogućuje prolaz krvnim strukturama i živcima koji opskrbljuju i inerviraju nepce. Medijalno sa svake strane četvrtog prekutnjaka gornje čeljusti nalazi se veliki nepčani otvor. Kroz velike nepčane otvore prolazi glavni izvor opskrbe krvlju za sluznicu tvrdog nepca, a to su *aa. palatinae majores* koje nakon izlaza kroz otvor teku rostralno (REITER i HOLT, 2018.). Kao najvažnije vaskularne strukture sluznice tvrdog nepca, ove arterije treba sačuvati tijekom kirurških zahvata na nepcu, poput operacije rascjepa nepca. Ozljede ovih arterija mogu dovesti do obilnog krvarenja i kasnije dehiscencije sluznice (GIOSO i CARVALHO, 2005.).

Aa. palatinae minores predstavljaju glavne arterije koje dovode krv mekom nepcu. One su ogranci *a. maxillaris* prije nego uđe u infraorbitalni kanal kroz *foramen maxillare*. Budući da predstavljaju sekundarnu opskrbu krvlju, ako ih se zarezne prilikom kirurškog zahvata ne uzrokuju značajna krvarenja.

Krv drenira opsežni venski pleksus nepca koji se nalazi lateralno od nepčanih mišića. Glavni dio pleksusa je lociran u sloju mekog nepca u kojem se nalaze žlijezde. Limfni putovi vode u medijalne retrofaringealne limfne čvorove (REITER i HOLT, 2018.).

2.1.4. Inervacija nepca

Glavni izvor senzoričke inervacije tvrdom i mekom nepcu osiguravaju grane *n. maxillaris* koji je grana *n. trigeminus*.

Kroz *foramen palatinum majus* prolazi *n. palatinus major* zajedno s istoimenim žilama i opskrbljuje senzorički oralnu stranu tvrdog nepca.

Glavninu osjetne inervacije mekog nepca opskrbljuje *n. palatinus minor* (EVANS i LAHUNTA, 2013.).

Dok motoričku inervaciju mišićima mekog nepca, osim *m. tensor veli palatini*, osiguravaju *n. vagus* i u manjoj mjeri *n. glossopharyngeus*. *N. mandibularis* inervira *m. tensor veli palatini* (REITER i HOLT, 2018.).

2.1.5. Fiziologija nepca

Meko nepce ima važnu ulogu tijekom akta gutanja. Prvenstveno, podražajem zalogaja hrane dolazi do stimulacije osjetnih živaca u nepcu što izaziva akt gutanja. Dalje, meko nepce sudjeluje tijekom povraćanja i gutanja u procesu zatvaranja intrafaringealnog otvora čime se onemogućuje prolaz tekućini, hrani i povraćenom sadržaju da dospiju u nazofarinks i posljedično budu aspirirani. *M. levator veli palatini* podiže kaudalni dio mekog nepca prema krovu nazofarinksa te zajedno s kontrakcijom palatofaringealnih mišića dolazi do zatvaranja intrafaringealnog otvora (KONIG i sur., 2009.; REITER i HOLT, 2018.).

2.2. ETIOLOGIJA RASCJEP A NEPCA

Točna etiologija kongenitalnih rascjepa nepca u pasa i mačaka nije u potpunosti poznata, ali smatra se da više faktora igra ulogu u nastanku rascjepa nepca, uključujući genetske i okolišne faktore (FIANI i sur., 2016.).

Kongenitalni rascjepi nepca nastaju kao posljedica poremećenog zatvaranja primarnog nepca, sekundarnog nepca ili oba nepca istodobno.

Smatra se da nasljedni čimbenik igra ulogu u nastanku rascjepa nepca u nekih pasmina, primjerice primarni i sekundarni rascjep nepca je nasljedan u njemačkog boksera, kao i u pirinejskog ovčara. Sekundarni rascjepi nepca se pojavljuju kao nasljedni u sijamskih i abesinijskih pasmina mačaka (UZAL i sur., 2015.).

Uočena je pasminska predispozicija za razvoj defekata nepca u brahiocefaličnih pasmina pasa. Razlog tomu leži u činjenici da su ove pasmine vrlo osjetljive na bilo koji dodatni ometajući čimbenik jer je rast nepčanih ploča jedne prema drugoj već ugrožen zbog široke glave i samim time većim razmakom koje te ploče trebaju premostiti (VAN DER BERGHE i sur., 2010.).

Rascjepi se mogu javiti ako je intrauterini razvoj u određenim danima bio izložen nekom inzultu, primjerice traumi, stresu, određenim lijekovima te drugim hranidbenim, hormonalnim ili virusnim čimbenicima. Između 25. i 28. dana intrauterinog razvoja zabilježeno je u pasa kritično razdoblje za razvoj rascjepa nepca (REITER i HOLT, 2018.).

Tijekom palatogeneze, određeni čimbenici mogu utjecati na dobro regulirane korake formiranja nepca i njihovim poremećajem rezultirati razvojem rascjepa nepca. Tijekom razvoja nepca, jezik se mora spustiti kako bi stvorio prostor za podizanje nepčanih ploča. U tome najveću ulogu igra hiperekstenzija vrata. Bilo koji poremećaj u ovom mehanizmu rezultira rascjepom nepca.

Stvaranje i akumulacija mukopolisaharida igra važnu ulogu u procesu rasta i podizanja nepčanih ploča. Određeni lijekovi kao što su kortikosteroidi i NSPUL ometaju sintezu mukopolisaharida i proliferaciju mezenhimskih stanica što rezultira manjim nepčanim pločama koje se ne uspijevaju spojiti.

Među teratogenima se nalaze antimitotici i citostatici koji uzrokuju formiranje rascjepa nepca uz nastanak mnogih drugih kongenitalnih mana. Vitamin A, a posebno njegov metabolit retinoična kiselina, dobro je poznati teratogen koji može poremetiti mnoge razvojne procese, uključujući i palatogenezu.

Nekontrolirani diabetes mellitus u kuje predstavlja faktor rizika za razvoj rascjepa nepca. Visoke razine glukoze u krvi ometaju funkciju arahidonske kiseline koja ima važnu ulogu u podizanju nepčanih ploča tijekom palatogeneze.

Primjena acetilsalicilne kiseline, osobito kod pasa u razdoblju između 23. i 30. dana graviditeta rezultira višestrukim kongenitalnim malformacijama, a među njima i formiranjem rascjepa nepca (VAN DER BERGHE i sur., 2010.).

Učinci i težina posljedica primjene određenih lijekova ovise o njihovoj dozi, stadiju embriogeneze te trajanju njihovoj izloženosti (BECKMAN, 2011.). Kako određeni lijekovi i supstance mogu prouzročiti nastanak rascjepa nepca, isto tako dodacima određenih pripravaka, točnije vitamina iz skupine B-kompleksa ta se učestalost može smanjiti. U tome ulogu igra piridoksin (vitamin B₆) i kobalamin (vitamin B₁₂) čijom se primjenom može smanjiti učestalost rascjepa nepca prouzrokovan kortikosteroidima. Zabilježeno je smanjenje incidencije rascjepa nepca za 76% u populaciji bostonskih terijera nakon dodavanja folne kiseline (vitamin B₉) u dozi od 5 mg/dan (VAN DER BERGHE i sur., 2010.).

Jedinke kod kojih su uočeni kongenitalni defekti nepca trebaju se isključiti iz daljnjih uzgoja, ali sama eliminacija nije dovoljna kako bi se smanjila pojavnost ovog defekta. Razlog tomu je što se životinje isključuju iz daljnjeg uzgoja jedino na osnovi fenotipa i pri tome se ne podvrgavaju genetskim testovima (PANKOWSKI i sur., 2018.).

Uzroci stečenih rascjepa nepca uključuju kronične infekcije, neoplazije, razne traume te kiruršku i radijacijsku terapiju. Teška parodontalna bolest tijekom života, osteonekroza te osteomijelitis mogu dovesti do rascjepa nepca u pasa i mačaka. Razne traume poput sindroma pada s velikih visina u mačaka, traume izazvane motornim vozilom, ozljede od električnog kabela, penetracije stranih tijela te ugriza životinja mogu biti uzroci nastanka rascjepa nepca. Kod mačaka svježiji rascjepi nepca koji zahvaćaju njegov središnji dio upućuju na traumu nastalu zbog pada s visine

ili udara motornog vozila. Ozljede prouzročene električnim kablom najčešće se javljaju u mladih životinja (REITER i HOLT, 2018.).

2.3. PATOLOŠKI PROCESI USNE ŠUPLJINE

2.3.1. Vrste rascjepa nepca

Rascjepi nepca u pasa i mačaka mogu biti kongenitalni, prisutni pri rođenju, ili mogu biti stečeni tijekom života.

Kongenitalni rascjep nepca nastaje posljedično poremećenom zatvaranju primarnog ili sekundarnog nepca, ili oba nepca istodobno (PANKOWSKI i sur., 2018.).

Kao rezultat nepotpunog spajanja struktura koje izgrađuju nepce tijekom razvoja ploda, potomci se mogu roditi s rascjepom usne, lateralnim rascjepom tvrdog nepca, rascjepom tvrdog i mekog nepca središnjom linijom ili s rascjepom lateralnog dijela mekog nepca (REITER i HOLT, 2018.).

Ovisno o zahvaćenom području, rascjepi se mogu opisati kao jednostrani ili obostrani. Jednostrani rascjep nepca nastaje kada se samo jedna nepčana ploča uspije spojiti s nosnim septumom, dok obostrani rascjep nepca jasno prikazuje odvojenost jedne nepčane ploče od druge i njihovu odvojenost od nosnog septuma. U teškim slučajevima, nepčane ploče mogu potpuno nedostajati (MOURA i PIMPAO, 2017.).

Rascjepi su tijekom povijesti bili podijeljeni na rascjepe usne, uz prisutnost ili bez rascjepa nepca, i samo rascjepe nepca (FIANI i sur., 2016.).

Rascjep nepca najčešće obuhvaća rascjepe koji zahvaćaju sekundarno nepce. Dalje su se opisivali kao potpuni rascjepi koji obuhvaćaju i tvrdo i meko nepce zajedno, i nepotpuni koji su zahvaćali samo meko nepce (VAN DER BERGHE i sur., 2010.).

Rascjepi tvrdog nepca su u većini slučajeva rascjepi u središnjoj liniji i obično su praćeni rascjepom mekog nepca, također u središnjoj liniji (REITER i HOLT, 2018.).

Kongenitalni defekti koji zahvaćaju meko nepce mogu se javiti samostalno. Zbog napetosti mišića mekog nepca, često se javljaju u obliku slova V. Mogu biti kao središnji ili jednostrani rascjepi, a u kongenitalne defekte mekog nepca pripada i bilateralni defekt poznat kao hipoplazija mekog nepca (ZACHER i MARRETTA, 2013.).

Poseban oblik rascjepa nepca predstavlja submukozni rascjep nepca gdje su nepotpuno spojene nepčane ploče prekrivene kontinuiranom sluznicom.

U većini slučajeva rascjepi nepca se javljaju solitarno, u tzv. ne-sindromskom obliku. U malom postotku zabilježeni su sindromski rascjepi nepca koji su praćeni razvojnim anomalijama drugih sustava, najčešće anomalijama koštanog sustava (VAN DER BERGHE i sur., 2010.).

2.3.2. Klasifikacija rascjepa nepca

Postoji više načina klasifikacije rascjepa koji zahvaćaju usnu šupljinu. Jedan od pristupa primjenjuje klasifikaciju na osnovu embriološkog razvoja, tj. na osnovi vremena kada je defekt nastao. Ovaj pristup dijeli rascjepe nepca na primarne i sekundarne te se najviše upotrebljava u kliničke i istraživačke svrhe.

Drugi pristup klasificira rascjepe nepca na osnovi anatomskih struktura koje su njime zahvaćene. Dijeli ih na rascjepe primarnog nepca kojeg čine alveole, incizivne kosti i gornja usna, te na rascjepe sekundarnog nepca koji se sastoji od tvrdog i mekog nepca.

Zbog nedostatka ujednačenosti klasifikacijskih sustava, u cilju olakšane prijave rascjepa nepca, njihove pohrane i razmjene istih informacija, predložen je sustav koji se temelji na LAHS-ovoj shemi (PANKOWSKI i sur., 2018.).

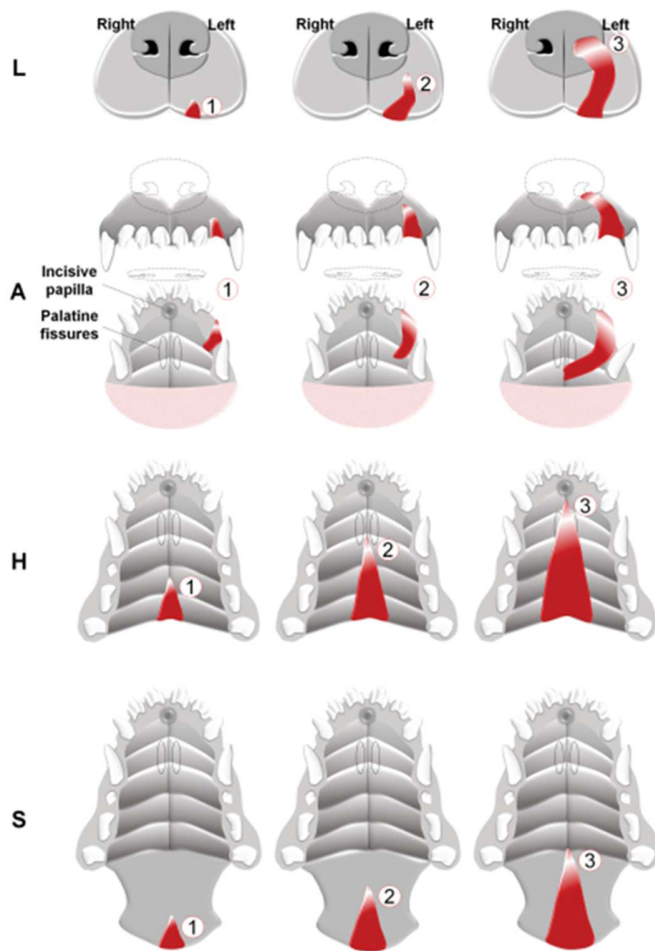
Sustav LAHS preuzet je iz humane medicine, a svoju primjenu i korist je pronašao i u veterinarskoj medicini.

Da bi neki klasifikacijski sustav bio široko prihvaćen i korišten, treba ispunjavati određene kriterije. Sustav mora biti objektivan, jednostavan, lako pamtljiv i brzo primjenjiv. Sustav LAHS ispunjava sve ove kriterije.

Ovaj sustav predstavlja morfološku klasifikaciju koja je praćena numeričkim prikazom težine rascjepa nepca u topografskim područjima koja procjenjuje. Temelji se na embriološkom razvoju struktura koje izgrađuju primarno i sekundarno nepce i označava neuspjeh zatvaranja tih struktura, kao i njihovu težinu pomoću brojčanog prikaza. Težina neuspjeha spajanja upućuje nas na dužinu rascjepa.

Sustav procjenjuje četiri topografska područja: (1) usnu, (2) alveole, (3) tvrdo nepce i (4) meko nepce. Svako područje prezentirano je dvoznamenkastim ili jednoznamenkastim brojem. Za identifikaciju lijeve i desne strane koristi se dvoznamenkasti broj, a kada je riječ o rascjepu središnjom linijom koristi se jednoznamenkasti broj. Brojevi koji označavaju težinu rascjepa za svako područje kreću se od 1 do 3, gdje 00 predstavlja normalno stanje, dok 3 označava najteži stupanj rascjepa.

Prednosti i kvalitete ovog sustava nalaze se u činjenici što je ovim sustavom obuhvaćena većina tipova rascjepa nepca, pruža nam uvid u težinu rascjepa svakog područja i prilikom korištenja ove klasifikacije stvara se numerički dijagnostički kod koji omogućuje identifikaciju vrste rascjepa nepca i u slučajevima koji nisu praćeni detaljnim opisima rascjepa ili fotografijama (MOURA i PIMPAO, 2017.).



Slika 2. Klinička topografska područja i stupnjevi rascjepa usne i nepca u psa (izvor: MOURA i PIMPAO, 2017.).

2.3.3. Učestalost rascjepa nepca

Među najučestalije rascjepe koji zahvaćaju usnu šupljinu u pasa nalaze se rascjepi usne i nepca. Budući da su praćeni morbiditetom i visokom stopom smrtnosti novorođenčadi, imaju veliku važnost u kliničkoj praksi (ROMAN i sur., 2019.). Rascjep usne i nepca može zahvatiti čistokrvne pasmine, kao i križance. Nema pravila koja pasmina može biti pogođena, osobito kada je riječ o rascjepu nepca koji je uzrokovan teratogenima iz okoliša. Ali, česta pojava ovih defekata u nekih pasmina ukazuje nam na bitnu ulogu genetskih čimbenika.

Brahiocefalične pasmine pasa, poput pekinezera, bostonskog terijera, engleskog i francuskog buldoga i boksera, predisponirane su za razvoj ove malformacije.

Na osnovu prisutnih informacija uočena je učestala pojavnost rascjepa nepca u koker španijela, bigla, labrador retrievera, njemačkog ovčara, šetlandskog ovčara, kern terijera, zapadnoškotskog bijelog terijera, čiuvara i patuljastog šnaucera (LOBODZINSKA i sur., 2014.).

Trebamo pažnju posvetiti i činjenici da se visoka učestalost koja je uočena u određenih pasmina u klinikama može javiti kao posljedica popularnosti tih pasmina u tom trenutku. Pojava visoke učestalosti ovih malformacija u određenih pasmina može biti posljedica učestalog križanja jedinki, da pri tome nije vezana isključivo za tu pasminu kao cjelinu (MOURA i PIMPAO, 2017.).

2.3.4. Klinički znakovi

Rascjepi primarnog nepca koji zahvaćaju usnu vrlo su očiti prilikom rođenja i obično nisu praćeni kliničkim simptomima. Od znakova se može javiti lokalni rinitis blagog oblika i ovi defekti ne zahtijevaju kirurško liječenje. Kirurško liječenje se provodi zbog estetskih razloga (REITER i HOLT, 2018.).

Rascjepi primarnog nepca koji su širi i koju zahvaćaju incizivnu kost, dno nosa i alveolarni luk zahtijevaju kirurški popravak. Ti rascjepi rano u životu mogu biti bez simptoma, ali vremenom se hrana i drugi sadržaj nakuplja u rascjepu što rezultira upalom sluznice nosa i pojavom kroničnog rinitisa (FIANI i sur., 2016.).

Rana dijagnoza rascjepa sekundarnog nepca je važna kako bi se popratni problemi mogli izbjeći. Dok su rascjepi primarnog nepca uočljivi tijekom rođenja, rascjepi sekundarnog nepca koji su učestaliji i ozbiljniji rjeđe se uočavaju i mogu promaknuti kliničkom pregledu novorođenčeta (LOBODZINSKA i sur., 2014.). Često rascjepi sekundarnog nepca ostanu neprimijećeni sve do pojave kliničkih znakova.

Među prvim simptomima javlja se iscjedak iz nosa koji je rezultat nemogućnosti stvaranja negativnog tlaka tijekom sisanja i samim time nemogućnosti usisavanja sadržaja. Od simptoma se javlja kihanje i kašljanje tijekom hranjenja, tonzilitis, rinitis, nazalni refluks (REITER i HOLT, 2018.). Otežano gutanje i posljedično nedovoljan unos mlijeka dovode do ozbiljne pothranjenosti, sporog rasta i moguće smrti zbog gladovanja (LOBODZINSKA i sur., 2014.).

Od popratnih posljedica mogu se javiti infekcije nazofarinska i bolesti srednjeg uha (PANKOWSKI i sur., 2018.). Novorođenčad je pod visokim rizikom od razvoja aspiracijske pneumonije koja predstavlja životno ugrožavajuće stanje (TANEY, 2008.).

Stečeni rascjepi tvrdog i mekog nepca pokazuju slične kliničke znakove koji su prisutni kod kongenitalnih rascjepa sekundarnog nepca. Rascjepi nepca u mačaka uzrokovan traumom obično se prezentira obostranom epistaksom, prisutnošću osušene krvi na nosnicama, rascjepom tvrdog nepca u središnjoj liniji praćen rastrganim mukoperiostom. Što je rascjep nepca veći i što se nalazi kaudalnije, to su i klinički znakovi teži (REITER i HOLT, 2018.).

2.3.5. Sindrom pada s velikih visina

Jedan od uzroka stečenog rascjepa nepca, najčešće u mačaka, predstavlja trauma prouzročena padom s velike visine. Svježi rascjepi tvrdog nepca njegovom središnjom linijom često su prisutni nakon pada s velikih visina, kao i nakon traume koja je prouzročena motornim vozilom (REITER i HOLT, 2018.). Sindrom pada s velikih visina je izraz koji se odnosi na slučajeve pada mačaka, rjeđe pasa, u urbanim sredinama s velikih visina, s balkona ili prozora visokih zgrada. U velikom broju slučajeva, ovaj sindrom je učestaliji u mladim mačaka. Razlog tomu leži u razlici ponašanja mladih i starijih mačaka (VNUK i sur., 2004.).

Sindrom prati trijada ozljeda koja uključuje ozljede lica, prsnog koša i ekstremiteta. Među najčešćim ozljedama koje su zabilježene u mačaka nakon pada s velikih visina nalazi se trauma prsnog koša, pneumotoraks, epistaksa, lomovi donje i gornje čeljusti, rascjep tvrdog nepca i lomovi ekstremiteta. U zabilježenim slučajevima, smrt je u najvećem postotku bila povezana sa šokom i respiratornim poremećajem koji su uslijedili posljedično traumi prsnog koša (PRATSCHKE i KIRBY, 2002.). Pojava ozljeda i njihova težina ovise o više čimbenika uključujući starost mačke, njezinu težinu, podlogu na koju se mačka dočeka (beton, blato, trava), kao i prisutnost drugih predmeta prilikom pada. Prilikom pada s visina od drugog do sedmog kata zabilježena je najveća učestalost ozljeda i njihova težina. Nakon visina većih od sedmog kata, učestalost i težina zadobivenih ozljeda ne rastu proporcionalno (MATIČIĆ i VNUK, 2010.).

Psi zbog veće snage koju imaju u ekstremitetima i same veličine u odnosu na mačke posjeduju veći kapacitet apsorpiranja energije udarca prije nego im glava udari u tlo. Iako je prisutna ista trijada ozljeda kao i kod mačaka, prilikom pada s visina nižih od trećeg kata, od ozljeda lica zabilježene su abrazije i manje ozljede mekih tkiva s učestalijim ozljedama kostura i ligamenata (PRATSCHKE i KIRBY, 2002.).

2.4. DIJAGNOSTIKA RASCJEP A NEPCA

Dijagnoza se sastoji od detaljnog vizualnog pregleda cijele usne šupljine, od incizivne kosti sve do mekog nepca. Bez ove mjere opreza, mogu ostati neotkriveni rascjepi nepca, osobito oni koji zahvaćaju meko nepce. Pronalazak rascjepa nepca dalje nas upućuje na temeljiti pregled cijelog organizma zbog mogućnosti pronalaska drugih kongenitalnih abnormalnosti kako bi utvrdili je li rascjep izolirani defekt ili je dio većeg stanja (MOURA i PIMPAO, 2017.). Provođenjem temeljitog pregleda usne šupljine u novorođenčadi tijekom opće anestezije je najbolji način da veterinar temeljito pregleda tvrdo i meko nepce, procjeni veličinu i prirodu rascjepa nepca i donese konačnu dijagnozu. Osim palpacije, veterinari se služe i dodatnim pretragama, kao što su RTG i CT pretrage. Opseg rascjepa nepca, težina simptoma i mogućih komplikaciju su ključne prognostičke odrednice u liječenju rascjepa nepca (LOBODZINSKA i sur., 2014.).

U planiranju kirurškog zahvata veliku ulogu ima dijagnostičko snimanje koje je potrebno obaviti prije rekonstrukcije. Kompjutorizirana tomografija predstavlja zlatni standard u dijagnostici glave. Pruža 3D sliku rascjepa te zahvaćenosti kosti i okolnog tkiva tim rascjepom te daje informacije o dostupnosti koštane potpore. Rascjep kosti često je veći od rascjepa mekog tkiva nepca. Tijekom rekonstrukcije, kost predstavlja potporu mekim tkivima i ima veliki značaj. Osim informacija vezanih za usnu šupljinu, CT snimanje kirurgu pruža i informaciju o stanju u nosnoj šupljini, osobito o stupnju destrukcije nosnih turbinata. Osim kompjueterizirane tomografije, u dijagnostici rascjepa nepca važnu komponentu predstavlja i RTG snimci zubi i okolnog zubnog mesa uz rascjep ili onih zubi koji su izravno zahvaćeni rascjepom. Ako su u usnoj šupljini prisutni malformirani zubi ili zubi u abnormalnom položaju, potrebno je obaviti njihovu ekstrakciju prije kirurške rekonstrukcije rascjepa nepca (FIANI i sur., 2016.).

2.5. LIJEČENJE RASCJEPa NEPCA

2.5.1. Kirurško liječenje rascjepa nepca

Rascjepi usne i nepca u pasa i mačaka zahtijevaju kiruršku rekonstrukciju s ciljem zatvaranja abnormalne komunikacije između usne i nosne šupljine i postizanja fiziološke funkcije nepca. Rekonstrukcije se također obavljaju i zbog estetskih razloga. Zatvaranje abnormalne komunikacije između usne i nosne šupljine postiže se dobro vaskulariziranim tkivom, bez prisutnosti napetosti.

Nepčano tkivo je bogato vaskularizirano i tijekom operacije može značajno krvariti. Preporuka je izbjegavati zaustavljanje krvarenja laserom ili elektrokirurškom opremom, a za zaustavljanje krvarenja je dovoljan digitalni pritisak kirurškim tamponom. Za uspješnu rekonstrukciju rascjepa nepca od presudne je važnosti očuvati vaskularizaciju u režnjevima koji se koriste za zatvaranje rascjepa.

Ako su u usnoj šupljini prisutni zubi koji se nalaze na kirurškom mjestu i koji mogu negativno utjecati i oštetiti režnjeve koji će se koristiti za rekonstrukciju, podliježe se njihovoj ekstrakciji 6 do 8 tjedana prije konačnog kirurškog zahvata.

Režnjevi za rekonstrukciju trebaju biti najmanje 1,5 puta veći od samog rascjepa te s njima treba oprezno rukovati. Prilikom rekonstrukcije izbjegava se postavljanje šavova iznad samog rascjepa.

Ovisno o mjestu i veličini rascjepa, režnjevi za rekonstrukciju mogu se uzeti sa sluznice usne šupljine, ždrijela, nosa i kože. Režnjeve možemo podijeliti ovisno o mjestu odakle se tkivo uzima (lokalni, udaljeni), vezanosti za donatorsko mjesto (pedikul, transplantat), tkivu koje se prenosi (mukoperiostealni, miokutani, mioperitonealni), ovisno o opskrbi režnja krvlju (slučajni, aksijalni) te ovisno o smjeru i orijentaciji prijenosa tkiva (napredovanjem, premještanjem, zaokretanjem i preklapanjem) (REITER i HOLT, 2018.).

U slučaju stečenog rascjepa nepca potrebno je ukloniti uzroke koji su doveli do rascjepa prije samog liječenja i rekonstrukcije.

Životinje sa opsežnim rascjepima nepca mogu zahtijevati više kirurških zahvata, na što treba upozoriti vlasnike. U takvim slučajevima postavljanje proteze predstavlja najbolju metodu liječenja.

Najveći uspjeh korekcije rascjepa nepca nalazi se u prvom zahvatu koji treba pomno isplanirati. Kako bi se postiglo uspješno razdvajanje šupljina i obnova kontinuiteta tkiva uz postizanje što nižeg rizika od nastanka dehiscencije i ostalih komplikacija, potrebno je postići i održavati minimalnu napetost duž šavova.

Kirurške rekonstrukcije rascjepa nepca koje su pravilno planirane i provedene imaju dobru do izvrsnu prognozu (LOBODZINSKA i sur., 2014.). Rekonstrukcije su uspješnije ako se što više odgode kako bi se postigao potpuni rast maksilofacijalnih struktura (TANEY, 2008.).

2.5.2. Principi kirurške rekonstrukcije

Rekonstrukcija rascjepa nepca predstavlja invazivni postupak i prije operacije potrebno je primijeniti regionalne blokade živaca (*n. maxillaris*, *n. infraorbitalis*, *n. palatinus major*) s lokalnim anestetikom poput 0,5% bupivakain hidrokloridom u ukupnoj dozi od 2 mg/kg za pse i mačke (REITER i HOLT, 2018.). Najčešće se koriste bilateralni blokovi maksilarnog živca. Za postizanje toga moguće je koristiti i kombinaciju lidokaina 2 % i bupivakaina 0,5% u omjeru 1:4 čime se osigurava brz početak djelovanja i produženo trajanje (BECKMAN, 2011.).

U premedikaciji su indicirani antibiotici te se intravenski primjenjuje ampicilin u dozi od 20 mg/kg, 20 minuta prije početka operacije. U slučaju produženja operacijskog zahvata, druga doza se primjenjuje nakon 2 sata (FIANI i sur., 2016.).

Pacijent se stavlja u leđni položaj koji omogućuje bolji pristup usnoj šupljini. Slijedi priprema kirurškog mjesta. Usna šupljina se ispiri s 0,12% klorheksidin glukonatom te se usiše. Nosna šupljina se također pažljivo usiše kako bi se uklonio bilo kakav prisutni debris i sluz (LOBODZINSKA i sur., 2014.).

Prilikom šivanja tkiva koriste se apsorbirajući materijali, USP veličine 4-0 ili 5-0. Prilikom šivanja koristi se jednostavni isprekidani ili kontinuirani šav s tim da se čvorovi u nepčanom sloju vežu na nosnoj strani da se zaštite od sila žvakanja i kretanja jezika (TANEY, 2008.; BECKMAN, 2011.).

2.5.3. Dob kada pristupamo kirurškom liječenju

Prilikom rekonstrukcije rascjepa nepca od velikog je značaja dob životinje u trenutku intervencije zbog rasta maksilofacijalnih struktura i zubi. Manipulacija nepčanim mukoperiostom tijekom kirurškog zahvata usporava i ometa rast gornje čeljusti. Posljedično tome može doći do abnormalnog rasta lica i dehiscencije kirurškog mjesta. Zbog toga je poželjno pričekati i kirurški zahvat obaviti kada se maksilofacijalni rast uspori ili završi, ali samo u slučajevima kada štene nema jako izražene simptome i nije u životno ugroženoj situaciji.

Ako je rascjepom zahvaćen alveolarni rub, a time i zubni luk, nije preporučljivo taj defekt rješavati dok su prisutni mliječni zubi. Iako su zubi mali i prisutno je više mekog tkiva za rekonstrukciju, prilikom izbivanja trajnih zubi može doći do poremećaja rekonstrukcije. Ranija rekonstrukcija može rezultirati i izbijanjem trajnih zubi u abnormalni položaj.

U slučajevima rascjepa primarnog nepca, najpoželjnije je pričekati da trajni sjekutići i očnjaci završe izbijanje i onda obaviti kirurški zahvat. Ta dob se procjenjuje između 4. i 6. mjeseca starosti (FIANI i sur., 2016.).

Kod rascjepa sekundarnog nepca, većina kirurških zahvata se izvodi u dobi između 3. i 4. mjeseca starosti. U cilju je što prije zatvoriti komunikaciju između usne i nosne šupljine kako bi se spriječile kronične respiratorne infekcije i omogućio unos hrane koji zadovoljava energetske potrebe životinje (LOBODZINSKA i sur., 2014.). Operacije koje se izvode u dobi mlađoj od 2 mjeseca su izazovne jer su meka tkiva u toj dobi jako osjetljiva i lako pucaju. S druge strane, nije preporučljivo operaciju odgađati iza dobi od 5 mjeseci jer rastom životinje raste i sam rascjep što može otežati i pogoršati probleme u liječenju (REITER i HOLT, 2018.).

2.5.4. Kirurške tehnike

2.5.4.1. Popravak rostralnih defekata

Prilikom rekonstrukcije kongenitalnog rascjepa primarnog nepca, nedovoljno vezivnog tkiva koje bi bilo potpora režnjevima stvara probleme. Prisutnost sjekutića i očnjaka na strani rekonstrukcije još više komplicira kirurški zahvat, te uklanjanje tih zubi prije konačne operacije olakšava upravljanje režnjem za rekonstrukciju. Za rekonstrukciju dna predvorja nosa i rostralnog dijela tvrdog nepca uzimaju se režnjevi od oralnog i nazalnog mekog tkiva ili samo od oralnog mekog tkiva. Može se koristiti tehnika širenja, zaokretanja, preklapanja ili premještanja režnja, nakon čega se rekonstrukcijom kože postiže simetrija.

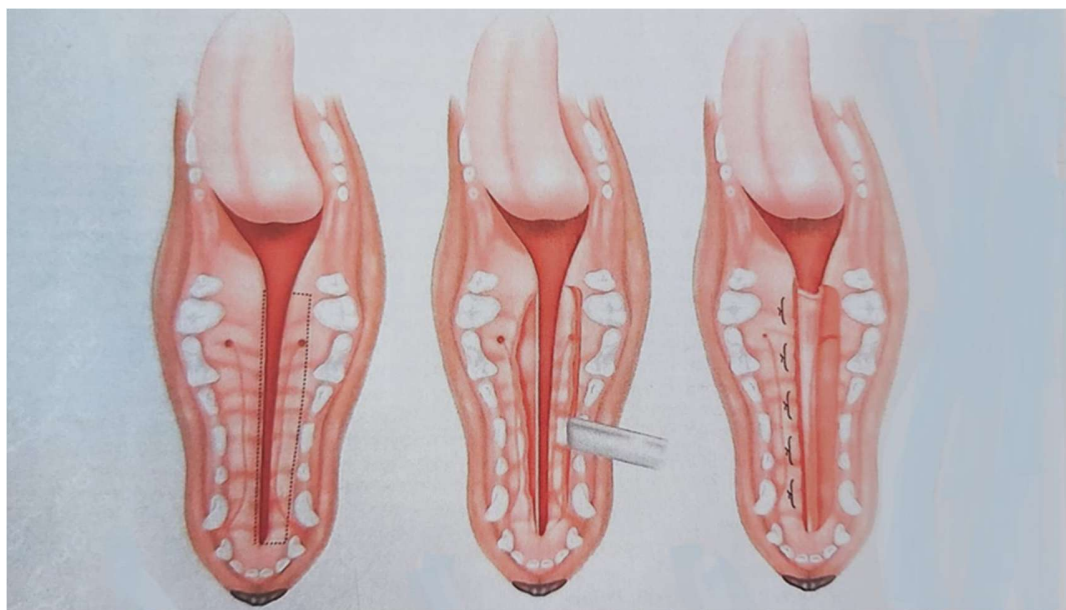
Rascjepi primarnog nepca koji su posljedica traume, osteonekroze ili osteomijelitisa popravljaju se režnjevima koji se premještaju sa sluznica usne ili obraza, te se šire i rotiraju rostralno (REITER i HOLT, 2018.). U slučajevima opsežnih obostranih rascjepa primarnog nepca, zbog nedostatka mekog tkiva ili zbog nestabilnosti incizivnih kostiju, nije moguće provesti rekonstrukciju rascjepa. U tom slučaju za najveći uspjeh popravka i postizanje maksimalne funkcije predlaže se incizivektomija (FIANI i sur., 2016.).

2.5.4.2. Tehnika preklapanja režnja u popravku rascjepa tvrdog nepca

Ova tehnika koristi se za rekonstrukciju širokih, kongenitalnih rascjepa tvrdog nepca središnjom linijom. Poželjna je za rascjepe ovog tipa jer ne stvara napetost na liniji šava i linija šava nije smještena direktno iznad rascjepa. U usporedbi s tehnikom medijalno pozicioniranog režnja daje sigurnije rezultate, a spomenuta tehnika najviše se koristi za rascjepe nepce u središnjoj liniji koji su prouzročeni traumom, kao što je u slučajevima pada mačaka s velikih visina.

Duž zubnog luka, 1 do 2 mm udaljena od zubnog mesa, radi se incizija na sluznici sve do kosti i proteže se do kaudalnog i rostralnog ruba rascjepa nepca. Time se stvara preklopni režanja, dok se na suprotnoj strani, na medijalnom rubu rascjepa, radi druga incizija u mukoperiosteumu i time se stvara režanj ispod kojeg će se postaviti rub preklopnog režnja.

Kroz glavni nepčani otvor na ploči maksile, 0,5 do 1 cm medijalno od četvrtog pretkutnjaka, izlazi *a. palatina major* koja ne smije biti prerezana prilikom podizanja režnja. Kod mačaka je to mjesto nešto rostralnije u odnosu na pse. Prilikom pronalaska i identifikacije arterije, potrebno je pažljivom disekcijom osloboditi arteriju od okolnog tkiva. Time se omogućuje prilagodba arterije rotaciji preklopnog režnja. Nasuprotni režanj se odiže podizačem kako bi se stvorio prostor u koji će ući rub preklopnog režnja. Preklopni režanj se invertira u svojoj bazi, prelazi preko rascjepa pri čemu je izložena njegova periostalna površina i učvršćuje se ispod drugog režnja horizontalnim madracnim šavovima. Kroz tri do četiri tjedna završavaju se procesi granulacije i epitelizacije izložene kosti (REITER i HOLT, 2018.). U slučaju pojave napetosti, može se napraviti incizija na intaktnoj strani 2-3 mm medijalno od zubnog luka (ZACHER i MARRETTA, 2013.).



Slika 3. Tehnika preklopnog režnja u rekonstrukciji tvrdog nepca (izvor: REITER i HOLT, 2018.).

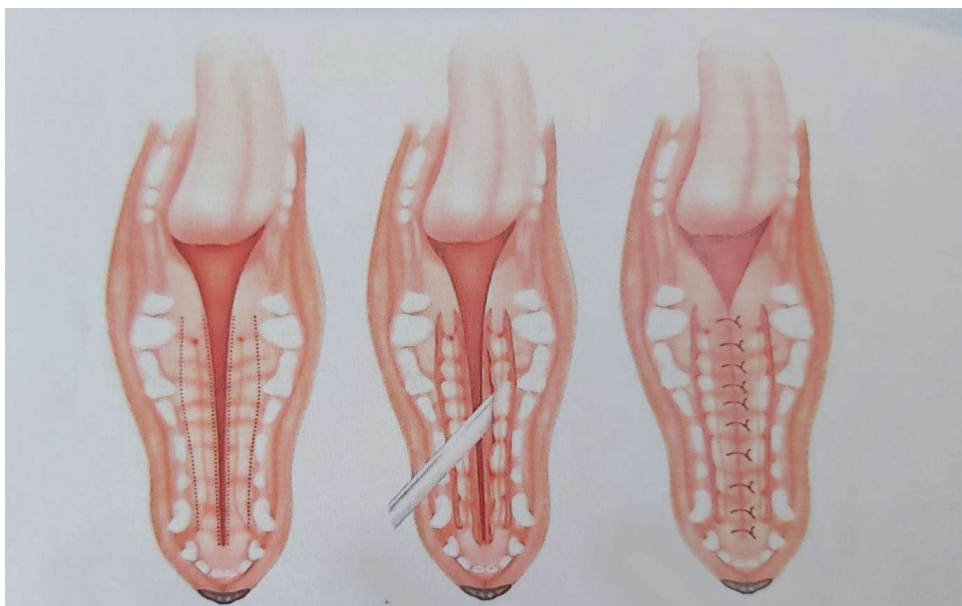
2.5.4.3. Tehnika medijalno pozicioniranog reznja za popravak tvrdog nepca

Ova tehnika najviše se koristi kod rascjepa nepca koji su prouzročeni traumom, primjerice kod sindroma pada mačaka s velikih visina. Ovakvi traumatski rascjepi tvrdog nepca mogu se konzervativno liječiti i zacijeliti kroz dva do četiri tjedna, ali ovaj odabir liječenja može rezultirati stvaranjem trajnog defekta nepca.

Tehnika nije idealna za kongenitalne središnje rascjepe tvrdog nepca jer bi šavovi bili pozicionirani direktno iznad rascjepa, a površina nasuprotnog vezivnog tkiva bila bi relativno mala. Kod pasa s uskim nosom bočni rezovi za popuštanje napetosti mogu rezultirati defektima sluznice.

Tkiva nepca koja su potrgana uz sam rub rascjepa se čiste postupkom debridmana sve do svježih rubova tkiva. Rezovi se rade s medijalnih strana rascjepa nepca. Zbog neelastičnosti nepčanog mukoperiosta, samo podizanje reznjeva rijetko kad rezultira s dovoljno tkiva kojim možemo zatvoriti rascjep bez napetosti. Zbog toga se rade rezovi za popuštanje napetosti tkiva jednostrano ili obostrano. Najčešće se rade obostrani rezovi, 1 do 2 mm udaljeni od zubnog mesa prateći dužinu rascjepa nepca. Time se omogućuje podizanje reznjeva i njihovo međusobno približavanje. Kost koja je ogoljena ostavlja se da prođe kroz procese granulacije i epitelizacije.

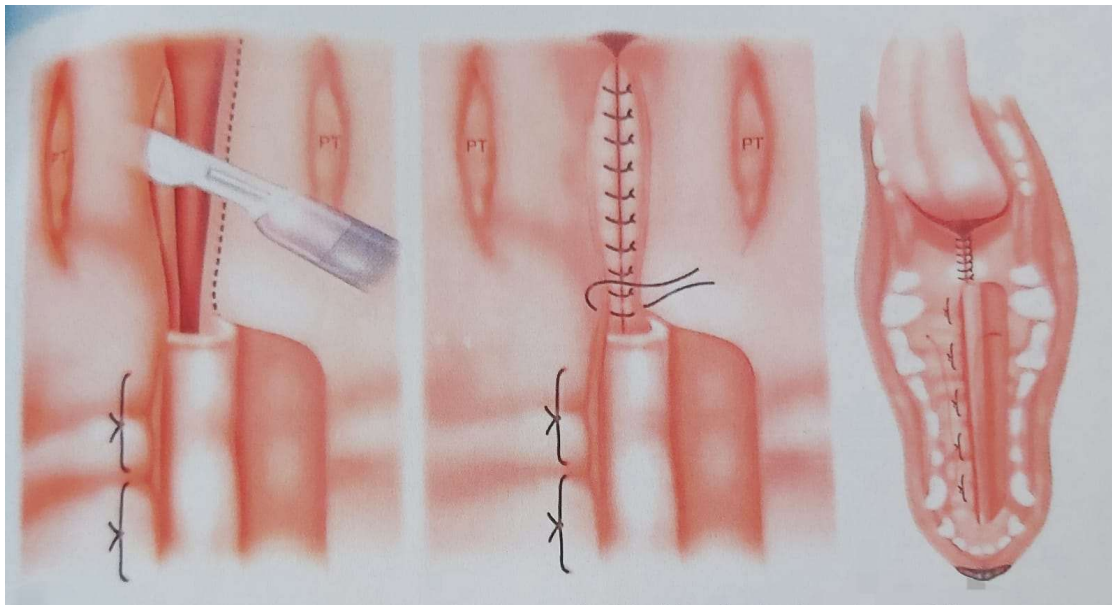
U slučajevima opsežnih rascjepa, digitalnim pritiskom se približavaju pomaknute koštane strukture kako bi se dobila pravilna okluzija te se zavrnuća kirurška žica postavlja između dva očnjaka gornje čeljusti i prekriva se kompozitnom smolom. Meka tkiva nepca dalje se šivaju jednostavnim madracnim ili prekinutim šavovima (REITER i HOLT, 2018.).



Slika 4. Tehnika medijalno pozicioniranog reznja u rekonstrukciji rascjepa tvrdog nepca (izvor: REITER i HOLT, 2018.).

2.5.4.4. Tehnika medijalno pozicioniranog reznja za popravak mekog nepca

Tehnika se primjenjuje za rekonstrukciju rascjepa mekog nepca središnjom linijom. Budući da rascjepi mekog nepca najčešće prate rascjep tvrdog nepca u središnjoj liniji, prvenstveno se popravljaju rascjep tvrdog nepca prigodnom tehnikom, a zatim se pristupa rekonstrukciji mekog nepca. Rezovi se rade uz medijalni rub rascjepa mekog nepca i dosežu sve do kaudalnog ruba tonzila. Zatim se škarama s tupim krajevima odvaja tkivo mekog nepca i razdvaja se u nazofaringealni i orofaringealni reznj. Reznjevi se šivaju zasebno, nazofaringealni reznjevi se šivaju zasebno jednostavnim isprekidanim šavovima sve do kaudalnog ruba nepčanih tonzila. Nakon njih se istim postupkom šivaju i orofaringealni reznjevi (REITER i HOLT, 2018.). Važno je tijekom zahvata isplanirati konačnu duljinu mekog nepca koji kaudalno treba dosežati sve do vrha epiglotisa (ZACHER i MARRETTA, 2013.).



Slika 5. Tehnika medijalno pozicioniranog reznja za popravak mekog nepca
(izvor: REITER i HOLT, 2018.).

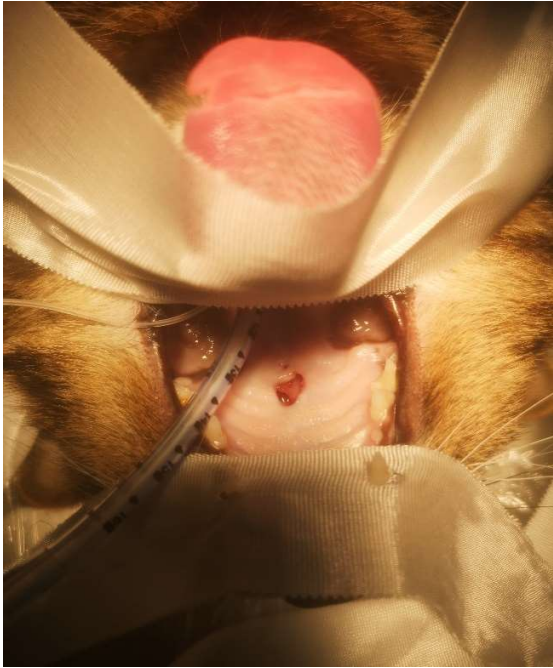
2.5.5. Nekirurško liječenje rascjepa nepca

Izrada trajne ili privremene proteze predstavlja nekirurško liječenje rascjepa nepca u pasa i mačaka. Pri tome se proteze izgrađuju od metalne legure, sintetičke smole ili elastomernog nevodenog materijala.

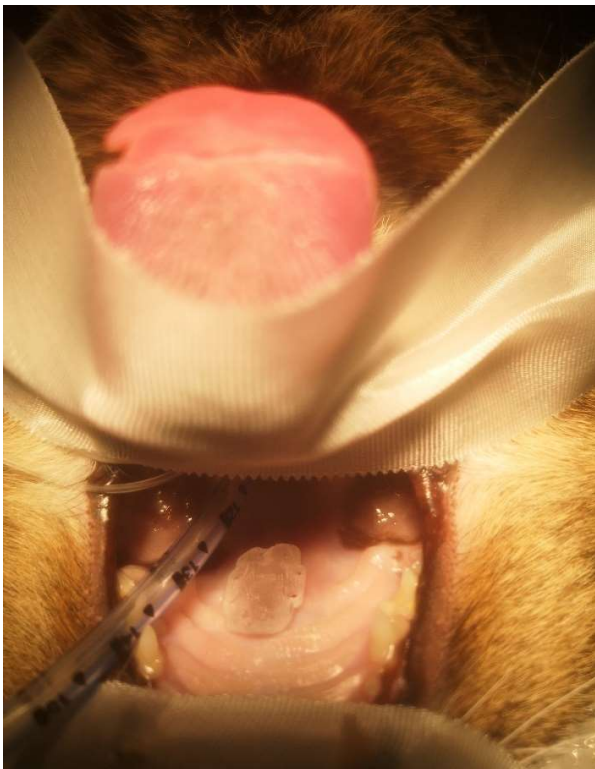
Ovaj oblik liječenja koji koristi obturatore može biti koristan prilikom popravka velikih pravokutnih i okruglih rascjepa tvrdog nepca ili u slučajevima gdje su lokalna tkiva ugrožena prethodnim pokušajima zatvaranja rascjepa nepca, traumom ili radijacijom i nisu pogodna za obavljanje kirurškog zahvata.

Životinju je potrebno uvesti u dvije epizode anestezije kako bi se izradio i uspješno postavio obturator. Tijekom prve epizode anestezije uzima se otisak. Iz otiska se izrađuje kalup od kojeg veterinarski stomatolog ili dentalni tehničar izrađuje protezu. U drugoj epizodi anestezije proteza se ugrađuje probno, po potrebi prilagođava i zatim učvršćuje na mjestu.

Česta komplikacija koja se javlja kod životinja s nepčanim obturatorima je halitoza. Tijekom ponovnog pregleda, koji se obavlja svakih 6 do 12 mjeseci, potrebno je izvaditi obturator i ispolirati ga, rubove rascjepa nepca očistiti i isprati nos (REITER i HOLT, 2018.).



Slika 6. Rascjep tvrdog nepca u mačke (izvor: VNUK).



Slika 7. Popravak rascjepa tvrdog nepca u mačke protezom izrađene 3D printerom (izvor: VNUK).

2.5.6. Uloga vlasnika i potrebna prijeoperacijska njega

Zbog cijene liječenja i potrebne intenzivne njege oko ljubimca koje ovo stanje zahtijeva, dosta vlasnika se odlučuje za eutanaziju životinje. U slučaju da se vlasnik odluči za liječenje svog ljubimca, vlasniku je potrebno pružiti smjernice vezane za postupke hranjenja i čišćenja te ga upozoriti na moguće komplikacije. Rascjepi koji zahvaćaju usnu ili usnu i alveolarni luk ne zahtijevaju preveliku pažnju vlasnika, dok opsežniji rascjepi zahtijevaju njegovu potpunu predanost (MOURA i PIMPAO, 2017.).

Odgoj štenaca do dobi kada su podobni za kirurški zahvat je dosta izazovan. U ovom periodu, vlasnici trebaju osigurati dovoljan unos energije putem kremaste hrane, domaće ili komercijalne. Vlasnicima se savjetuje hraniti svoje ljubimce u uspravnom položaju i nakon svakog hranjenja čistiti ostatke hrane kako bi se poboljšala kvaliteta života i dosegla odgovarajuća dob za operacijski zahvat (LOBODZINSKA i sur., 2014.).

Jedan od učinkovitih i minimalno invazivnih načina hranjenja novorođenčadi s rascjepom nepca jeste uz pomoć bočice za bebe i prilagođene proteze izrađene od termoplastičnog silikona. Ovaj materijal se uzima od štitnika za zube za djecu i u vrućoj vodi se može remodelirati i u potpunosti prilagoditi nepcu. Kada se napravi ploča debljine 3 mm, pritiskom uz gornju čeljust šteneta dobiva se prilagođena proteza. Ovaj postupak ne zahtijeva anesteziju. Prilagođena proteza se stavlja tijekom hranjenja i nije ju potrebno fiksirati. Zbog rasta šteneta, nakon 2 tjedna pristupa se njenom preoblikovanju i prilagodbi gornjoj čeljusti. Ova metoda ne ometa razvoj i rast usne šupljine, materijali su lako dostupni i cijena je relativno niska (CONZE i sur., 2018.).

U slučajevima teškog rascjepa nepca, potreba za zadovoljavajućom prehranom postiže se hranjenjem putem želučane sonde, a ovisno o ozbiljnosti slučaja pacijent se može hospitalizirati uz postavljanje želučane stome.

Vlasnik treba biti dovoljno informiran i sposoban nositi se sa stanjem svog ljubimca u svakom trenutku te zadovoljavajuće čistiti usnu šupljinu nakon hranjenja, a kao alternativu može svakodnevno voditi ljubimca veterinaru zbog potrebne njege usne šupljine (MOURA i PIMPAO, 2017.).

2.5.7. Komplikacije

Rascjepi usne rijetko su praćeni komplikacijama. Od komplikacija se mogu javiti one vezane za sisanje. S druge strane, kod rascjepa kojima je zahvaćena incizivna kost i sekundarno nepce javljaju se problemi prilikom disanja, hranjenja i malokluzije. Ti rascjepi mogu uzrokovati rinitis, rinosinusitis te upalu srednjeg uha. Rinitis i rinosinusitis se liječe antibioticima i sekretoliticima. Jedna od ozbiljnijih i životno ugrožavajućih komplikacija rascjepa nepca je aspiracijska pneumonija koja zahtjeva hitno liječenje. Uz antibiotike i sekretolitike, u liječenju aspiracijske pneumonije koriste se i bronhodilatatori, kisik i, ovisno o slučaju, kortikosteroidi. Među uobičajenim pojavama koje prate rascjepe nepca nalazi se dehidracija, nakupljanje hrane u rascjepu i pothranjenost (MOURA i PIMPAO, 2017.).

Najčešća komplikacija koja prati rascjepe nepca nakon njihove rekonstrukcije je dehiscencija rane. Uzroci koji dovode do nje su napetost na linijama šava koja se javlja kao posljedica nedovoljne mobilizacije režnja prije zatvaranja rascjepa i kompromitirana opskrba režnja krvlju posljedično teškoj traumi ili višestrukim prethodnim operacijama (REITER i HOLT, 2018.). U slučaju da dođe do dehiscencije rane, potrebno je pustiti ranu da se zacijeli procesom sekundarnog cijeljenja i postupak rekonstrukcije ponoviti tek nakon što se meka tkiva zacijele i prestanu biti lako lomljiva i upaljena. Drugi mogući uzrok dehiscencije predstavlja okluzalna trauma koja je prouzročena očajnom donje čeljusti. U tom slučaju kao rješenje moguća je ekstrakcija zuba ili smanjenje visine krunice.

Svaki ponovni pokušaj rekonstrukcije rascjepa nepca može biti otežan zbog kontraktura mekog tkiva i stvaranja fibroznog ožiljkastog tkiva (FIANI i sur., 2016.).

2.5.8. Poslijeoperacijska njega

Kako bi rekonstrukcija rascjepa nepca bila uspješna, neophodnu komponentu u tome predstavlja poslijeoperacijska njega. S ciljem smanjivanja i kontroliranja boli nakon operacije primjenjuju se opiodi i nesteroidni protuupalni lijekovi. Više o njihovim mehanizmima i odabiru bit će opisano u sljedećem podnaslovu ovog rada.

Pacijentu je tijekom i nakon operacije potrebno održavati hidrataciju što se postiže tekućinskom terapijom sve dok pacijent ne nastavi normalno unositi hranu i vodu. U sklopu tekućinske terapije koriste se kristaloidne otopine i koloidne otopine, ovisno o stanju pacijenta, a najbolji učinak se postiže njihovom kombinacijom. Od kristaloidnih otopina u praksi su najzastupljenije fiziološka otopina i Ringerov laktat, dok je od koloidnih to hetastarch.

Kada se pacijent u potpunosti osvijesti nakon anestezije, daje mu se meka hrana i preporuka je prvih 24 do 48 sati nakon operacije pacijenta hraniti ručno, u malim obrocima, svakih 8 sati. Dijeta s mekom hranom se nastavlja kroz sljedeća dva do tri tjedna, ovisno o zacjeljivanju kirurškog mjesta. Ako se nakon trećeg tjedna kirurška rana dobro zacijelila, pacijent se može vratiti normalnoj prehrani (FIANI i sur., 2016.).

U slučaju gdje je potrebno neko vrijeme zaštititi kiruršku ranu te izbjegavati podražaje putem hrane, postavlja se jednjačka ili želučana sonda. Jednjačka sonda predstavlja jednostavan način enteralnog hranjenja koji omogućuje i vlasnicima da hrane svoje ljubimce kod kuće. Glavni uvjet jeste da su očuvane funkcije jednjaka i kaudalnih dijelova probavnog sustava. Kako bi se smanjio rizik od nastanka opstrukcije sonde, nakon svakog hranjenja potrebno je isprati vodom sondu (KIRIN, 2020.).

Kroz jedan do dva tjedna nakon operacije provodi se ispiranje usne šupljine razrijeđenom otopinom klorheksidina. Kao antibiotska terapija u ovom periodu primjenjuje se ampicilin kroz prvih 12 sati nakon operacije, svakih 6 sati. Jutro nakon operacije započinje se s terapijom amoksicilinom i klavulonskom kiselinom kroz period od 7 dana, u dozi od 15-20 mg/kg, svakih 12h (FIANI i sur., 2016.).

Elizabetanski ovratnik se postavlja odmah nakon operacije i treba se držati tijekom 2 sljedeća tjedna neprestano kako bi se spriječilo samoozljeđivanje. Vlasnik treba biti upozoren na

mogućnost nastanka dehiscencije rane posljedično žvakanju tvrdog predmeta i treba o tome voditi računa tijekom prva tri tjedna nakon operacije. Preporuka je obaviti kontrolni pregled dva tjedna nakon operacije zbog procjene procesa cijeljenja (FIANI i sur., 2016.). U slučaju operacije usne, 14 dana nakon operacije zakazuje se kontrolni pregled kako bi se uz procjenu cijeljenja eventualno skinuli i kožni šavovi. Ponovni pregled zakazuje se šest do osam tjedana nakon operacije, kada se pacijent sedira ili anestezira kako bi se procijenio uspjeh kirurškog zahvata i cijeljenja. U slučajevima gdje je potrebno napraviti ponovnu rekonstrukciju, kirurški zahvat se ne smije izvoditi sve dok se sva uključena tkiva ne zacijele (REITER i HOLT, 2018.).

2.5.8.1. Analgezija u poslijeoperacijskom periodu

U poslijeoperacijskom periodu za smanjenje i kontroliranje boli primjenjuju se nesteroidni protuupalni lijekovi i opiodi.

Nesteroidni protuupalni lijekovi predstavljaju skupinu lijekova koja ne sadrži molekulu steroida, a ima protuupalno djelovanje. Koriste se nakon rekonstrukcije rascjepa nepca kako bih smanjili neugodu nakon operacije koja je povezana s oticanjem tkiva.

Njihov mehanizam djelovanja očituje se u inhibiciji ciklooksigenaze metabolizmom arahidonske kiseline koje se oslobađa iz oštećene stanične membrane. Ciklooksigenaza igra bitnu ulogu za nastanak prostaciklina, prostaglandina i tromboksana i poznata su nam dva njena oblika. Tip 1 (COX-1) i tip 2 (COX-2) koji je odgovoran za nastanak boli. Novije generacije NSPUL usmjerene su na maksimalno analgetičko djelovanje tako što selektivno inhibiraju COX-2 i pri tome minimalno sudjeluju u kočenju COX-1, koji predstavlja konstitutivni enzim prisutan u većini stanica. Ciklooksigenaza-1 djeluje na protok krvi kroz bubrege, stvaranje želučane sluzi i funkciju trombocita. Selektivnom inhibicijom COX-2, te smanjenim kočenjem COX-1, smanjuje se učestalost nuspojava u bubrezima i probavnom sustavu koje inače prate primjenu NSPUL-a.

S velikim oprezom se NSPUL primjenjuju kod mačaka jer je kod njih proces glukuronidacije izrazito slab te se mačkama, u usporedbi s psima, daju manje doze i intervali između doza su dulji. Među lijekovima, paracetamol se ne smije primjenjivati zbog njegove izrazite toksičnosti za mačke.

Acetilsalicilna kiselina danas se rjeđe koristi jer postoje učinkovitiji analgetici koji manje djeluju na koagulacijske mehanizme. Oprez treba biti prisutan kod mačaka koje sporije razgrađuju i izlučuju acetilsalicilnu kiselinu. Ovaj analgetik koristi se kod blage do umjerene boli kod pasa dva puta na dan u dozi od 10 do 20 mg/kg peroralno, a kod mačaka svaka dva do tri dana u dozi od 10 mg/kg p.o. U kombinaciji s opioidima daje sinergistički učinak za kontrolu umjerene boli. Može se kombinirati sa kodeinom ili oksikodonom.

Za kontrolu perioperacijske i poslijeoperacijske boli, od selektivnih COX-2 inhibitora, u praksi se koriste karprofen i meloksikam. Karprofen se može dati mačkama jednokratno, potkožno ili intravenski u dozi do 4 mg/kg. Psima se daje s.k. ili i.v. prvi dan u dozi od 4 mg/kg, te se nastavlja davati p.o. svakih 12h u dozi od 2 mg/kg.

Kod mačaka se preporučuje prestati s liječenjem meloksikamom najkasnije 14.dan, u slučaju da nema poboljšanja, zbog neželjenih učinaka. Primjenjuje se s.k., i.v. ili p.o. u dozi od 0,1 mg/kg prvi dan, zatim slijedi doza od 0,05 mg/kg/dan. Doza koja se koristi u pasa prvi dan je 0,2 mg/kg, onda slijedi 0,1 mg/kg/dan, p.o., iv. ili s.k. Psi, za razliku od mačaka, podnose dobro dugotrajniju primjenu meloksikama peroralno.

Među registriranim NSPUL za liječenje poslijeoperacijske boli u pasa i mačaka nalazi se ketoprofen i tolfenaminska kiselina. Ketoprofen predstavlja inhibitor COX-1 i COX-2 i istodobno s njim se trebaju primjenjivati gastroprotektivi. Tolfenaminska kiselina ima jako protuupalno djelovanje, kao i protu-tromboksano. Treba je s oprezom primjenjivati jer može poremetiti hemostazu pacijenta prilikom aktivnog krvarenja. Primjenjuje se 3 dana, nakon čega slijedi pauza od 4 dana.

U sklopu analgezije, bilo da se liječi bol kod pacijenata s traumom ili kod pacijenata na kojima se izvodi kirurški zahvat, koriste se opioidi. Oni predstavljaju skupinu lijekova koji su kemijski derivati spojeva pročišćeni iz opijuma. Prilikom egzogene primjene, opioidi se vežu na specifične opioidne receptore i pri tome ispoljavaju svoj učinak imitirajući učinak endogenih opioidnih peptida, malih molekula koje se prirodno stvaraju u središnjem živčanom sustavu i pojedinim žlijezdama u organizmu (hipofizi i nadbubrežnoj žlijezdi).

Postoje tri vrste opioidinih receptora i nekoliko podtipova receptora. Poznati su μ -, κ -, te δ -opioidni receptori, te u novije vrijeme i nociceptinski receptori (LAMONT i MATHEWS, 2007.).

Većina opioida koji se koriste u praksi ispoljavaju svoje učinke tako što djeluju kao agonisti μ -receptora, ali i većina štetnih popratnih nuspojava je povezana s tim receptorom. Najčešći neželjeni učinak koji uzrokuju opioidni agonisti je depresija centra za disanje. Među ostalim neželjenim učincima nalazi se mučnina, povraćanje, pruritus i konstipacija. Njihov nedostatak je djelovanje kratkog vijeka. Tijekom dugotrajnije primjene opioida, stvara se tolerancija što dalje zahtijeva povećanje doze (MATIČIĆ i VNUK, 2010.).

Morfin pripada jakim opioidnim analgeticima. On izaziva depresiju centra za disanje i centra za kašalj, dok stimulira centar za povraćanje, kao i sfinktere probavnog sustava što dovodi do konstipacije. Kontraindiciran je u oliguričnih i uremičnih pacijenata jer stimulira lučenje ADH i dovodi do smanjenja diureze.

Primjenjuje se intramuskularno i potkožno. Može se i peroralno koristiti u slučajevima kronične boli, a prilikom intravenozne primjene treba biti jako oprezan jer može izazvati vazodilataciju, pruritus i otpuštanje histamina što u konačnici rezultira arterijskom hipotenzijom. U mačaka se koristi u dozi 0,1 do 0,3 mg/kg s.k ili i.m., pri čemu analgezija traje 4 do 6 sati. Kod pasa analgezija traje 3 do 4 sata i primjenjuje se u dozi od 0,2 do 1 mg/kg, s.k. ili i.m.

Metadon dovodi do istog stupnja analgezije kao i morfin. Može se aplicirati parenteralno i peroralno. Tijekom i.v. primjene treba biti oprezan, kao i kod morfina. Kod pasa se koristi u dozi 0,1 – 1,0 mg/kg i.m. ili s.k., svakih 4-6 sati, dok kod mačaka u dozi od 0,2 mg/kg i.m. ili s.k., svakih 8-12h.

Fentanil je topljiviji u lipidima od morfina te brže prelazi krvno-moždanu barijeru čime njegov učinak nastupa skoro odmah. Ima kraći period djelovanja i 250 puta jači učinak djelovanja od morfina. Izaziva analgeziju, ataksiju, depresiju centra za disanje i sedaciju. Primjenom fentanila i.m. ili i.v. uzrokuje se bradikardija koja se može spriječiti aplikacijom antikolinergika prije same aplikacije fentanila. Moguća je i transdermalna primjena fentanila u obliku flastera što omogućuje njegovu kontinuiranu primjenu.

Još jedan opioidni lijek koji se koristi za postizanje analgezije kod pasa i mačaka kod akutne i kronične boli jeste tramadol. On je sintetski kodein i agonist μ -receptora. Doza koja se koristi kod pasa kreće se između 3 i 5 mg/kg p.o., s.k. ili i.m. svakih 8h, dok se kod mačaka kreće od 1 do 2 mg/kg p.o., s.k. ili i.m. svakih 12h (MATIČIĆ I VNUK, 2010.).

3. ZAKLJUČCI

1. Uzroci kongenitalnih rascjepa nepca u pasa i mačaka nisu u potpunosti poznati, ali smatra se da okolišni i genetski čimbenici igraju ulogu.
2. Brahiocefalične pasmine pasa su predisponirane za razvoj rascjepa nepca.
3. Kronične infekcije, neoplazije i razne traume predstavljaju uzroke stečenog rascjepa nepca u pasa i mačaka.
4. Rascjepi tvrdog nepca u većini slučajeva su rascjepi u središnjoj liniji.
5. Kirurška rekonstrukcija rascjepa nepca provodi se s ciljem zatvaranja abnormalne komunikacije između usne i nosne šupljine.
6. Zatvaranje rascjepa nepca postiže se reznjevima tkiva koji su dobro vaskularizirani.
7. Rezultati kirurške rekonstrukcije su uspješniji ako se ona obavi kada se maksilofacijalni rast uspori ili u potpunosti zaustavi.
8. Za uspješnu rekonstrukciju rascjepa nepca od presudne je važnosti očuvati vaskularizaciju u reznjevima koji se koriste za zatvaranje rascjepa.
9. Najčešća komplikacija koja se javlja nakon kirurške rekonstrukcije rascjepa nepca je dehiscencija rane.
10. Nakon operacije, s ciljem smanjivanja i kontroliranja boli, primjenjuju se opiodi i nesteroidni protuupalni lijekovi.

4. LITERATURA

1. BECKMAN, B. (2011.): Repair of secondary cleft palate in the dog. *J. Vet. Dent.* 28, 58-62.
2. CONZE, T., I. RITZ, R. HOSPES, A. WEHREND (2018.): Management of cleft palate in puppies using a temporary prosthesis : a report of three cases. *Vet. Sci.* 5, 61.
3. DEFOOR, J., T. BOSMANS, M. DOOM, I. SCHWARZKOPF, H. ROOSTER (2013.): The use of an islandized angularis oris axial pattern buccal flap for the reconstruction of a recurrent cleft palate in a cat. *Vlaams Diergen. Tijds.* 82, 350-355.
4. EVANS, H., A. LAHUNTA (2013.): *Miller's anatomy of the dog* (Evans, H., A. Lahunta, ured.), Saunders, St. Louis, 281-285.
5. FIANI, N., F. VERSTRAETE, B. ARTI (2016.): Reconstruction of congenital nose, cleft primary palate and lip disorders. *Vet. Clin. North Am. Small Anim. Pract.* 46, 663-675.
6. GIOSO, M., V. CARVALHO (2005.): Oral anatomy of the dog and cat in veterinary dentistry practice. *Vet. Clin. Small Anim.* 35, 763-780.
7. KIRIN, I. (2020.): Enteralno hranjenje putem želučane i jednjačke sonde u pasa i mačaka. Diplomski rad. Veterinarski fakultet Sveučilište u Zagrebu. Zagreb, Hrvatska.
8. KONIG, H., J. STAUTET, H-G. LIEBICH (2009.): *Probavni sustav. U: Anatomija domaćih životinja* (Konig, H., H-G. Liebich, ured.), Naklada slap, Jastrebarsko, 311-312.
9. LAMONT, L., K. MATHEWS (2007.): Opioids, nonsteroidal anti-inflammatories, and analgesic adjuvants. *U: Lumb and John's veterinary anesthesia and analgesia* (Tranquilli, W., J. Thurmon, K. Grimm, ured.), Blackwell Pub, Iowa, 241-264.
10. LOBODZINSKA, A., J. GRUSZCZYNSKA, A. MAX, B. BARTYZEL, M. MIKULA, I. MIKULA JR, B. GRZEGRZOLKA (2014.): Cleft palate in the domestic dog *Canis lupus*

- familiaris*- etiology, pathophysiology, diagnosis, prevention and treatment. Acta. Sci. Pol. 13, 5-28.
11. MATIČIĆ, D., D. VNUK (2010.): Veterinarska kirurgija i anesteziologija (Matičić, D., D. Vnuk, ured.), Medicinska naklada, Zagreb.
 12. MOURA, E., C. PIMPAO (2017.): Cleft lip and palate in the dog: medical and genetic aspects. U: Designing strategies for cleft lip and palate care (Almasri, A., ured.), InTechOpen, 143-161.
 13. MOURA, E., C. PIMPAO (2017.): A numerical classification system for cleft lip and palate in the dog. J. Small Anim. Prac. 58, 610-614.
 14. PANKOWSKI, F., S. PASKO, A. MAX, B. SZAL, M. DZIERZECKA, J. GRUSZCZYNSKA, P. SZARO, M. GOLEBIEWSKI, B. BARTYZEL (2018.): Computed tomographic evaluation of cleft palate in one-day-old puppies. BMC Vet. Res. 14, 316.
 15. PRATSCHKE, K., B. KIRBY (2002.): High rise syndrome with impalement in three cats. J. Small Anim. Prac. 43, 261-264.
 16. REITER, A., D. HOLT (2018.): Palate. U: Veterinary surgery: small animal vol.2. (Johnston, S., K. Tobias, ured.), Saunders, London, 1935-1946.
 17. ROMAN, N., P. CARNEY, N. FIANI, S. PERALTA (2019.): Incidence patterns of orofacial clefts in purebred dogs. PLoS One, 14.
 18. TANEY, K. (2008.): Secondary cleft palate repair. J. Vet. Dent. 25, 150-153.
 19. UZAL, F., B. PLATTNER, J. HOSTETTER (2015.): Alimentary system. U: Jubb, Kennedy and Palmer's Pathology of domestic animals, vol.2. (Maxie, M., ured.), Saunders, London, 2-3.

20. VAN DER BERGHE, F., P. CORNILLIE, L. STEGEN, B. VAN GOETHEM, P. SIMOENS (2010.): Palatoschisis in the dog: developmental mechanisms and etiology. *Vlaams Diergen. Tijds.* 79.
21. VNUK, D., B. PIRKIĆ, D. MATIČIĆ, B. RADIŠIĆ, M. STEJSKAL, T. BABIĆ, M. KRESZINGER, N. LEMO (2004.): Feline high- rise syndrome: 119 cases (1998-2001). *J. Feline Med. Surg.* 6, 305-312.
22. ZACHER, A., S. MARRETTA (2013.): Oral and maxillofacial surgery in dogs and cats. *Vet. Clin. Small Anim.* 43, 609-649.

5. SAŽETAK

RASCJEP NEPCA U PASA I MAČAKA

Rascjep nepca je kraniofacijalni defekt koji se učestalo javlja kod pasa, mačaka i ostalih sisavaca, uključujući i čovjeka. Posljedično neuspješnom zatvaranju struktura koje izgrađuju nepce, dolazi do stvaranja abnormalne komunikacije između usne šupljine i orofarinksa i nosne šupljine i nazofarinksa. Točni uzroci kongenitalnih rascjepa nepca nisu u potpunosti poznati, ali smatra se da okolišni i genetski čimbenici igraju ulogu. Životinje kod kojih je uočen rascjep nepca isključuju se iz daljnjeg uzgoja. Uzroci stečenih rascjepa nepca u pasa i mačaka su traume, kronične infekcije te neoplazije. U dijagnostici ovog defekta veterinari se služe detaljnim vizualnim pregledom cijele usne šupljine, a prilikom pripreme za kiruršku rekonstrukciju i RTG i CT pretragama. U velikom broju slučajeva, životinje s rascjepom nepca se eutanaziraju zbog troškova i potrebne intenzivne njege. Kirurška rekonstrukcija rascjepa nepca provodi se u dobi 3-4 mjeseca starosti. Njezin cilj je zatvoriti abnormalnu komunikaciju između usne i nosne šupljine i uspostaviti fiziološke funkcije nepca. Zatvaranje rascjepa nepca postiže se režnjevima za rekonstrukciju, bez napetosti. Postoji više kirurških tehnika, a odabire se ona koja je najmanje invazivna i koja postiže uspješan ishod.

Ključne riječi: rascjep nepca, uzroci, kirurška rekonstrukcija

6. SUMMARY

CLEFT PALATE IN DOGS AND CATS

Cleft palate is a craniofacial defect that occurs frequently in dogs, cats and other mammals, including humans. Failure of the structures that form the palate to fuse leads to the formation of abnormal communication between the oral cavity and oropharynx and nasal cavity and nasopharynx. The precise causes of congenital cleft palate are not fully known, but environmental and genetic factors play a role. Animals with cleft palate are excluded from further breeding. Causes of acquired cleft palate include trauma, chronic infections and neoplasia. In diagnosis of this defect, veterinarians use visual examination of oral cavity and in preparation for surgical reconstruction, both RTG and CT imaging. In many cases, animals with cleft palate are euthanized because of the cost and required intensive care. Surgical reconstruction of the cleft palate is performed at the age of about 3-4 months. Its aim is to close the abnormal communication between oral and nasal cavities and to achieve physiological functions of the palate. Closure of the cleft palate is achieved by reconstruction flaps, without tension. There are several surgical techniques, and the one that is least invasive and achieves a successful outcome is selected.

Key words: cleft palate, causes, surgical reconstruction

7. ŽIVOTOPIS

Rođena sam 19. srpnja 1996. godine u Mostaru. Pohađala sam Treću osnovnu školu Mostar od 2003. do 2011. godine nakon koje upisujem opći smjer Gimnazije fra Grge Martića u Mostaru. Nakon završetka srednje škole, 2015. godine upisujem Veterinarski fakultet Sveučilišta u Zagrebu. Tijekom četvrte godine studiranja volontirala sam na Klinici za unutarnje bolesti Veterinarskog fakulteta. Stručnu praksu sam odradila 2021. godine u specijalističkoj ambulanti za male životinje Dr. Pezo u Zagrebu.